This is a digital copy of a book that was preserved for generations on library shelves before it was carefully scanned by Google as part of a project to make the world's books discoverable online.

It has survived long enough for the copyright to expire and the book to enter the public domain. A public domain book is one that was never subject to copyright or whose legal copyright term has expired. Whether a book is in the public domain may vary country to country. Public domain books are our gateways to the past, representing a wealth of history, culture and knowledge that's often difficult to discover.

Marks, notations and other marginalia present in the original volume will appear in this file - a reminder of this book's long journey from the publisher to a library and finally to you.

Usage guidelines

Google is proud to partner with libraries to digitize public domain materials and make them widely accessible. Public domain books belong to the public and we are merely their custodians. Nevertheless, this work is expensive, so in order to keep providing this resource, we have taken steps to prevent abuse by commercial parties, including placing technical restrictions on automated querying.

We also ask that you:

+ *Make non-commercial use of the files* We designed Google Book Search for use by individuals, and we request that you use these files for personal, non-commercial purposes.

+ *Refrain from automated querying* Do not send automated queries of any sort to Google's system: If you are conducting research on machine translation, optical character recognition or other areas where access to a large amount of text is helpful, please contact us. We encourage the use of public domain materials for these purposes and may be able to help.

+ *Maintain attribution* The Google "watermark" you see on each file is essential for informing people about this project and helping them find additional materials through Google Book Search. Please do not remove it.

+ *Keep it legal* Whatever your use, remember that you are responsible for ensuring that what you are doing is legal. Do not assume that just because we believe a book is in the public domain for users in the United States, that the work is also in the public domain for users in other countries. Whether a book is still in copyright varies from country to country, and we can't offer guidance on whether any specific use of any specific book is allowed. Please do not assume that a book's appearance in Google Book Search means it can be used in any manner anywhere in the world. Copyright infringement liability can be quite severe.

About Google Book Search

Google's mission is to organize the world's information and to make it universally accessible and useful. Google Book Search helps readers discover the world's books while helping authors and publishers reach new audiences. You can search through the full text of this book on the web at `http://books.google.com/`

UC-NRLF
B 3 732 645

UNIVERSITY OF CALIFORNIA
MEDICAL CENTER LIBRARY
SAN FRANCISCO

SIGILLVM · VNIVERSITATIS · CALIFORNIENSIS
FIAT LVX
MDCCCLXVIII
EX LIBRIS

DEUTSCHE ZEITSCHRIFT

FÜR

CHIRURGIE.

HERAUSGEGEBEN

VON

PROF. BARDENHEUER IN KÖLN, PROF. v. BERGMANN IN BERLIN, PROF. BIER IN GREIFSWALD, PROF. H. BRAUN IN GÖTTINGEN, DR. v. BURCKHARDT IN STUTTGART, PROF. v. EISELSBERG IN WIEN, DR. G. FISCHER IN HANNOVER, PROF. FRIEDRICH IN LEIPZIG, PROF. GUSSENBAUER IN WIEN, PROF. HAHN IN BERLIN, PROF. HELFERICH IN KIEL, PROF. HILDEBRAND IN BASEL, PROF. HOCHENEGG IN WIEN, DR. KAPPELER IN KONSTANZ, PROF. KOCHER IN BERN, PROF. KÖNIG IN BERLIN, PROF. KRÖNLEIN IN ZÜRICH, PROF. KÜSTER IN MARBURG, DR. C. LAUENSTEIN IN HAMBURG, PROF. v. LEUTHOLD IN BERLIN, PROF. MADELUNG IN STRASSBURG i. E., PROF. MÜLLER IN ROSTOCK, PROF. NICOLADONI IN GRAZ, PROF. RIEDEL IN JENA, PROF. E. ROSE IN BERLIN, PROF. RYDYGIER IN LEMBERG, PROF. SCHEDE IN BONN, PROF. SCHÖNBORN IN WÜRZBURG, PROF. SONNENBURG IN BERLIN, PROF. TRENDELENBURG IN LEIPZIG, OBERARZT DR. WIESINGER IN HAMBURG.

REDIGIRT

VON

PROF. DR. E. ROSE IN BERLIN UND PROF. DR. H. HELFERICH IN KIEL.

Fünfundsechzigster Band.

Mit 43 Abbildungen im Text und 9 Tafeln.

LEIPZIG,
VERLAG VON F. C. W. VOGEL.
1902.

UNIV OF CAL
MEDICAL SCHOOL

Inhalt des fünfundsechzigsten Bandes.

Erstes Heft

ausgegeben August 1902.

Seite

I. Mittheilung aus der Berner chirurgischen Klinik. (Director: Professor Kocher.)
Ueber die Enderfolge der operativen Behandlung bei Coxitis tuberculosa. Von Dr. Wilhelm Manninger, Budapest. (Mit Tafel I, II) 1

II. Ein Beitrag zu den retroperitonealen Geschwülsten. Von Dr. med. Otto Hartmann in Cassel 75

III. Aus der chirurgischen Abtheilung des städtischen allgemeinen Krankenhauses im Friedrichshain. (Director Geh.-Rath Prof. Dr. E. Hahn.)
Ueber die in den letzten 20 Jahren auf der chirurgischen Abtheilung des städtischen allgemeinen Krankenhauses im Friedrichshain vorgekommenen Verletzungen der Niere. Von Dr. Goldstein, Assistenzarzt 87

IV. Aus der chirurgischen Abtheilung des städt. Krankenhauses Stettin.
Zur Casuistik seltener Hodenerkrankungen. Von Stabsarzt Dr. Derlin, commandirt zur Abtheilung 99

V. Aus der chirurgischen Abtheilung der Magdeburger Krankenanstalt Sudenburg. (Oberarzt: Dr. Habs.)
Ueber „Nachempfindungen nach Amputationen". Von Dr. Hilger und Dr. van der Briele, Magdeburg 104

VI. Kleinere Mittheilung. Aus dem Garnisonlazareth Brandenburg.
Ein Fall von operativ geheilter Peritonitis nach Durchbruch eines Duodenalgeschwürs. Von Stabsarzt Dr. Blecher . . 112

Zweites bis Viertes (Dreifaches) Heft

ausgegeben September 1902.

VII. Ueber die Beziehungen zwischen Syphilis und Trauma, insbesondere in gerichtlich- und versicherungsrechtlich-medicinischer Hinsicht. Von Dr. P. Stolper, Breslau. (Mit Fig. 1—13 auf Tafel III, IV und Fig. 14—18 im Text) 117

VIII. Betrachtungen über den Stand der Kriegschirurgie. Von Marineoberstabsarzt Dr. Matthiolius 199

IX. Beiträge zur Circulation in der Schädelhöhle. Von Privatdocent Dr. Ziegler in München. (Mit Tafel V) 222

Seite

X. Aus der chirurgischen Abtheilung des städtischen allgemeinen Krankenhauses im Friedrichshain, Berlin. (Director Geh.-Rath Prof. Dr. E. Hahn.)
Zur Indication der Trepanation bei Gehirnblutung im Verlaufe des Keuchhustens. Von Dr. Loevy, Assistenzarzt . . . 226

XI. Königl. chirurgisches Institut in Rom unter der Direction des Professors Francesco Durante.
Ueber die Reparationsprocesse der Schädelknochen mit Bezug auf die gewöhnlich angewandten Methoden der Cranioresection. Von Dr. Nello Biagi, Assistent. (Mit 11 Abbildungen) . 236

XII. Ueber gutartige Epitheliome, wahrscheinlich congenitalen Ursprungs. Von Dr. Georg Perthes, Privatdocent und I. Assistenzarzt der chirurg. Univ.-Klinik zu Leipzig. (Mit 7 Abbildungen) . 283

XIII. Aus der chirurgischen Abtheilung des städtischen Krankenhauses Moabit zu Berlin. (Director: Geh. Med.-Rath Prof. Dr. Sonnenburg.)
Zur Kenntniss der Pankreasnekrose. Von Dr. Eugen Peiser. (Mit 1 Abbildung) 302

XIV. Aus der chirurgischen Abtheilung des Spitals in Chaux-de-Fonds. (Oberarzt Dr. F. de Quervain.)
Beitrag zur Kenntniss der angeborenen Darmcysten. Von Dr. L. Gfeller. (Mit Tafel VI, VII) 330

XV. Aus der chirurgischen Universitätsklinik zu Greifswald. (Director: Prof. Dr. Bier.)
Ueber solitäre Darmstenosen. Von Dr. Regling, Oberarzt beim Fussart.-Regt. Encke (Magd.) Nr. 4 commandirt zur Klinik 360

XVI. Aus der laryngo-rhinologischen Universitätsklinik zu Freiburg i. B.
Ein Sarkom der Speiseröhre. Von Dr. Carl von Eicken, Assistenten der Klinik (Mit 2 Abbildungen) 380

XVII.—XVIII. Kleinere Mittheilungen.

XVII. Aus der chirurgischen Klinik zu Marburg (Geh.-R. Küster.)
Ueber die Torsion eines „Fettbruches“ und ihre Folgen. Von Dr. Walther Wendel, Privatdocent und Assistenzarzt der Klinik. (Mit 1 Abbildung) 388

XVIII. Aus der chirurgischen Universitätsklinik Graz. (Vorstand: Hofrath Prof. Dr. C. Nicoladoni.)
Ueber eine neue Methode zum plastischen Ersatz von Sehnendefecten. Von Dr. Josef Hertle, Assistenten der Klinik. (Mit 5 Abbildungen) 392

XIX. Besprechungen. Von Helferich.
1. Th. Kocher, Chirurgische Operationslehre 396
2. P. Zweifel, Aetiologie, Prophylaxis und Therapie der Rhachitis 396
3. H. Triepel, Einführung in die physikalische Anatomie . . 397
4. O. Körner, Die otitischen Erkrankungen des Hirns, der Hirnhäute und der Blutleiter 397
5. O. Vulpius, Das Krüppelheim 398
6. Ponfick, Topographischer Atlas der medicinisch-chirurgischen Diagnostik 398

Literarische Neuigkeiten 399

Seite

Fünftes und Sechstes (Doppel-) Heft

ausgegeben October 1902.

XX. Zur Anwendung des Aethers als allgemeines Betäubungsmittel; Aethertropfnarkose. Von Dr. C. Hofmann in Köln-Kalk . 403

XXI. Das Eukain B. Eine Studie über das Eukain, seine Vorgeschichte und seine Verwendung in der Praxis, nebst eigenen Beobachtungen und Versuchen mit Eukain B. Von Dr. Marcinowski, Sanatorium Woltersdorfer Schleuse 417

XXII. Aus der chirurgischen Universitätsklinik zu Greifswald. (Director: Prof. Dr. Bier.)

Ueber tabische Gelenkerkrankungen. Von K. Wilde, Arzt. (Mit 1 Abbildung im Text und Tafel VIII, IX) 487

XXIII. Ein Fall von musculöser Blasenhalsklappe. Von Dr. Willi Hirt aus Breslau, Specialarzt für Chirurgie der Harnorgane. (Mit 3 Abbildungen) 523

XXIV. Aus der königl. chirurgischen Universitätsklinik zu Königsberg i. Pr. (Prof. Dr. Freiherr von Eiselsberg.)

Zur Casuistik der isolirten subcutanen Rupturen des Musculus biceps brachii und über einen Fall von Sartoriusriss. Von Dr. Alfred Stieda, Assistenzarzt der Klinik. (Mit 1 Abbildung) 528

XXV. Zur Dampfdesinfection in der Chirurgie. Von Dr. Egbert Braatz, Privatdocent der Chirurgie in Königsberg i. Pr. (Mit 4 Abbildungen) 541

XXVI. Die Behandlung der Oberschenkel- und Oberarmfracturen Neugeborener und kleiner Kinder. Von Julius Dollinger, ord. öff. Professor für Chirurgie in Budapest. (Mit 2 Abbildungen) 570

XXVII. Besprechungen. Von Helferich.

1. Jahrbücher der Hamburgischen Staatskrankenanstalten . . 579
2. Monod et Vanverts, Traité de technique opératoire . . 580
3. Dr. Joachimsthal, Die angeborenen Verbildungen der unteren Extremitäten 580
4. Generalarzt Dr. Schjerning, Stabsarzt Dr. Thöle und Stabsarzt Dr. Voss, Die Schussverletzungen 581

Nachtrag 582

Berichtigung 582

I.

Mittheilung aus der Berner chirurgischen Klinik.
(Director: Professor Kocher.)

Ueber die Enderfolge der operativen Behandlung bei Coxitis tuberculosa.

Von

Dr. **Wilhelm Manninger**, Budapest.

(Mit Tafel I—II.)

Wenn man die Richtung betrachtet, die die Therapie der tuberculösen Gelenkerkrankungen in den letzten 50 Jahren genommen, kommt man unwillkürlich zu dem Vergleiche zweier entgegengesetzter Wellenbewegungen. Von den 50er bis zu den 80er Jahren war die ultraoperative Therapie, wie man sie später nannte, die Resectionswuth im Schwunge, von da ab kam letztere so arg in Misscredit, dass die Reaction in das andere Extrem überschlug, und wir befinden uns jetzt auf der Spitze der conservativen Welle. Abgesehen von einigen Forschern, die auf dem Gebiete der Gelenktuberculose unser Wissen am meisten bereichert haben, und die auch heute eine vermittelnde Rolle einnehmen, — ich nenne u. a. nur König, Kocher, Krause — kann man die Therapie der Gelenktuberculose, wie sie heute an den meisten Kliniken geübt wird, eine rein conservativ-orthopädische nennen. Die Erfolge der conservativen Therapie haben sich unstreitig gebessert, besonders was die functionellen Erfolge betrifft. Die Hilfsmittel derselben haben sich mit der Zeit bereichert. Man hat gelernt, durch entsprechende Maassnahmen die Gelenke in einer für die Function günstigen Stellung zu immobilisiren und vom Druck zu entlasten. Injectionen von Jodoform, Carbol, Formalin, Campher-naphtol, Zimmtsäure (wohl die verbreitetsten der in Legion empfohlenen Mitteln) sollen den localen tuberculösen Process beeinflussen; man hat, um den localen Heilungsprocess nachzuahmen, zum Chlorzink gegriffen (Lannelongue's Méthode sclérogène). Zu diesen Maassnahmen kommt noch die von Bier empfohlene Stauungsbe-

handlung als Adjuvans hinzu. Zweifellos gelingt es in vielen Fällen, durch systematisch fortgesetzte conservative Therapie, dem Fortschreiten des Localleidens Einhalt zu bieten.

Das Hauptargument der Verfechter der ultraconservativen Therapie ist die vergleichende Statistik. Nun sind aber bei dem Aufstellen derselben eine ganze Reihe von Fehlerquellen ausser Acht gelassen worden, auf die hinzuweisen ich in den folgenden Zeilen bestrebt bin. Es ist dies erstens der Umstand, dass das Material, welches zur Resection kommt, ein ungleich schwereres und ungünstigeres ist, als das mit conservativen Methoden behandelte. Dieses Argument fällt weg, wenn man gleichwerthiges Material — nur conservativ behandeltes und nur operativ behandeltes — zum Vergleich heranziehen könnte. Es giebt aber keine solchen Statistiken.

Zweitens werden immer noch die Operationsstatistiken der septischen Aera zum Vergleiche verwendet. Liest man die erschreckend hohen Mortalitätsziffern derselben, so scheint der Kampf, den der Conservatismus gegen die operative Therapie geführt, leicht begründet. Ich werde versuchen, bei dem Zusammenstellen der Enderfolge den Fortschritt, den die aseptische Aera gezeitigt, gegenüber den früheren Ergebnissen festzustellen.

Ein drittes Moment liegt in der Schwierigkeit, vollständige Statistiken, die auf grösseres Material gegründet sind, aufzubringen. Von den neueren Statistiken weist besonders Wagner auf diesen Umstand hin; in den Statistiken von Billroth, Rosmanit und Thausing ist in 19, 25 und 30 % der Fälle die Erkrankung nicht abgelaufen, bei Caumont 9 %, Albrecht 6 %, Schmidt 42 %, Huisman's 19 %. In der ausgezeichneten Arbeit Henle's konnte von 52 Coxitiskranken nur von 37 ein Endresultat aufgebracht werden, also kein Endresultat in 28,8 % der Erkrankten. Von allen Gelenktuberculosen zeigt sich dieser Umstand am prägnantesten bei den Coxitikern; es ist schwer, bei einer Krankheit, die nach Bruns' und Wagner's sehr ausgedehnten Untersuchungen 3½—4,7 Jahre bis zum Ablaufe dauert, von allen Kranken Nachricht zu bekommen, geschweige sie nachuntersuchen zu können.

Zum Schlusse kommt noch ein Umstand hinzu, der gegen den Werth der Statistiken überhaupt schwer in die Wage fällt, die Verschiedenheit des Krankenmaterials. Ich meine besonders die socialen und hygienischen Verhältnisse, in welchen die Kranken leben. Wie lassen sich anders die Mortalitätsziffern deuten, die die Zahlenreihe von 0 Mortalität (Mesnard), 5 % (Lorenz) und 40 % der Brunsschen Statistik aufweist?

Die Resectionsstatistiken sind in den letzten 10 Jahren recht spärlich geworden. Es giebt immerhin eine enorme Fülle casuistischen Materials, das aber für die Frage belanglos ist. Wir besitzen eine ausgezeichnete Bearbeitung der Frage für das Kniegelenk (König), die anderen Gelenke, besonders die Hüfte, wurden sehr stiefmütterlich behandelt[1]). Mein Plan war, das in dieser Beziehung sehr reichhaltige Material der Berner Klinik in dieser Richtung zu bearbeiten, und zwar indem ich meine statistischen Untersuchungen auf die 6 grossen Gelenke des Körpers ausdehnte. Leider musste ich von diesem Plane abkommen, da ein grosser Theil der Krankengeschichten bis in die letzten Jahre in Dissertationen verarbeitet war.

Ich musste mich also auf das Hüftgelenk beschränken. Das Hüftgelenk ist insofern am werthvollsten, weil es als das grösste Gelenk des Körpers, einen Prüfstein für die Erfolge der operativen Therapie bietet. Die eventuellen Nachtheile einer operativen Therapie zeigen sich hier am prägnantesten.

Das Material der Berner Klinik ist in vieler Beziehung werthvoll und ist besonders zu Nachuntersuchungen günstig. Erstens durch die einheitliche Bearbeitung der Krankengeschichten, die Professor Kocher seit dem Jahre 1872 immer selbst controlirt und zum grossen Theil selbst dictirt hat; besonders werthvoll sind die, meist eigenhändig geschriebenen Befunde der pathologischen Veränderungen am Gelenk. Zweitens entspricht das Material ganz besonders den von Bruns postulirten Bedingungen, dass man nämlich — mit ganz vereinzelten Ausnahmen — genauen Bescheid über den weiteren Verlauf der operirten Fälle bekommen kann. Die Kranken der Klinik stammen fast ausnahmslos aus der Schweiz und sind ziemlich sässig; man bekommt meist Bescheid über den genauen Wohnort. Ich sandte Fragebogen an die operirten Kranken (1. Allgemeinbefinden? 2. Hustet der Patient? Schwitzt er bei Nacht stark? Hat er viel Auswurf?

1) Nach Niederschrift meiner Arbeit erschien als zweites Heft der „Speciellen Tuberculose der Knochen und Gelenke" die Arbeit König's über das Hüftgelenk. Ich kann leider auf diese vorzügliche Bearbeitung nicht näher eingehen, da ich den ganzen statistischen Theil meiner Arbeit ganz umarbeiten müsste. König's Statistik bezieht sich auf 758 Fälle von Hüftgelenkserkrankungen, darunter 568 Fälle von Coxitis tuberculosa. Von diesen Fällen wurden 274, also ca. die Hälfte, der Resection unterworfen. Es gereicht mir zur grossen Freude, dass König auf Grund dieses grossen, ausgezeichneten Materials zu ähnlichen Resultaten und Schlussfolgerungen gelangt, wie ich dies an den Fällen der Kocher'schen Klinik gefunden habe. Auf Einzelheiten der Arbeit kann ich bei der verschiedenartigen Bearbeitung und der differenten Fragestellung leider nicht eingehen.

3. Kann der Patient das kranke Bein nach allen Richtungen bewegen? 4. Kann der Patient ohne Unterstützung gehen? 5. Oder muss er Krücken, Stock, Apparat zu Hilfe nehmen? 6. Hinkt er beim Gehen? 7. Wie lange kann Patient ohne Ermüdung oder Schmerzen gehen? 8. Kann Patient seiner Beschäftigung nachkommen? 9. Ist der kranke Fuss oder Hüfte schmerzhaft? 10. Sind eiternde Fisteln vorhanden? 11. Besondere Notizen). Ausserdem forderte ich sie auf, zur Nachuntersuchung nach Bern zu kommen. Letzterer Bitte kamen nur wenige nach. Ich musste also einen Theil der Kranken zu Hause aufsuchen, was bei den nicht zu entfernt wohnenden Kranken ohne grossen Zeitverlust möglich war. Die Fragebogen wurden zum Theil von den Kranken, zum Theil von den Hausärzten ausgefüllt, und ich konnte mich aus den Nachuntersuchungen von der Verlässlichkeit der Antworten überzeugen. Nur über einen Punkt giebt diese Art der Erkundigung ungenügend Auskunft. Es ist dies Punkt 3. Die Beurtheilung der Beweglichkeit in der Hüfte ist dem Kranken ganz unmöglich. Auch verzichtete ich über Verkürzung nachzufragen, weil diese Angaben unzuverlässig sind.

Die Arbeit ist hauptsächlich auf Constatirung der Endresultate bei operativer Therapie abgesehen. Doch glaubte ich mich nicht nur auf diesen Punkt beschränken zu dürfen; ich verarbeitete das Material auch von anderen, statistisch wichtigeren Gesichtspunkten, obwohl ich mir wohl bewusst bin, dass das Material viel zu klein ist, um auch nur einigermaassen auf Allgemeingültigkeit Anspruch zu machen; ist doch die Statistik die Wissenschaft der grossen Zahl. Um einigermaassen grösseres Material aufzubieten, habe ich das Material zweier aus der Berner Klinik erschienenen Dissertationen mitverarbeitet. Ich habe auch an die Kranken jener Statistiken, soweit sie auffindbar waren, dieselben Fragebogen versandt und werde die entsprechenden Daten bei Besprechung der Enderfolge mittheilen. Das Miteinbeziehen dieser Dissertationen schien mir auch darum gerathen, weil die daselbst gefundenen Ergebnisse in keiner mir bekannten Arbeit über Coxitistherapie angeführt, und weil die zweite derselben, die Arbeit von Guinand, die 40 Fälle von Resectionen betrifft, aus der aseptischen Zeit stammt, somit die Resultate mit den meinigen zusammen verwerthet werden können.

Mein Material bezieht sich auf 44 Fälle tuberculöser Coxitis. Die Diagnose ist aus den klinischen Symptomen und dem anatomischen Befunde bei der Operation gestellt. Bakteriologisch sichergestellt sind nur einige Fälle. Doch dürfte an der ätiologischen Sicherstellung der tuberculösen Natur kein Zweifel bestehen, sind doch alle Fäll

von Professor Kocher als tuberculöse Coxitis nach dem pathologisch-anatomischen Befunde bezeichnet.

Dazu kommen von 54 Fällen der Zehnder'schen Statistik 23 Resectionen und 40 Resectionen aus der Guinand'schen Dissertation, zusammen 107 Resectionsfälle. Ich habe die Ergebnisse aus den Tabellen der genannten Dissertationen einheitlich den meinigen umgerechnet, um einen leichteren Ueberblick zu gestatten. Die Zahlen stimmen also nicht überall mit den Originalarbeiten, da sie von zum Theil anderen Gesichtspunkten gruppirt sind. — Wo ich mich auf die oben erwähnten Arbeiten berufe, will ich der Kürze wegen die Zehnder'schen Daten mit I, die Guinand'schen mit II, meine mit III bezeichnen. Ebenso will ich schon hier bemerken, dass die Zahlen aus der Literatur nach einheitlichem Princip umgerechnet, überall in Procenten ausgedrückt sind, da nur so ein unmittelbarer Vergleich möglich ist.

I. Allgemein statistische Data.

A. Alter.

Alterstabelle.

0—1	1—2	2—3	3—4	4—5	5—6	6—7	7—8	8—9	9—10	10—11	I. Decenn. Summa %	10—15	15—20	II. Decenn. Summa %	20—30	III. Decenn.	Ueber 30 Jahre
Zehnder: 1872—1882. 55 Fälle, davon 23 arthrectomirt.																	
2	1	3	4	6	2	4	4	6	2	2	36 = 65.4	7	7	14 = 25.4%	3	3 = 5.5%	2 = 3.7%
Guinand: 1881—1889. 40 Fälle.																	
	1	2	4	6	3	1	1	5	5		28 = 70%	5	0	5 = 12.5%	5	5 = 12.5%	2 = 5%
1887—1900. 44 Fälle, davon fehlt bei 7 das Alter; bleibt 37.																	
1	0	3	4	3	2	6	2	1	5	0	27 = 73%	6	2	8 = 21.6%	2	2 = 5.4%	

Sämmtliche Fälle I. Dec. 69.4%. II. Dec. 19.83%. III. Dec. 7.8%. Ueber 30 Jahre 2.9%.

7 Fälle keine Angabe, wann die Krankheit begonnen.

Die 132 Fälle vertheilen sich, wenn man die procentuarischen Berechnungen für jedes Decennium betrachtet, so, dass auf

das 1. Decennium 69,4 Proc. (I. 65,4 Proc., II. 70 Proc., III. 73 Proc.)
„ 2. „ 19,83 „ (I. 25,4 „ II. 12,5 „ III. 21,6 „)
„ 3. „ 7,8 „ (I. 5,5 „ II. 12,5 „ III. 5,4 „)
nach dem 3. Dec. 3,0 „
entfallen.

Nach unserem statistischen Material tritt also die Erkrankung in 89,23 Proc. vor dem 20. Lebensjahre auf.

Betrachten wir nun die Ergebnisse, die andere Statistiken in Bezug auf das Alter ergeben, so bekommen wir folgende Zusammenstellung:

	I. Dec.	II. Dec.	Unter 20 Jahren	Ueber 20 Jahren
Albrecht	46	43,7	89,7	16,3
Bähr	74,4	23,3	97,6	2,3
Haas	49	35,5	84,5	15,4
Marsch	62	27	90	10
Bruns-Wagner	48,57	37,71	85,28	13,42
Im Durchschnitt	55,99	33,71	89,6 Proc.	10,4 Proc.

Die Statistiken der Kinderspitäler sind nicht miteingerechnet. Durch dieselben dürfte sich die Erkrankungsziffer nach dem 20. Lebensjahre noch verringern.

B. Geschlecht.

	Männlich	Proc.	Weiblich	Proc.
I.	33	61,2	21	38,8
II.	20	50	20	50
III.	27	61,5	17	38,5
Im Durchschnitt	80	58	58	42

Alfer fand in seiner sehr ausführlichen Statistik das männliche Geschlecht mit 60 Proc., Bruns mit 60,3 Proc. vertreten. Wagner stellt aus der Literatur 60,5 Proc. für das männliche Geschlecht fest.

C. Seite.

	I	II	III	Im Durchschnitt
Links	56,37	45	63,2	45,14 Proc.
Rechts	43,63	55	36,8	54,86 „

D. Gelegenheitsursachen.

Von diesen werden hauptsächlich drei als wichtig in allen Arbeiten angeführt, Heredität, Trauma und Infectionskrankheiten.

a) Heredität:

I. 14,8 Proc. II. 27,5 Proc. III. 38,6 Proc.

Wagner fand 40 Proc. hereditär belastet, Haas 26 Proc., Bähr 31 Proc.

Die Zahlen, die die Statistik aufweist, sind also sehr schwankend. Dies hängt zum Theil nebst dem Zufall, der bei so kleinen Zahlen (ca. 500 Fälle im Ganzen) mitspielt, von der Genauigkeit der Nachforschung, zum Theil davon ab, wie weit man den Begriff Heredität ausdehnt. Man sieht, dass in Serie III die Zahl auf mehr als das

Doppelte gegenüber der Serie I angewachsen ist, wohl auf Grund exacter aufgenommener Anamnese.

b) Trauma.

I. 21,43 Proc. II. 14,5 Proc. III. 29,5 Proc.

Das ist im Durchschnitt bei 21,8 Proc. der Fälle nachgewiesen. Aus der Literatur fand ich nur bei Haas und Bähr Daten, 22 resp. 40 Proc.

c) Infectionskrankheiten

waren in den ersten zwei Dissertationen nicht berücksichtigt. An meinem Material fand ich sie in 16 Proc. der Fälle notirt und zwar Masern in 11,35 Proc., dann je einen Fall von Scarlatina und Rötheln (2,27 Proc.). Fall 5, der nach Scarlatina auftrat, ist der einzige Fall, der ätiologisch nicht ganz klar ist. Der pathologisch-anatomische Befund sprach für Tuberculose.

E. Symptome.

1. Schmerz.

Im Anfangsstadium der Krankheit finden wir in 13 Fällen der Serie III (d. i. 29 Proc.) Schmerzen im Knie vermerkt.

Ich versuchte aus den sehr genau geführten Krankengeschichten, mit Vergleich des anatomischen Befundes eine Relation zwischen der Localisation des Schmerzes und dem Charakter des Leidens (Knochenprocess) herauszufinden. Spontane Schmerzhaftigkeit scheint nach den Fällen bei der synovialen Form ebenso häufig zu sein, als bei der ossalen. Bei letzterer ist einige Mal ein acuter Schmerzanfall, auch mit Schüttelfrost, vermerkt. Es dürfte dies wohl mit dem Durchbruch des Knochenherdes in's Gelenk zusammenfallen.

Bei Pfannenerkrankung ist meist Stossschmerz (Schlag in der Richtung der Femurachse) mit Pressschmerz (Druck in der Richtung des Halses, am Trochanter major) zusammen angegeben, während bei primärer Erkrankung des Kopfes Stossschmerz fehlt und meist exquisiter Pressschmerz verzeichnet ist.

2. Schwellung.

Abgesehen von der durch paraarticuläre Abscesse bedingten Schwellung finden wir circumscripte Anschwellung, besonders vorn an der Halsgegend und hinter dem Trochanter major in 26 Fällen (von 44) verzeichnet, davon 17 bei Kapselerkrankung, 9 bei primären Knochenherden. Bei 6 Fällen von primären Knochenherden ist das Fehlen der Schwellung ausdrücklich erwähnt.

3. Contracturstellung.

	Flexion, Abduction Aus. Rotation	Flexion, Adduction E. R.	Fl., Abd. od. Add. mit E. u. A R gemischt
I. Zahl der Fälle	11=47 Proc.	6=26 Proc.	6=26 Proc.
II. „ „ „	7=17,5 „	22=55 „	11=27,5 „
III. „ „ „	12=27,24 „	22=49,94 „	10=22,82 „

Bei sämmtlichen Kranken war eine mehr oder weniger ausgeprägte Flexionscontractur nachweisbar. Ich habe die Dauer der Erkrankung mit den Contracturformen, welche das kranke Bein angenommen, verglichen und bin zu dem Ergebniss gekommen, dass die Hüter'sche Eintheilung der 3 Stadien mit ziemlicher Regelmässigkeit zu constatiren ist, sofern man sich nur an das Symptom der Abduction und Adduction hält; die Rotationsstellung ist oft abweichend (s. 3. Columne unter „Gemischt").

Bei allen Fällen mit Abduction war die Dauer der Erkrankung weniger als ein Jahr (Ausnahme Fall 6). Bei den Fällen mit Adduction bestand die Krankheit länger als ein Jahr (Ausnahme Fall 5; der einzige nicht ganz einwandsfreie Fall in puncto Aetiologie s. Bemerkung bei „Gelegenheitsursachen" c.).

Es kommen natürlich Ausnahmen vor; besonders ist hier die consequent durchgeführte orthopädische Behandlung zu nennen, der es gelingt, das Eintreten der functionell so lästigen Adductionscontractur vorzubeugen. Die Fälle waren, mit Ausnahme eines Falles, bei welchem Gypsverbände gemacht wurden, alle mittelst Extension behandelt, die vor Aufnahme in die Klinik meist für längere Zeit weggelassen wurde und so das Ausbilden der Adductionscontractur bei den älteren Fällen ermöglichte. Bei nichtbehandelten Fällen kann man aber aus der Contracturstellung mit ziemlicher Sicherheit auf die Dauer des Leidens schliessen; die Grenze zwischen den zwei Stadien wäre nach unseren Fällen ein Jahr. Wo die Erkrankung gleich mit Adductionsstellung einsetzt, soll nach König der Schluss auf schwere Ostalerkrankung gerechtfertigt sein.

Function.

In 35 Fällen der Serie III finden sich detaillirte Angaben über die Functionseinschränkung. Dieselben sind so vielgestaltig, dass eine statistische Berechnung keinen Zweck hat.

Ich will nur kurz auf eine Beobachtung hinweisen. Das Becken war in 20 Fällen ganz fixirt, bei Untersuchung ohne Narkose. In Narkose geprüft konnte man nur bei jenen Fällen Beweglichkeit nachweisen, bei welchen primäre Synovialtuberculose vorlag. Die ostalen

Fälle zeigten selbst in Narkose keine oder nur minimale Beweglichkeit. Die Erklärung dieser Beobachtung liegt wohl darin, dass bei den Formen ostalen Ursprungs frühzeitig ausgedehnte Schrumpfungsprocesse der Kapsel sich einstellten. Ein Analogon wäre in der sog. Caries sicca des Schultergelenkes zu finden. Dieses Symptom ist in keinem Zusammenhang mit dem Alter der Erkrankung; auch war keine Secundärluxation nachzuweisen, für die König auf ähnliche Verhältnisse hinwies. Ob nicht der Zufall bei diesen — auf spärliche Fälle sich beziehenden Beobachtungen — eine Rolle spielt, oder ob man das Symptom zur Diagnose der primären Knochenerkrankung heranziehen darf, müssen weitere Beobachtungen lehren. Die Zahl der Narkosenuntersuchungen ist zu gering, um das Spiel des Zufalles auszuschliessen.

Gang in allen Fällen hinkend. Reelle Verkürzung meist mit Hochstand des Trochanters, ist in 13 Fällen vermerkt. Die Verkürzung betrug im Durchschnitt 2,9 cm; das Maximum 7 cm.

Anderweitige tuberculöse Organerkrankungen.

An der Lunge liessen sich in 3 Fällen Symptome von Tuberculose nachweisen: Dämpfung mit entsprechenden auscultatorischen Erscheinungen (Fall 17, 33, 42).

Drüsenschwellung ist in 24 Fällen angegeben und zwar Drüsen in der Leiste 11 mal, Iliacaldrüsen 7 mal und Halsdrüsen 6 mal.

Im Urin war bei keinem der Fälle Eiweiss nachweisbar.

Bevor ich zur Besprechung der Operation und Endresultate gehe, möchte ich versuchen, die gefundenen Daten in Einklang zu bringen mit den Kenntnissen, die wir bezüglich der Pathogenese der tuberculösen Gelenkserkrankungen besitzen. So einheitlich wir heute in puncto Aetiologie bei Tuberculose denken, so lückenhaft sind unsere Kenntnisse in Bezug der Gründe, warum sich bei stattgefundener Infection das Leiden so verschiedenartig localisirt. Wir wissen zwar, dass die Localisation der primären Tuberculose abhängig ist zum Theil vom Alter, in dem die Infection stattfindet; je durchgängiger Haut und Schleimhaut sind — und dies ist der Fall bei jugendlichen Individuen — um so weniger setzt der Tubercelbacillus Veränderungen an Ort und Stelle. Es erkranken die Lymphdrüsen, während bei älteren Individuen die Schleimhäute, Lunge, Darmwand erkrankt. Es scheint nun, dass der kindliche Organismus auch für das Weiterwandern aus dem primär erkrankten Organ, meist den Drüsen, grössere Chancen bietet. Dies würde das häufige Entstehen von Miliartuberculose und ebenfalls meist am Wege der Blutbahn, die Häufigkeit

der Knochen- und Gelenkmetastasen erklären. Es giebt nun aber sicher Fälle, bei denen der Knochen oder das Gelenk der einzige erkrankte Theil ist. König fand bei Sectionen 1/5 der Fälle primär. Nach seiner Anschauung sind aber die primären Fälle noch wesentlich häufiger, da sie bessere Aussichten bieten auf definitive Ausheilung und daher seltener zur Section kommen.

Wenn wir aber fragen, welche Ursachen mitspielen, um den im Blutstrom kreisenden Virus seine Etablirung eben im Knochen oder den Gelenken zu ermöglichen, so sind wir über Aufstellen von Hypothesen nicht hinausgekommen. Die schönen Experimente Krause's und Schüller's über den Einfluss des Traumas schienen Licht in die Frage zu bringen. Lannelongue und Achard, Friedrich, Honsell sind aber zu negativen Ergebnissen gekommen, was gegen die Anschauungen Krause's zu sprechen scheint. Es lassen sich aber diese Ergebnisse aus der Verschiedenheit der Versuchsanordnung, der Zahl, Virulenz des inficirenden Materials, Widerstandskraft der Versuchsobjecte, Art des verwendeten Traumas erklären. Wenn wir die klinischen Statistiken durchsehen, kommen wir auch zu sehr ungleichwerthigen Resultaten. Die Zahlen bei Coxitis schwanken zwischen 14,5 Proc. und 40 Proc. — Es lässt sich vielleicht am leichtesten eine pathogenetische Erklärung der Localisation geben, wenn man die ziemlich fixen Daten von Alter, Geschlecht und die Häufigkeit der Localisation an den verschiedenen Gelenken mit einander und den anatomischen Aufbau und der physiologischen Function der einzelnen Gelenke vergleicht.

Bezüglich des Alters sahen wir, dass die Coxitis tuberculosa in ca. 90 Proc. der Fälle vor dem 20. Lebensjahre auftritt, also zu einer Zeit, in der sich die Knochenbildung in der Epiphyse abspielt. Das männliche Geschlecht ist mit ca. 60 Proc. an der Erkrankung betheiligt. Dazu kommt nach den grossen Statistiken Alfer's und Cheyne's die Vertheilung nach Gelenken folgendermaassen:

Cheyne:	Proc.	Alfer:	
Wirbelsäule	23,2	239	
Kniegelenk	16,5	281	
Hüftgelenk	14,6	241	
Tarsus u. Sprunggelenk	14,4	43	(184 Knochen) (227 i. Ganzen)
Ellbogengelenk	6,3	114	
Handgelenk	6,0	20	(109 Knochen) (129 i. Ganzen)
Schultergelenk	1,5	28	

Als letztes Moment muss man noch hinzunehmen, wie sich die verschiedenen Gelenkerkrankungen bezüglich des Alters verhalten. Für Hüft- und Kniegelenk ist das Maximum der Erkrankung das erste Jahrzehnt, Fussgelenk 5—15 Jahre, Ellbogen 15—20 Jahre, Schultergelenk 15—30 Jahre, Handgelenk 20—25 Jahre.

Da nun bei weitaus den meisten Gelenkerkrankungen die Uebertragung des tuberculösen Virus der Blutbahn zuzuschreiben ist, — abgesehen von den wenigen Fällen, wo eine directe Verschleppung von einer Verletzung aus angenommen werden darf — so darf man die Chancen der Localisation an den verschiedenen Gelenken als ziemlich gleich anrechnen.

Es müssen also locale Ursachen gesucht werden, um die Localisation an den verschiedenen Knochen und Gelenken zu erklären. Nach den oben gegebenen Zahlen scheint mir ein Heranziehen der functionellen Belastung am nächsten zu liegen. Es wäre dies eine Ausdehnung des Begriffes der traumatischen Entstehung der Knochentuberculose. Es liesse sich dies gut vereinbaren mit Krause's Experimentaluntersuchungen, nach welchen „nur leichte Traumen Anlass zu Gelenk- und Knochentuberculose geben". — Für diese Auffassung spricht, dass die Localisation in den ersten 10 Jahren die untere Extremität (nebst der Wirbelsäule) betrifft. Functionelle Belastung und Traumen treffen in dem ersten Decennium hauptsächlich die untere Extremität. — Dafür spricht die Betheiligung des männlichen Geschlechts (60 Proc. gegen 40 Proc. weiblicher Kranken). Man könnte vielleicht das häufigere Vorkommen der Caries sicca humeri an der rechten Seite damit erklären. Die Erklärung Krause's ist nur ein Umschreiben unserer klinischen Kenntniss in Bezug auf Localisation in Knochen und Synovialis. „In der Jugend sind die primären Herde in den Epiphysen das gewöhnliche, während im Alter eher einmal primäre Synovialtuberculose vorkommen kann. Nun neigen manche Gelenke vorwiegend zu letzterer Erkrankungsform, daher werden sie auch öfters im höheren Alter ergriffen." Wenn man den Satz umkehrt und ausgeht von der Erfahrung, dass die Gelenke der oberen Extremität meist in einer späteren Zeit erkranken (und zwar als Folge der stärkeren functionellen Inanspruchnahme im höheren Alter) und dass die Gelenke in späterem Alter mehr zu Synovialerkrankung neigen, so dürfte dies eine präcisere Erklärung sein.

Dazu kommt noch, besonders für die Frage der genaueren Localisation der Herde in den einzelnen Gelenken, der differente Aufbau derselben in den verschiedenen Altersperioden. Dass in einer

Epiphyse, die noch keinen Knochenkern aufweist, kein Knochenherd enstehen kann, ist klar; König wies des Oefteren darauf hin, dass bei ganz kleinen Kindern häufig Knochenherde schaftwärts von der Epiphysenlinie entständen, während die noch knorpelige Epiphyse von Herden verschont bleibt. Von äusserster Wichtigkeit für das Verständniss der Localisation scheint mir die Entwickelung des Gefässnetzes in den verknöchernden Epiphysen, die Vertheilung, Weite, Richtung der in den Knochenkern eindringenden Arterien zu sein. Sowohl die Pathogenese als die pathologische Anatomie der Knochentuberculose weisen unzweideutig auf die embolische Entstehung der Knochenherde hin, obwohl dies die experimentellen Untersuchungen noch nicht klar bewiesen haben. Trotz eifrigen Nachsuchens konnte ich nirgends genauen Aufschluss über die Entwickelung des Gefässnetzes in den verknöchernden Epiphysen und die Veränderungen derselben mit zunehmendem Alter bekommen. Durch Zufall sah ich bei Herrn Lexer (Berlin) eine Reihe Bilder, die mich in der Annahme der Wichtigkeit der differenten Gefässversorgung für die Frage der Localisation noch bestärkten. Er hatte die glückliche Idee, die Gefässe der Knochen von verschieden alten Individuen mittelst Quecksilber zu injiciren und nun zu röntgographiren. Durch dies einfache Mittel bekam er eine Reihe sehr übersichtlicher Bilder. Bei weiterer Ausdehnung dieser Untersuchungen dürfte die Frage der Localisation ihrer Lösung um ein Beträchtliches näher gebracht werden.

Pathologisch-anatomischer Befund bei der Operation.

Primärer Knochenherd.

	Pfanne	Kopf	Hals	Pfanne u. Kopf	Pfanne u. Hals
I.	13,3	43,4	13,3	4,3 Proc.	—
II.	27,5	17,5	12,5	10,0 "	keine Angabe. 2,5 Proc.
III.	20,4	11,3	9,0	6,7 "	2,2 "

	Abscess	Fisteln
I.	47 Proc.	21,7 Proc.
II.	40 "	17,5 "
III.	31,7 "	4,54 "

Primärer Knochenherd I. 74 Proc., II. 70 Proc., III. 50 Proc.

Zur Erklärung dieser differenten Ergebnisse muss folgende Erwägung herangezogen werden. Durch die exquisite Besserung der operativen Resultate (s. Endergebnisse) wurde die Indicationsstellung im Laufe der Jahre verschoben zu Gunsten der Resection. Dies zeigt am exquisitesten die Zahl der fistulösen Fälle (4,54 Proc. gegen

21,7 Proc.). Die Verminderung um 20 Proc. zu Gunsten der primär synovialen Fälle liesse sich aber damit allein nicht erklären. Ich habe die von Professor Kocher meist eigenhändig geschriebenen Befunde genau geordnet, je nachdem dabei ein primärer, ostaler Herd anzunehmen war oder nicht. In den Tabellen von Guinand und Zehnder ist diesbezüglich zu wenig Gewicht gelegt worden. Die Originalkrankengeschichten standen mir leider nicht zur Verfügung, ich musste also die Berechnung auf Grund der Tabellen anfertigen. Wie schwer es ist, bei einigermaassen fortgeschrittenen Processen den Ausgangspunkt des Leidens zu bestimmen, weiss Jeder, der eine grössere Anzahl von Gelenkeröffnungen gemacht hat. Ich bestrebte mich, die Fälle, wo ausdrücklich primäre Knochenherde angegeben waren, von denen zu trennen, wo die Beschreibung auf secundäre Knochenveränderung (im Sinne der König'schen secundären Caries) zu beziehen war. Solche secundäre Knochenveränderungen fand ich in 61,72 Proc. der Fälle angegeben. Es stimmt diese Zahl besser mit den oben gefundenen Ziffern von Serie I und II. Die Zahl 50 Proc. von primär Synovialtuberculosen ist vielleicht etwas zu hoch gegriffen, sie entspricht aber eher der Wirklichkeit, als die bisher angenommenen Zahlen von 20—30 Proc., was mit König's Auffassung über die relative Häufigkeit der Synovialtuberculose in guten Einklang zu bringen ist.

Ich muss noch auf einen wichtigen Umstand hinweisen, der in grellem Widerspruch steht mit dem, was wir über die Häufigkeit der Sequesterbildung bei Coxitis bisher wussten. Ich fand Sequesterbildung verzeichnet in I. 26 Proc., II. 27,5 Proc., III. 22,7 Proc. der Fälle. Man nahm seit den Untersuchungen von Riedel an, dass sich in ca. 70 Proc. tuberculöse Sequester bilden. Wie lässt sich dieser Unterschied erklären? Dass bei der Operation kleine Sequester übersehen worden sind, ist bei der genauen Untersuchung und dem grossen Gewicht, das auf die pathologischen Veränderungen und deren Beschreibungen gelegt wurde, nicht gut anzunehmen. Wenn wir in Betracht ziehen, dass die Krankheit bei unseren Fällen im Durchschnitte $2^3/_4$ Jahre dauerte, bis die Kranken zur Operation kamen, so kann man wohl annehmen, dass die Sequester zum Theil aufgezehrt waren zur Zeit der Operation. Riedel leugnet zwar diesen Vorgang a priori, doch wies schon König auf den fundamentalen Unterschied zwischen Sequestern nach acuter Osteomyelitis und den tuberculösen Sequestern hin. Es wäre also anzunehmen, dass ein Theil des Sequester durch die Granulationen aufgezehrt würden. Dabei ist es wahrscheinlich, dass die Zahl 70 Proc. der

Riedel'schen Statistik zu hoch gegriffen ist und dass Sequester in kleinerer Zahl vorkommen, als bisher angenommen wurde. Es liesse sich dieses gut vereinbaren mit unserem Befunde der relativen Häufigkeit (ca. 50 Proc. der primär-synovialen Form der Coxitis).

Von den Veränderungen, die die Synovialmembran zeigte, ist zu erwähnen, dass sich in 50 Proc. die granulöse, in 24 Proc. die fungös-eitrige Form vorfand. In 15 Proc. war die Erkrankung der Synovialis geringgradig, oder es fehlte die genaue Beschreibung.

In zwei Fällen wurde ausgesprochene Frühluxation bemerkt, in einem Falle finden wir Epiphyseolysis angegeben. In einem einzigen Falle finden wir den von König beschriebenen Fibrinniederschlag im Gelenk verzeichnet. Ueber die Rolle, die derselbe bei der Ausbildung des Destructionsprocesses spielt, lässt sich also kein Urtheil abgeben.

Die Besprechung der Röntgenaufnahmen lässt sich am besten hier einreihen. Leider sind von den operirten Fällen nur bei den letzten dreien (Fall 41, 42, 44) Photographien gemacht worden. Erst die Vervollkommnung der Röntgenographie machte es möglich, brauchbare und verlässliche Aufnahmen des Beckens herzustellen, die Aufschluss über Knochenstructur und Knochenherde geben können. Von den neueren Autoren war es besonders König, der die Aufmerksamkeit der Chirurgen auf die Wichtigkeit des Röntgenbildes zur Stellung der genaueren Diagnose bei Coxitis lenkte. Er konnte in zwei exquisiten Fällen Knochenherde in der Pfanne nachweisen.

Um die Verlässlichkeit des Röntgenbildes zu prüfen, sollten nur Fälle herangezogen werden, bei welchen man durch Eröffnen des Gelenks den Befund verificiren kann. Ich verzichte also darauf, aus der reichhaltigen Sammlung des Berner Röntgeninstitutes die typischen Fälle zu reproduciren, da bei den meisten der Operationsbefund fehlt. Durch die Zuvorkommenheit des Leiters des Röntgeninstitutes, Dr. Pasche, war ich in der Lage, sämmtliche Coxitisaufnahmen durchzusehen und so einen Ueberblick zu gewinnen über das Bild der Coxitis im Röntgenbilde. Die 4 Aufnahmen der obigen Fälle (41, 42, 2 Aufnahmen des Falles 44) habe ich mit 2 im Februar 1902 von Professor Kocher operirter Coxitiden ergänzt, bei denen also durch Autopsie die feinere Diagnose verificirt war. Beide Fälle zeigten bei der Operation genau die durch das Röntgenbild vermuthete Veränderung. Ich glaube, dieselben als typische Fälle den meinigen beischliessen zu dürfen.

Ich will versuchen, die Veränderungen, die man am Röntgenbilde im Verlaufe der Coxitis beobachten kann, mit Hilfe der bei-

gelegten Photogramme zu beschreiben. — Als Ergänzung nehme ich die Notizen, die ich bei Durchmusterung der Berner Sammlung gemacht habe.

Bei den Fällen, wo die krankhafte Veränderung in erster Linie die Synovialis betrifft, ist schon früh eine hochgradige Rareficirung des Knochens — bis unter den Trochanter major — auffällig. Sie zeichnet sich durch grössere Durchlässigkeit, Verwischtsein der Knochenstructur, besonders aber durch das Verschwinden der Epiphysenlinie aus. Letzteres habe ich bei allen Fällen — ca. 35 Aufnahmen — gefunden. Das Verschwinden betrifft nicht immer die ganze Epiphysenlinie, ein Theil derselben kann auch sichtbar bleiben. Ein exquisites Bild dieser Veränderung bietet Fall E. Wittwer, Figur 1.

Treten zu dieser, auf die Synovialis beschränkten Form, bei der die Contouren des Kopfes und der Pfanne scharf und glatt sind, secundäre Veränderungen am Knochen und Knorpel hinzu, werden die Ränder verschwommen. In den Knochentheilen, besonders am Kopf, sieht man Schatten und lichtere Stellen angedeutet. Ziemlich regelmässig findet sich ein lichter Kegel an der Stelle des Ansatzes des Ligamentum teres. Ob es sich hier um ein Auffasern des Knochens durch Granulationen handelt, die meistens das Ligamentum teres umwachsen, kann ich nicht angeben. Diese Details dürften durch die Reproduction verloren gehen, sie sind schon an den Originalabzügen undeutlich. — Die Platten zeigen aber die Veränderungen ausgezeichnet. In diesem Stadium steht Fall 44, Figur 2 und 3.

Die weiteren Veränderungen sind bei Fällen ostalen Ursprungs gleich mit denen synovialen Ursprungs. Sie beziehen sich auf fortschreitende Destructionsprocesse. Bevor ich aber auf deren Beschreibung eingehe, will ich die Fälle besprechen, bei denen Knochenherde den Ausgangspunkt der Krankheit bilden. Die Knochenatrophie tritt bei diesen Fällen weniger schnell auf und ist nicht so intensiv. Im Kopf oder dem Pfannentheil sieht man isolirte lichte Flecken, meist durch eine dunklere Zone umgeben, theils ohne scharfe Grenze in die Umgebung übergehend. Das Bild verwischt sich aber, sobald starke Synovialprocesse oder Destructionen in den Vordergrund treten. Ein exquisit schönes Bild dieses Stadiums bietet Fall E. Schäfli, bei welchem die Operation einen tiefen Herd am oberen Theil der Pfanne aufdeckte, mit geringer Betheiligung der Synovialis und ganz intactem Kopfknorpel. — Nur um die Ansatzstelle des Ligamentum teres befand sich ein Kranz von Granulationen und ein ebensolcher an der Umschlagstelle der Kapsel, neben dem freien

Knorpelrand. An beiden Stellen ist Knochenatrophie im Röntgenbilde sichtbar. Die Krankheit bestand seit 2 Jahren, ohne die Beweglichkeit des Gelenkes wesentlich zu beeinträchtigen. Es war nach den klinischen Symptomen ein isolirter Herd am oberen, hinteren Pfannenrande anzunehmen (klinische Vorstellung vom 10. Februar 1902), welchen sowohl das Röntgenbild, als auch die Arthrotomie bestätigten. Auffällig ist die geringgradige Atrophie am Knochen.

Bei weiterem Verlaufe finden wir dann die Bilder der Pfannenausweitung und Knochendestruction sowohl bei synovialen als ostalen Fällen. Es lassen sich immerhin in einigen Fällen isolirte Knochenherde, die als Ausgangspunkt der Krankheit anzusehen sind, erkennen. — Meist verwischt sich aber das Bild in ganz typischer Weise. Entsprechend der Pfannenausweitung stellt sich der Kopf an dem hinteren oberen Pfannenrand, um immer höher zu kommen. Die ursprüngliche Form geht verloren, er plattet ab, ebenso gehen die scharfen Contouren der Pfanne und der Beckenschaufel in unregelmässig aufgefressene, von lichten Stellen und Schatten durchsetzte Massen über. Zur Illustration mögen Fall 41 und 42 (Fig. 5 und 6) dienen. In der Berner Sammlung befinden sich noch viel ausgeprägtere Bilder dieses Destructionsprocesses, deren Reproduction ich aber aus den oben angeführten Gründen weglasse.

Ich glaubte, auf die Beschreibung der Röntgenbilder näher eingehen zu müssen, da dieselben für die feinere Diagnose der Coxitis von eminenter Wichtigkeit sind. Ich fand in der Literatur auch wenig gute Coxitisbilder reproducirt. Ludloff beschreibt die Veränderungen, die die Coxitis in den Röntgenbildern zeigt, aus der Eiselsberg'schen Klinik; in dem von Prof. Eiselsberg und ihm herausgegebenen Atlas sind jedoch bloss zwei Photogramme wiedergegeben; beide betreffen ziemlich weit vorgeschrittene Stadien der Krankheit. Die Beschreibung, die er giebt, stimmt im Ganzen mit der oben gegebenen überein. Nur sind die Differenzen der Bilder bei ostalem und synovialem Ursprung nicht gewürdigt, da die Behandlung rein conservativ durchgeführt und so eine Verificirung der Befunde nicht möglich war. Vier gute Bilder, aber ganz Anfangsstadien betreffend, ohne Knochenherde, giebt Alban Köhler in seinem Atlas „Knochenkrankheiten im Röntgenbilde".

II. Die operative Behandlung der Coxitis.

A. Technik.

In allen Fällen wurde die Resection mittelst des Kocher'schen hinteren Winkelschnittes gemacht (Ausnahme Fall 5, bei welchem

wegen vorne bestehendem Abscess und Knochenherde der Hueter-sche Längsschnitt verwendet wurde). Ich gebe die Beschreibung nach der 4. Auflage von Kocher's „Operationslehre".

„Winkelschnitt resp. Bogenschnitt an der Basis der Hinterfläche des Trochanter major beginnend, von da zur hinteren Trochanterspitze aufwärts und winklig abbiegend in der Richtung der Faserung des Glutaeus maximus schräg auf und medianwärts durch Haut und oft reichliches Fettgewebe. An der Basis des Trochanter major werden gelegentlich grössere Aeste der Arteria circumflexa externa verletzt und gefasst. Auf der Aussenfläche glatte Fascie des M. glutaeus maximus gespalten, wodurch das Periost und der die Trochanterspitze in ganzer Breite deckende Ansatz des M. glutaeus medius freigelegt und das Abheben des M. glutaeus maximus erleichtert wird. Auf- und rückwärts trennt der Schnitt die Fasern des Glutaeus maximus in Längsrichtung, wobei gewöhnlich im oberen Theil einige grössere Gefässäste durchschnitten und unterbunden werden müssen. Besser ist es noch, womöglich den oberen Rand dieses Muskels freizulegen und abwärts zu ziehen. Es tritt eine dünne Fettschicht zu Tage, welche getrennt wird, um am unteren Rande des Glutaeus medius in das Interstitium zwischen diesem Muskel nebst Glutaeus minimus oben und der Sehne des Muskels pyriformis unten zu gelangen. Hier wird eingegangen und zunächst die breite an der Aussenfläche der Trochanterspitze sich ansetzende Sehne des Glutaeus medius und darunter die am vorderen Rande sich anheftende Sehne des Glutaeus minimus sammt dem Periost mit Längsschnitten bis zur Linea intertrochanterica nach vorn abgehoben. An letzterer Stelle löst man den Ansatz des Lig. iliofemorale los unter Beugestellung des Oberschenkels mit Auswärtsrotation. Nunmehr wird entlang dem unteren Rande der Sehne des M. pyriformis die Kapsel gespalten und bei gebeugtem und einwärtsrotirtem Oberschenkel der Ansatz der schlanken Pyriformissehne in der Fossa trochanterica sammt Periost dicht am Knochen losgelöst, danach die sämmtlichen Auswärtsrotatoren in Zusammenhang mit dem Periost oder einer dünnen oberflächlichen Knochenschicht rückwärts abgehoben, nämlich von vorn beginnend, die Sehne des Obturator internus mit Gemelli und des Obturator externus. So wird die periostale Bedeckung der inneren Fläche des Trochanter und der Rückfläche dieses Knochentheiles nach hinten abgehoben. Auf diese Weise hat man die vom Nervus glutaeus superior versorgten Muskeln, nämlich die glutaeii medius und minimus nach vorn oben geschoben gegen den M. tensor fasciae hin, welcher dieselbe Nervenversorgung hat und mit den Glutaei für die

spätere Abduction des Schenkels von besonderer Wichtigkeit ist, während die übrigen Muskeln, Glutaeus maximus und Obturatorii, welche vom N. glutaeus inferior wesentlich versorgt sind, nach hinten im Zusammenhang bleiben. Der M. pyriformis ist von einem Nervenzweig des Glutaeus superior oder inferior versorgt, aber dieser Ast geht so hoch oben ab, dass dessen Verletzung nicht in Betracht kommt. So wird die ganze Rück-, Aussen- und Vorderfläche von Femurkopf, Femurhals und, soweit nöthig, Trochanter freigelegt, und man hat bloss einige Aeste der Arteria femoris circumflexa interna, welche quer über die Kapsel des Schenkelhalses verläuft und event. die Arteria circumflexa externa da, wo sie sich an der Basis des Trochanter major unter dem Vastus externus durchdrängt und um das Femur herumschlägt, zu unterbinden. Meistens genügt es, die wenigen Arterienäste mit Arterienzangen zu fassen und nachher abzudrehen. Es ist leicht die Synovialis, wenn dieselbe fungös entartet ist und excidirt werden soll, vor der Eröffnung der Kapsel auf eine grosse Strecke hin von hinten exact zu präpariren und von ihrem Ansatze an Pfanne und Schenkelhals loszulösen und so die hintere obere, und zum Theil vordere Wand in toto zu entfernen. Nach Trennung des Lig. teres durch Schnitt von hinten unten auf den Schenkelkopf bei stark adducirtem, einwärts rotirtem und flectirtem Schenkel wird der Kopf nach hinten luxirt, und in dieser Stellung wird die Pfanne der Inspection zugänglich."

Nach Inspection des Gelenkes wurde das Entfernen des krankhaften Theiles mittelst Scheere, Messer und Meissel, je nach Grösse der Erkrankung vorgenommen; soweit man mit dem scharfen Löffel das Krankhafte entfernen konnte, wurde derselbe benützt. Was die Entfernung des Knochens betrifft, wurde auf die Epiphysenlinie möglichst Rücksicht genommen. War die Erkrankung weitergeschritten, so wurde auch vom Halse unter möglichster Schonung eines Theiles der Epiphyse, ein entsprechendes Stück entfernt. War dabei der Hals so kurz geworden, dass der vorstehende Trochanter durch Aufstossen an dem oberen Pfannenrand die Abduction behinderte, wurde derselbe theilweise mit entfernt. Ebenso wurde bei Entfernung der Pfannenerkrankung das Princip der möglichsten Schonung des Knochens vor Augen gehalten. Die Operation entspricht also der atypischen Arthrectomie. Der Kürze halber will ich immer von Resection sprechen.

Nach beendigter Resection wurde die Wundhöhle mit warmer physiologischer Kochsalzlösung ausgewaschen, die kleineren Gefässe torquirt, an die grösseren Ligaturen mit Juniperussublimat Catgut ge-

legt, die Wunde mit Jodoformbrei ausgerieben und je nach dem Grad der Erkrankung primär genäht, oder auch mit Jodoformgaze — bei luxirtem Kopfe — tamponirt und nach 3—7 Tagen secundär geschlossen (s. Wundheilung). Waren periarticuläre Abscesse vorhanden, so wurden dieselben — falls sie nicht in die Schnittrichtung fielen — von einem besonderen Schnitte eröffnet, die Abscesswand mit Scheere und Pincette oder dem scharfen Löffel entfernt, ausgewaschen, mit Jodoform eingerieben und drainirt. Bei den Fällen, wo die Verkürzung der Flectoren und Adductoren so hohe Grade angenommen hatte, dass man die Redressirung nicht vornehmen konnte, wurde unmittelbar nach der Resection die Durchschneidung der entsprechenden Muskeln vorgenommen. Es sind dies die Fälle 28, 34, 35, 37.

Ich will hier auf zwei Operationsmethoden hinweisen, die in neuerer Zeit empfohlen wurden und sich für manche Fälle gut eignen dürften. Die eine ist die von Bardenheuer empfohlene Totalexcision der Pfanne, die er bei Pfannenprocessen als Normalverfahren angiebt. Das Verfahren giebt nun sicher die besten Aussichten auf Radicalheilung, muss aber für die allgemeine Resectionspraxis als zu eingreifend bezeichnet werden. Verlor doch Bardenheuer an directer Folge der Operation (Shock und Nachblutung) 2 von 47 Kranken, d. i. 4,3 % directe Mortalität. Dabei ist die Zahl der Recidive nicht kleiner als bei Meisseloperationen. Es muss zwar zugegeben werden, dass die publicirten Fälle Bardenheuer's schwerer scheinen, als die der Kocher'schen Statistik. Was aber bei der Methode von grossem Vortheile erscheint, ist die Betonung der Nachbehandlung, die das zwar nicht ideale, aber praktisch bedeutende Streben nach Ankylose in den Vordergrund stellt. Für Fälle, bei denen man einer lange genug controllirbaren Nachbehandlung nicht sicher ist, scheint es empfehlenswerther als das Erstreben eines beweglichen Gelenkes. Sprengel und König verwerfen auch die primäre Resection der Pfanne als zu eingreifend. Auch sie haben mit der Meisselresection zufriedenstellende Resultate erhalten.

In allen Fällen verwendete Prof. Kocher den von ihm angegebenen Winkelschnitt. Er gab genügenden Raum, um die Pfanne gut übersehen zu können. Es muss aber zugegeben werden, dass die Fälle relativ leichterer Natur waren und dass schwere Beckenprocesse zu den Ausnahmen gehörten. Für diese Fälle, besonders wenn sie mit multiplen Fisteln complicirt sind, scheint das von Sprengel angegebene Verfahren gute Dienste zu leisten. Die Schnittführung entspricht der von Prof. Kocher im Jahre 1884 zur Entfernung der

einen Beckenhälfte verwendeten. Ausgiebiger Schnitt entlang dem Beckenrande von der Spina post. sup. zur Spina ant. sup. Der Schnitt durchtrennt Muskeln und Periost. An der Grenze des M. glutaeus medius und Tensor fasciae wendet sich derselbe nach unten bis zum Trochanter. So kann ein grosser dreieckiger Lappen subperiostal abgelöst werden. Die Muskeln bleiben im Zusammenhang mit ihren Nerven und Blutgefässen. Die Blutung soll sehr gering sein. Für Fälle, die weit vorne sitzen, muss man den Schnitt nach vorn verlängern bis zum Nervus cruralis, den man im Voraus freilegt. Man durchtrennt dann die Mm. tensor fasciae, rectus cruris und sartorius, event. auch ileopsoas. Es ist dies insbesondere für Fälle mit starker Flexionscontractur empfehlenswerth, da es das beste Mittel ist zur Vermeidung nachträglicher Contracturen. Nach Beendigung der Resection wird der Lappen zurückgenäht, ein Theil der Wunde tamponirt und offen behandelt. Der Schnitt giebt nach den beigefügten Zeichnungen ausgezeichneten Einblick in die Pfanne.

B. Nachbehandlung.

Dieselbe bestand in einer durch Wochen fortgesetzten Extension in abducirter Stellung. — Bei den späteren Fällen wurde nebst der Extension ein bis zum Knie reichender Gypsverband für die ersten Wochen angelegt. Je nach dem Heilungsverlauf wurde nach durchschnittlich drei Wochen mit den Bewegungsübungen angefangen und zwar Gewicht gelegt darauf, nur active Bewegungen zu gestatten. Es ist dies wichtig wegen der richtigen Formation der Gelenksflächen und der Vermeidung von Schlottergelenken. Leider besitzen wir für das Hüftgelenk keinen geeigneten Apparat, der die Bewegungen desselben so einfach beeinflussen könnte, wie dies der von Kocher zur Nachbehandlung der Ellenbogengelenkresection benützte Charnierhülsenapparat thut. Den besten Dienst leistet noch ein Hessingapparat mit Charniergelenk, der Flexion und Extension erlaubt. — Man kann dann noch nach Hoffa eine Abductionsvorrichtung anbringen, um der Adductionscontractur vorzubeugen. Der Apparat ist aber zu kostspielig, um allgemeine Anwendung zu ermöglichen. Man muss daher mit lange Zeit dauernder Extensionsbehandlung gegen die häufig auftretende Flexions- und Adductionscontractur ankämpfen, um ein gutes functionelles Resultat zu erzielen, will man nicht im Voraus auf ein bewegliches Hüftgelenk verzichten.

C. Wundheilung.

Je nach der Schwere des Falles wurde die Wunde, nach Auswaschen mit körperwarmer physiologischer Kochsalzlösung und Ein-

reiben einer mit ½ %iger Sublimatlösung verriebenen Jodoformpaste primär genäht oder aber mit Jodoformgaze tamponirt, um dann nach 2—7 Tagen secundär genäht, oder auch ganz offen behandelt zu werden. Die Fälle vertheilen sich folgendermaassen:

Primäre Naht ohne Drain: 4 Fälle (11, 12, 13, 16) alle p. prim. geheilt.

Primäre Naht mit Drainage: 20 Fälle (6, 10, 15, 17, 18, 19, 23, 24, 25, 26, 27, 28, 30, 31, 32, 35, 37, 40, 41, 43) davon 16 p. prim. geheilt, 1 p. sec., 3 fraglich. Primäre Naht, Jodoformegazemêche und Drain: 7 Fälle (20, 21, 22, 29, 34, 36, 42) davon 3 p. prim., 3 p. sec. geheilt, 1 fraglich.

Tamponade bei luxirtem Kopfe, offene Wundbehandlung oder Secundärnaht und Reposition des Kopfes nach 2 bis 7 mal 24 Stunden: 13 Fälle (1, 2, 3, 4, 5, 7, 8, 9, 14, 33, 38, 39, 44) davon p. prim. geheilt 4, p. sec. 6, fraglich 3.

Alle Fälle zusammen genommen, sind per primam geheilt 27 also 61,3 %, per secundam geheilt 10 = 22,7 %, fraglich 7 = 16 %.

Wie ich bei der Nachbehandlung erwähnte, wurde mit den Bewegungsübungen, glatten Wundverlauf vorausgesetzt, nach ca. 3 bis 4 Wochen begonnen. Die ersten Gehversuche wurden, je nach Geschicklichkeit des Kranken und dem Heilungsverlauf, zwischen dem 28. und dem 50. Tage, im Durchschnitt nach 48 Tagen vorgenommen. Die Kranken verblieben im Spitale (auch die Recidivoperationen mitgerechnet, mit Abrechnung der im Spitale und unmittelbar nach der Entlassung Gestorbenen) zusammen 3583 Tage, es entfallen also auf einen Kranken im Mittel 102 Tage, von der Operation bis zur Entlassung gerechnet. Die Kranken waren bei der Entlassung im Stande, mit Stock oder Krücken zu gehen. Bei einigen findet man die Bemerkung, dass sie ohne Unterstützung gehen konnten. Leider fehlt bei 14 Fällen der Entlassungsstatus. Bei den Uebrigen war die Wunde vollkommen geheilt, das Gelenk nicht mehr schmerzhaft.

D. Endresultate.

Bevor ich zur Besprechung der Endresultate gehe, muss ich bemerken, dass ich von den 44 Fällen meiner Statistik von 41 brauchbare Ereignisse habe. Fall 29 ist am Leben. Ich konnte aber keine brauchbare Nachricht erhalten, noch den Kranken aufsuchen. Nicht auffindbar sind Fall 17 und 26; die meisten Kranken konnte ich selbst nachuntersuchen, zum Theil in der Klinik, zum Theil zu Hause. Von den nach Bern gekommenen Kranken liess ich Röntgenaufnahmen machen, um über den Zustand des neugebildeten Gelenkes Aufschluss

zu bekommen. Sämmtliche Nachuntersuchungen sind in den Monaten Januar und Februar 1902 gemacht, der jüngste Fall also $1^1/_2$ Jahre nach der Operation. In der Tabelle sind die Resultate der Fragebogen mit 1902 I. eingetragen, die nachuntersuchten Fälle mit N. U. und Datum bezeichnet.

Von den 41 Fällen sind gut ohne Fisteln geheilt: 16 = 41,02% (Fall 3, 11, 13, 14, 16, 18, 20, 23, 25, 34, 35, 38, 40, 41, 42, 43).

Geheilt nach Fisteleiterung oder Nachoperation 7 = 17,07% (1, 4, 5, 6, 7, 30, 31).

Gutes Allgemeinbefinden, ab und zu leichte Fisteleiterung 4 Fälle = 9,75% (12, 21, 24, 27).

Gutes Resultat 67,84%.

Es besteht profuse Eiterung oder schlechtes Allgemeinbefinden 5 = 11,195% (15, 32, 33, 36, 37). Gestorben sind 9 = 21,95% (2, 8, 9, 10, 19, 22, 28, 39, 44).

Schlechtes Resultat 33,145%.

Von den Todesfällen ist einer direct der Operation zuzuschreiben. Es ist dies Fall 39. 16 Tage nach der Operation erfolgte der Tod. Die Section ergab Fettembolie der Lungen, fettige Degeneration des Herzens und Tuberculose der Lungen. Die Operationswunde zeigte glatten Wundverlauf. Die Erklärung dieses Falles kann man vielleicht in der Analogie mit einigen Fällen suchen, die Payr aus der Grazer Klinik beschrieben hat. Nach unblutigem Redressement von Contracturen trat in 3 Fällen Exitus ein. Die Section ergab, nebst Fettembolie der Lungen, Status thymicus; zur Erkläruug zieht Payr die Beobachtung heran, dass bei Status thymicus eine Hypoplasie des arteriellen Gefässsystems, Verengerung der Lungengefässe und mangelhafte Oxydationsprocesse im Blute den Eintritt des Exitus bei statthabender Fettembolie bedingen. Wenn auch der Status thymicus bei unserem Falle fehlt, so finden wir, zwar durch andere Ursachen bedingt, ähnliche Verhältnisse: starke Abschwächung des Herzens (fettige Degeneration, Atrophie besonders des rechten Ventrikels), dabei die durch lange Rückenlage, ungenügende Lüftung und Tuberculose der Lungen bedingte Hypoplasie der Lungengefässe, die den deletären Einfluss der Fettembolie erklären mag.

Die restirenden Fälle lassen sich am besten in 2 Gruppen scheiden:
Fall 28: Tod nach 1 Monat post operationem
„ 8: „ „ 3 „ „ „ } an Meningitis tuberculosa
„ 44: „ „ 4 „ „ „ }
„ 19: „ „ 5 „ „ „ an Tuberculosis miliaris.

Es ergiebt dies annähernd 10% Mortalität in Folge von Miliar-

tuberculose, resp. Meningitis tuberculosa, welche nach 1—5 Monaten nach der Operation zum Tode geführt hat. Warum ich die ersten 3 Fälle auch als Miliartuberculose anführe, hat seine Erklärung darin, dass ich eine einheitliche Genese derselben annehmen zu müssen glaube. Bei den ersten 3 Fällen war keine Section gemacht. Im Vordergrunde des klinischen Bildes stand die Meningitis. Es dürfte aber wohl anzunehmen sein, dass während oder nach der Operation in die Wundfläche aufgenommene Tuberkelbacillen die Generalisation der Tuberculose bewirkten. Der Beweis, den Bergmann für diese Auffassung am Chirurgencongress 1891 verlangte (cit. nach Wahl-länder) ist zwar in keinem der Fälle erbracht. Bergmann verlangt die Coincidenz folgender Factoren:

1) Sollen sich die Symptome der Miliartuberculose an die Operation unmittelbar anschliessen, also nach den ersten Wochen auftreten.
2) Muss das Obductionsergebniss — also das Alter der miliaren Knötchen — mit den klinischen Symptomen übereinstimmen.
3) Darf kein anderer tuberculöser Herd, als der operirte im Körper vorhanden sein.

An der logischen Richtigkeit dieser Postulate lässt sich nicht zweifeln. Man geht aber zu weit, wenn man sich an diese Punkte hält; der wichtigste der 3 Punkte ist sicher der erste. Man mag ja manchmal einen Fehlschluss nach der Formel post hoc, ergo propter hoc begehen, das Auftreten unmittelbar nach der Operation wird aber immer den Verdacht an einen causalen Zusammenhang rechtfertigen. Bei Fall 19 fanden sich 2 tuberculöse Geschwüre im Darm; gleichzeitig bestand aber ein grosser, mit tuberculösem Eiter gefüllter Sack an der Operationsstelle. Von welchem der Herde die Propagation erfolgte, lässt sich also auch in diesem Falle nicht sicher sagen, trotz Section.

Bei der zweiten Gruppe der Fälle erfolgte der Tod an Tuberculose innerer Organe und zwar

in Fall 22: 1 Jahr post operationem
„ „ 2: 5 „ „ „
„ „ 9: 7 „ „ „
„ „ 10: 10 „ „ „

Section war in keinem der Fälle vorgenommen worden. Nach den Berichten der behandelnden Aerzte war bei Fall 2 Pneumonia caseosa, bei Fall 9 Meningitis tuberculosa, bei Fall 10 Nierentuberculose anzunehmen. Ueber Fall 22 konnte ich keinen näheren Aufschluss erlangen. Das Hüftleiden war in Fall 9 und 10 ausgeheilt.

Fall 2 bekam ein Recidiv 4 Monate nach der Operation, welches weiter nicht behandelt wurde.

Von den noch lebenden Kranken war mit Ausnahme der 5 als schlecht bezeichneten Fälle, bei denen noch Fisteln bestehen, die Coxitis ausgeheilt. Eine Beobachtung, die besonders Bruns und Wagner hervorheben, ist auch bei unseren Kranken aufgefallen. Die meisten derselben sehen blühend aus, zeigen keine weiteren tuberculösen Erscheinungen; so ist namentlich in allen Fällen der Lungenbefund normal; vergrösserte Drüsen sind nur vereinzelt zu finden. Es ist dies in guten Einklang zu bringen mit einer Beobachtung, auf die Sprengel aufmerksam gemacht hat, dass bei Coxitis multiple Herderscheinungen selten sind. Er fand, dass je grösser das Gelenk, umso seltener multiple Caries sich findet. Von unseren Fällen sind nur 2 zu nennen, bei denen sich nach der Coxitis tuberculöse Erkrankungen in anderen Gelenken zeigten. Es sind dies Fall 11 und 27. Bei Ersterem trat eine Reihe tuberculöser Gelenkentzündungen auf, bei Letzterem Olenitis tuberculosa.

Weniger günstig sind die Resultate in Bezug auf die functionellen Resultate. Um eine leichtere Uebersicht zu gestatten, will ich die Fälle, bei denen genaue Messungen möglich waren, in Tabellenform zusammenstellen, um auf die Ursachen der schlechten Function später eingehen zu können.

Wie man aus nebenstehender tabellarischen Uebersicht ersehen kann, sind die erzielten functionellen Resultate keine glänzenden zu nennen; man darf natürlich den Vergleich nicht mit normalen Hüftgelenken machen. Die Krankheit bei unseren operirten Fällen dauerte bis zur Operation im Durchschnitt $2^3/_4$ Jahre. Abgesehen von den Veränderungen am Knochen hat man mit Weichtheilprocessen, besonders Verkürzungen und Atrophie der Musculatur zu rechnen, die viel dazu beitragen, dass die Function der operirten Hüfte trotz möglichster Schonung von Musculatur und Innervation eine ungenügende wird.

Wenn man die Gründe der unvollständigen Restitution analysirt, so muss man folgende Momente auseinanderhalten.

A) den grössten Einfluss spielt bei der schlechten Function ohne Zweifel die nicht unbeträchtliche Verkürzung der Extremität. Dieselbe setzt sich aus 2 Factoren zusammen: Aus einer Verkürzung der Knochen und der Verschiebung des Femurs gegen das Becken. Die Erstere ist in unseren Fällen im Durchschnitt auf 4—8 cm anzusetzen. Da bei den meisten der Fälle die Epiphysenlinie des Femurkopfes geschont werden konnte und diese Epiphyse auch auf das Längenwachsthum des Femurs einen kaum nennenswerthen Einfluss hat, so

Fall Nr.	Contracturstellung		Bewegungen					Maasse Verkürzung in cm			Atrophie		Stand des Trochanters über Linea Roser Nelat.	Gang
	Flexionsc.	Adductionsc.	Fl.	E.	Abd.	Add.	R.	Sp. A. S.-M. E.	Troch. M. E.	Sohlenabstand	Oberschenkel	Unterschenkel		
1	leichte Fl. 10°	—	40	10°	bis z. Geraden	2/3	beschr.	15 cm	12 cm	8 cm	12 cm	6 1/2 cm	2 cm	Mit Stock u. Apparat nicht hinkend.
3	15°	—	45°	15°	bis 10°	1/2	1/2	7 "	4 "	5 "	10 "	3 "	3 "	Gang auf den Zehen, kaum hinkend.
4	10°	—	30°	10°	bis 25°	2/3	ER 2/3. AR s. beschr.	9 "	5 "	8 "	12 "	5 1/2 "	3 "	Gang auf den Zehen, mit Stock sehr gut.
6	20°	15°	90°	20°	—	norm.	beschr.	16 "	15 "	—?	12 1/2 "	7 "	4 "	Schlecht.
14	90°	20°	einige Grade	bis 90°	—	10°	—	?	7 "	10 cm	6 "	6 "	3 "	Stark hinkend.
15	25°	40°	bis über norm.	25°	—	norm.	ER norm. AR = 0	6 "	3 "	—?	8 "	1 "	6 "	Stark hinkend.
16	35°	15°	norm.	35°	—	norm.	beschr.	6 "	2 "	4 cm	6 "	4 "	3 "	Gang auf den Zehen, mit erhöhtem Schuh zieml. gut.
20	—	—	10—15°	bis z. Geraden	—	—	5—10°	1 "	0	—	4 "	1 "	0	Gang ausgezeichnet.
23	25°	—	norm.	25°	beschr.	2/3	beschr.	7 "	3 1/2 "	—?	6 "	3 "	3 cm	Gang auf den Zehen, mit Schuh z. gut.
24	45°	—	75°	45	bis z. Geraden	1/2	beschr.	4 1/2 "	2 "	5 cm	4 "	3 "	4 "	Gang auf den Zehen, etwas hinkend.
33	75°	15°	90°	75°	sehr beschränkt	sehr beschränkt	0	12 "	7 "	11 "	7 "	3 "	3 "	Stark hinkend.
34	45°	15°	75°	45°	0	norm.	ER norm. AR = 1/2	9 "	2 "	6 "	8 1/2 "	2 "	6 "	Ziemlich gut.
35	20°	—	45°	20°	fast 0	1/2	beschr.	7 1/2 "	5 "	5 "	9 "	3 1/2 "	3 "	Ausgezeichnet.
36	25°	15°	einige Grade	25°	0	fast 0	beschr.	7 "	2 "	8 "	1 "	1 "	5 "	Liegt zu Bett.

Zur Erklärung der Zahlen und Abkürzungen sei bemerkt, dass die Winkelgrade, bezüglich Flexion und Extension, immer zu einer horizontalen Ebene, bei horizontaler Rückenlage, bezogen sind. Extension bis zur Geraden ist also gleich 0°, und von dieser sind die Contracturstellungen gemessen, nachdem die compensatorische Lendenlordose und Beckensenkung ausgeglichen wurde. Die effective Bewegung bekommt man also, wenn man aus der Flexionszahl die Extension (gleich Flexionscontractur) abzieht. Atrophie ist am grössten Umfang der beiden Ober- resp. Unterschenkel gemessen. Die angegebenen Zahlen bedeuten die Differenz (siehe in den Tabellen am Anhang die absoluten Ziffern). Der Sohlenabstand ist in Flexionsstellung, bei gestrecktem Knie, gemessen. Es entspricht ungefähr der functionellen Verkürzung. Die Maasse: Spina anterior bis Malleolus externus, bei entsprechender Ausgleichung der Contracturstellung, also entsprechend der „reellen Verkürzung", giebt für die Beurtheilung der functionellen Verkürzung meist zu grosse Zahlen.

ist die Verkürzung — wie auch die weiter unten geschilderte Atrophie auf den Ausfall der functionellen Reize zurückzuführen; sie gehört also zum grössten Theil in das Capitel der Inactivitätsatrophie. In gleichem Sinne atrophirt die ganze Beckenhälfte. (Siehe Röntgenbilder.)

In zweiter Linie kommt in Betracht das Hinaufrutschen des Femurkopfes am Becken, welche man am Hochstande des Trochanters messen kann. Der Trochanter stand in unseren Fällen im Durchschnitte 2—3 cm über der Roser-Nélaton'schen Linie. Es ist dies wohl bedingt durch die Ausweitung der Pfanne, an deren obersten Punkt sich der resecirte Kopf ansetzt. In einigen Fällen (so Fall 15 und 34), bei welchen der Trochanter 6 cm über der Linie stand, kann man wohl von einer Luxation auf die Darmbeinschaufel sprechen. Es gelang trotz Extension nicht, den Kopf an guter Stelle zu behalten.

B) Von den Contracturstellungen findet sich — mit Ausnahme eines Falles (Fall 20) Flexionscontractur verzeichnet. Dieselbe beträgt im Durchschnitt 30°. Dazu kommt Adductionscontractur bei der Hälfte der Fälle, im Durchschnitt von 20°. Beide Contracturen tragen dazu bei, die bestehende Verkürzung noch zu vermehren. Die Adduction stärkeren Grades bedingt einen Hochstand der kranken Beckenhälfte; bei geringeren Graden ist dies meist nicht der Fall; der Oberschenkel steht in leichter Adduction, und es entwickelt sich ein compensatorisches Genu valgum; durch diese veränderten statistischen Verhältnisse wird das Gehen ermöglicht. Ich konnte diesen Typus bei den meisten der mit leichter Adductionscontractur Behafteten beobachten.

C) Als letztes Moment kommt die Atrophie der Musculatur in Betracht. Die Verkürzung lässt sich in den meisten Fällen durch erhöhte Sohle oder, wenn zu hochgradig, mittelst einer Prothese ausgleichen; dieses Hilfsmittel verwenden die meisten Kranken. Trotz dieser Ausgleichung knicken die Kranken bei jedem Schritt ein. Am exquisitesten sah ich dies Einknicken bei Fall 1. Die Kranke trägt einen Schienenhülsenapparat mit 8 cm Erhöhung. Trotz Ausgleichung der Verkürzung ist der Gang hinkend. Sobald sich die Kranke aber auf einen Stock stützt, merkt man nicht das geringste Hinken. Dieselbe Wahrnehmung konnte ich bei vielen Kranken machen. Die Erklärung liegt wohl im selben Moment, welchem das Hinken bei congenitaler Luxation und manchen Fällen von Coxa vara zuzuschreiben ist. Zum Theil durch Hochstand des Trochanters, zum Theil Atrophie der Musculatur sind die Glutealmuskeln nicht im Stande, das Becken zu fixiren, es kippt bei jedem Schritte über. In Bezug auf die Bewegungen lässt sich bei fast allen Fällen feststellen, dass die

Flexion, Adduction und Einwärtsrotation ziemlich gut erhalten sind; die Extension ist im Sinne der angegebenen Flexionscontractur vermindert, Abduction und Auswärtsrotation sehr beschränkt, meist fast Null.

Zur Ergänzung muss ich hier auf die Ergebnisse eingehen, die die Roentgographie zu der Frage der Function geliefert hat. Ich muss gleich vorausschicken, dass sie nicht viel Aufschlüsse über diesen Punkt gegeben hat. Der Zufall wollte es, dass die Aufnahmen Fälle betreffen, die alle Stadien von bester bis schlechtester Function aufweisen. Die Photogramme wurden bei allen Kranken, die in die Klinik zur Nachuntersuchung kamen, ohne Auswahl aufgenommen. Sie dürften daher ein ziemlich treues Bild der Knochenveränderungen geben, wie sie nach Resection zu Stande kommen. Auffallend ist bei allen Fällen eine stark ausgesprochene Assymetrie des Beckens. Dieselbe ist bedingt durch ein Zurückbleiben im Wachstum der afficirten Beckenhälfte. Ihr Grad entspricht der Atrophie, welche der Femur aufweist. Sie scheint noch auffälliger durch den meist vorhandenen Schiefstand, den das Becken einnimmt. Ich will die einzelnen Bilder in der Reihenfolge besprechen, die die Function ergiebt, und zwar nicht die Bewegungen als Richtschnur genommen, sondern den Gang, besonders aber das Hinken; es ist zwar einzuwenden, dass Letzteres in erhöhtem Maasse bedingt sind durch die Verkürzung; dieselbe gewinnt aber Ausdruck theils in der Atrophie, theils in der Stellung des Femurs zum Becken, kann also mit einbezogen werden.

Die beste Function zeigte Fall 20. Das Bein steht in normaler Stellung. Bewegungen sind sehr beschränkt. Flexion von 15°, Rotation ca. 10°, sonst keine Bewegungen. Am Halse und der Pfanne zeigen sich unregelmässige Schatten. Der Hals erscheint durch periostale Auflagerungen stark verdickt; Gelenkspalt ist nicht zu erkennen, doch ist die doppelte Contour der Pfanne gut sichtbar.

Analog diesem Falle, nur durch eine reelle Verkürzung von 5 cm verschieden, ist Fall 35. Der Gang ist kaum hinkend, trotz der Verkürzung. Alle Bewegungen in ca. 20—25 Graden möglich; nur die Rotation ist sehr beschränkt. Diesem Befunde entspricht, dass der Hals fast ganz verschwunden ist. Bei der Operation wurde der Kopf bis zum Halstheil, ferner der Trochanter major entfernt; der zurückgebliebene Stumpf ist verdickt. Am äusseren Umfang des Femurs, der Höhe des Trochanter minor entsprechend, eine Exostose, wohl durch Knochenbildung in einem abgelösten Periostlappen entstanden.

Starke Atrophie des Femurs, bei sonst gut erhaltenen Knöchen-

verhältnissen charakterisiren Fall 23. Bei normaler Flexion und Adduction ist leichte Flexionscontractur vorhanden. Abduction und Rotation sind sehr beschränkt. Das Bein ist um 3½ cm kürzer. Trotz ausgeglichener Verkürzung ist der Gang nicht gut. Bei jedem Schritte knickt das Becken um.

Bei Fall 34 ist am auffallendsten das Missverhältniss zwischen Function und anatomischem Befund. Hals und Kopf sind ganz verschwunden. Es scheint, als ob der Trochanter minor in die Pfanne getreten wäre; dadurch steht der Trochanter beträchtlich über der normalen (6 cm). Die Bewegungen sind ziemlich gut erhalten, nur Abduction unmöglich. Trotz Flexionscontractur ist der Gang gut bei entsprechend erhöhter Sohle. Endlich sind 2 Fälle (Fall 15 und 33) durch sehr hochgradige Atrophie ausgezeichnet. Bei ersteren steht der Kopf auf der Beckenschaufel, nahe dem oberen Pfannenrande, bei letzterem auf derselben. Bei beiden ist gut erhaltene Flexion und Adduction, bei sehr starker Beschränkung der übrigen Bewegungen vorhanden.

Wie ersichtlich, steht die Function in verkehrtem Verhältnisse mit der Atrophie. Je hochgradiger letztere, um so schlechter die Function. Man muss aber die Atrophie als secundär ansehen. Bei den 2 letzteren Fällen bestanden durch längere Zeit Fisteln, die zu einem Schonen der erkrankten Extremität führten, daher die so hochgradige Atrophie; letztere beeinflusst natürlich die Function in schlechter Weise, da sie zu vermindertem Längenwachsthum führt. Es entsteht so ein Circulus vitiosus, bei welchem man zum Schlusse nicht mehr den primären Factor erkennen kann.

Auffallend ist, dass den besten Gang die 2 Fälle zeigten, bei welchen durch periostale Wucherungen eine starke Beschränkung der Beweglichkeit entstanden war, dass ferner bei anatomisch sehr ungünstigen Verhältnissen, wie sie Fall 34 zeigt, der Gang recht gut zu nennen ist.

Jedenfalls weisen die Verhältnisse der Röntgenuntersuchung darauf hin, dass das Hauptgewicht bei der Nachbehandlung auf dauernd zu erhaltende gute Stellung gerichtet sein muss, dass das Forciren von ausgiebigen Bewegungen, sobald es auf Kosten der guten Stellung geschieht, zu vermeiden sei, dass man ferner, sobald als möglich, eine functionelle Belastung der Extremität erstrebe, die den besten physiologischen Reiz bietet, der das Ausbilden der Atrophie hintanhält und welche die Atrophie der Muskeln verhütet, durch Uebung derselben behufs Fixation des Gelenks.

Die Ursache, warum die Function nach den Resectionen eine

ungenügende ist, liegt meist in der ungenügenden Nachbehandlung. Die Kranken wurden mit eingetretener Heilung, nach Wiederkehr der Function, im Durchschnitte 100 Tage nach der Operation entlassen. Es wurde aber empfohlen, durch Monate über Nachts Extension anzulegen und den weiteren Verlauf controlliren zu lassen. Nur einzelne konnten sich einen Hessingapparat zu den Gehübungen anschaffen. Bei den Nachfragen, wie lange die sachgemässe Nachbehandlung gedauert, bekam ich sehr betrübende Nachrichten. Die meisten Kranken lagen einige Wochen nach Entlassung zu Bett, ohne Extension, ohne Controlle, fingen dann an zu laufen, so gut es eben ging, und bei der exquisiten Neigung zur Verkürzung bildete sich dann eine Contractur der Flexoren und Adductoren aus, die durch die compensatorische Lendenlordose maskirt, keinen Anlass gab, den Arzt um Rath zu fragen. Gerade das schnelle Schwinden der Schmerzen nach der Operation, das subjective Wohlbefinden der Kranken ist der Hauptgrund, warum die Nachbehandlung so vernachlässigt wird. Die Indolenz der Kranken zeigt sich am prägnantesten bei den Fisteleiterungen; in 36 Proc. trat solche kürzere oder längere Zeit nach der Operation auf. Da dieselbe meist nicht hochgradig ist und ohne stärkere Schmerzen verläuft, kam nur ein kleiner Theil derselben (15,9 Proc.) zur Nachbehandlung derselben in die Klinik. Die anderen heilten zum Theil spontan aus, zum Theil bestehen jetzt noch Fisteln.

Viel günstiger sind die Resultate, wenn man nur vor Augen hält, inwiefern man durch die Operation ein gebrauchsfähiges Bein erhalten konnte. Fast alle Kranken können ihrer Arbeit nachkommen. Im Hause gehen sie meist ohne Unterstützung, um zu längeren Ausgängen einen Stock zu Hülfe zu nehmen. Zu den schlechteren Resultaten gehören diejenigen, die eine viertel bis eine halbe Stunde ohne Ermüdung gehen können, einige machen Stunden lang dauernde Bergtouren, ohne Schmerzen oder Ermüdung zu spüren, und dies trotz der nicht unbeträchtlichen Verkürzung und Contracturen. Es stehen dem Organismus eben mannigfache Factoren zur Verfügung, um diese Nachtheile auszugleichen, die compensatorische Lordose, Beckensenkung, Gang auf den Zehen.

Es erübrigt noch, über die Ergebnisse zu berichten, die ich von den Kranken der Serie I und II erhielt. Da dieselben bei der Abfassung der betreffenden Dissertationen nachuntersucht waren, glaubte ich auf eine neuere Untersuchung verzichten zu dürfen, schon der nicht unbeträchtlichen Kosten und des Zeitaufwandes halber. Ich sandte die Fragebogen an die Gemeindeschreiber und erhielt, mit

Ausnahme zweier Kranker, Auskunft. Es war mir besonders darum zu thun, festzustellen, wie viel von den Kranken im Verlaufe des 2. und 3. Decenniums nach der Operation gestorben sind.

Von den Ueberlebenden der Zehnder'schen Fälle starb Fall 18, Karl Blatti, am 21. Februar 1882, 8½ Jahre nach der Operation. Die Nachuntersuchung im Jahre 1881 ergab starke Eiterung, sehr schlechten Allgemeinzustand. Todesursache konnte ich nicht feststellen.

Von den Ueberlebenden der Guinand'schen Statistik starben im weiteren Verlaufe 3; und zwar Fall 4, Anna Porter, am 2. April 1890, 8 Jahre post operationem, Todesursache unbekannt. Im Januar 1890 war folgender Befund erhoben: „Patientin ist anämisch, sonst gesund, Hüfte geheilt".

Fall 5. Alfred Trachsel, gestorben am 15. November 1898, 16 Jahre nach der Operation; Todesursache: Lungentuberculose. Befund vom Januar 1890: „Patient hat noch eine Fistel und befindet sich schwach, geht mit Krücke und Stock".

Fall 20. Louis Schallenberg, starb am 15. März 1899 an Lungentuberculose, 14 Jahre nach der Operation. Befund vom Februar 1890: „Gesund und sieht kräftig aus, geht den ganzen Tag herum".

Leider sind die Zahlen, trotz den fast ausnahmslos eingetroffenen Antworten (es fehlen nur 2 von 30 Kranken) statistisch nicht zu verwerthen, da ich die Adressen der Privatkranken nicht bekommen konnte. In den Dissertationen fehlen die Namen, und die entsprechenden Controllbücher sind nicht mehr aufzufinden.

Wenn ich die Angaben der Kranken trotzdem verarbeite, geschieht dies in der Ueberzeugung, dass die Ergebnisse bei den Privatkranken diejenigen der Spitalkranken keineswegs verschlechtern dürften; bei den Kranken meiner Zusammenstellung konnte ich im Gegentheil finden, dass die Endresultate bei den Privatkranken wesentlich besser waren als diejenigen der Spitalkranken. Es ist dies ja selbstverständlich, können doch die Bessersituirten mehr Sorgfalt auf die Nachbehandlung verwenden und die Kranken in bessere hygienische Verhältnisse bringen.

Da aus dem eben gesagten Grund keine lückenlose Zusammenstellung möglich ist, verzichte ich auf die tabellarische Wiedergabe der Endresultate und will dieselben nach den Punkten der Fragebogen zusammenfassen.

1. Das Allgemeinbefinden ist bei der Hälfte der Fälle als „gut", bei der anderen Hälfte als „sehr gut" bezeichnet.

2. Mit Ausnahme von Fall 8/I., bei welchem multiple Caries

besteht, ist in keinem der Fälle Verdacht auf anderweitige tuberculöse Erkrankung vorhanden; kein Husten, Auswurf oder Nachtschweiss.

3. In ca. der Hälfte der Fälle ist angeblich gute Beweglichkeit vorhanden; in den übrigen Fällen keine, oder nur beschränkte Beweglichkeit. Dass dieser Nachweis nicht stichhaltig ist, habe ich in den einleitenden Zeilen erwähnt, da das Mitgehen des Beckens von den Kranken meist nicht beachtet wird.

4. Die Hälfte der Kranken benützt Stock zum Gehen, zum Theil Schuhe mit erhöhter Sohle, keine Krücken.

5. Mit Ausnahme eines Kranken hinken alle mehr oder weniger stark.

6. Die meisten Kranken geben an, 2—4 Stunden lang ohne Schmerzen und Ermüdung gehen zu können; nur in 2 Fällen ist angegeben, dass das Gehen anstrengt und nach 1/2 Stunde starke Ermüdung eintritt.

7. Alle Kranken können ihrer Beschäftigung gut nachkommen. Die meisten haben wohl sitzende Beschäftigung (Schneider, Medailleur, Schuhmacher). Doch finden sich auch Beschäftigungen, die grosse Ansprüche an den Mann stellen (Schmied, Fabrikarbeiter, Plätterin).

8. Schmerzen in der Hüfte sind in 3 Fällen verzeichnet.

9. In zwei Fällen sind Fisteln vorhanden.

Ich glaubte, diese Daten doch anführen zu müssen, um zu zeigen, dass die Operation in Bezug auf Recidive gute Erfolge ergiebt; die Todesfälle betreffen meist Kranke, die bei der ersten Nachuntersuchung Verdacht auf Lungentuberculose erwecken mussten oder deren Hüftleiden nicht ausgeheilt war. Von besonderer Wichtigkeit ist, dass die Kranken alle erwerbsfähig geworden sind. Alle haben gutes und sehr gutes Allgemeinbefinden. — Es sind dies ja allbekannte Punkte, sie müssen aber immer wieder betont werden, da von Seite Ultraconservativer immer wieder Stimmen laut werden, die das allgemeine Urtheil über die operative Behandlung trüben. So will ich hier eine Aeusserung Calot's anführen, die sich auf die Resultate der operativen Therapie bezieht (nach dem Referat im Centralblatt für Chirurgie, 1900). Das Bild der Resection, das Calot entwirft ist, folgendes: „Es besteht ein Abscess; man öffnet ihn und einige Zeit darauf macht man die Resection. 6 Monate nachher Nephritis, 1 Jahr später Degeneration der Eingeweide und 1 1/2—2 Jahre nach der Resection Tod. Dies der Verlauf von wenigstens 3/4 der Fälle; die übrigen bleiben verstümmelt und meist siech. Durch secundäres Hinzutreten septischer Entzündungsprocesse über kurz

oder lang Tod des Individuums. Jedes Kind mit Pott'schem Buckel, dem man breit seinen Knochenherd und seine Abscesse eröffnet, ist ein Kind des Todes."

Ich habe diesen Auszug nur gebracht, um die Uebertreibung des Ultraconservatismus zu zeigen. Einer Widerlegung sind derartige Meinungen nicht bedürftig. Ich will nur kurz einige Sätze aus Briefen der Kranken mittheilen, die den Zustand der Kranken besser schildern, als es Zahlen und Berechnungen thun können.

Fall I, 2. „Ich habe geheirathet und habe 4 Kinder, welche alle gesund sind".

Fall II, 35 (Brief einer Verwandten). „Sie ist ein Bild blühender Gesundheit, so recht der Typus einer urkräftigen, blonden Luzernerin. Sie hat keine Schmerzen, hinkt unmerklich, kann bergsteigen, 3—4 Stunden ohne Mühe gehen und tanzt wie ein Vogel".

Wenn auch Fälle wie letzterer zu den Ausnahmen gehören, sind die Enderfolge, bei entsprechender Nachbehandlung durchweg gut zu nennen.

Bevor ich zur Besprechung der Indicationen zur Operation gehe will ich noch eine kurze Zusammenstellung der operativen Statistik geben, um die Eingangs erwähnten Fehlerquellen und die Verbesserung der operativen Resultate zu demonstriren. Leider stand mir nur ein kleiner Theil der enormen Coxitisliteratur zur Verfügung. Ich benutzte das vorhandene Material der Universitätsbibliotheken Bern, Zürich und Strassburg. Trotz des relativ kleinen Materials lässt sich aber eine ziemliche Regelmässigkeit in den gefundenen Zahlen zeigen und deren Ursachen angeben.

Ich theile die Statistiken in 2 grosse Gruppen, sofern sie der vorantiseptischen und antiseptischen — anderntheils der aseptischen Aera angehören. Der Uebergang fällt ungefähr in die zweite Hälfte der 80er Jahre.

Statistiken der vorantiseptischen und antiseptischen Aera.

Tabelle III.

Statistiken der vorantiseptischen und antiseptischen Aera.

Autor	Aus den Jahren	Geheilt	Nicht geheilt	Gestorben	Todesursache: Caries, Amyloid	Todesursache: Tbc. innerer Organe	Todesursache: Miliartbc.	Todesursache: Shok, accid. Wundkrankheit.	Bemerkungen
Albrecht, 102 Fälle	1867—1880	22.4%	—	77.6%	47.1%	47.1%	—	5.8%	Keine Kapselexstirpation.
Caumont, 42 Resectionsfälle	1871—1881	40%	10%	50%	—	—	—	—	Nicht eitrig
		34.3%		63%	—	—	—	—	eitrige Fälle
Baehr, 86 Fälle	1880—1888	35%	22%	43%	45.9%	27%	11%	16%	Keine Kapselexstirpation. Kapselexcision.
Haas, 59 Fälle	1880—1890	29%	12%?	59%	26.6%	30%	10%	33.33%	Kapselexcision nicht vermerkt.
Marsch, 99 Resectionsfälle	1879—1893	nicht eitrig 50%	16%?	32.6%	30%	35%	12.5%	22.5%	
		eitrig 24.24%		75.7%	—	—	—	—	
Mumelthey, 56 Resectionsfälle	1870—1892	46.03%	4.77%	49.2%	—	—	—	—	
Pedolin, 26 Resectionsfälle	—	46%	—	54%	—	—	—	—	Nur Fälle mit profuser Eiterung und Fistelbildung resecirt
Riedel, 50 Fälle	—	62%	24%	4.2%	—	—	—	—	Nur Entlassungsbefund.
Zehnder (Kocher I) 23 Fälle.	1872—1882	47%	13%	39%	55.5%		11.1%	33.4%	

Tabelle IV.

Statistiken der aseptischen Aera.

Autor	Geheilt		Nicht geheilt, Recidiv	Gestorben	Todesursache				Bemerkungen
					Caries, Amyloid	Tbc. innerer Organe	Miliartbc.	Shok, accid. Wundkrankheit.	
Alexandrow, 43 Fälle		74.4%	18.6%	7%	33.3%	33.3%	—	33.3%	Nur Kinder unter 11 Jahren.
Rincheval, 47 Fälle		51.3%	48.7%	17%	10%	53.4%	10%	26.6%	
	nach Recidiv Operation definitiv geheilt	71.7%	11.3%	17%	—	—	—	—	
Sprengel, 56 Fälle		48%	16%	34%	—	79%	—	21%	Meist Fälle mit multiplen Fisteln. Spätoperation.
Mesnard, 8 Fälle		87.5%	12.5%	0%	—	—	—	—	
	nach Recidiv Operation	100%	—	—	—	—	—	—	
Sendler, 25 Fälle		78.3%	8.7%	13%	—	—	—	—	
	davon später Recidiv		56%	—	—	—	—	—	
Barker, 41 Fälle		63.4%	fraglich u. ungeheilt 29.3%	7.3%	100%	0	0	0	
Guinand (Kocher II), 40 Fälle		70%	nicht geheilt und fraglich 12.5%	17.5%	50%	0	16.6%	33.4%	
Manninger (Kocher III), 44 Fälle		67.84%	11.195%	21.95%	—	44.4%	44.4%?	11.11%	

Vergleicht man nun die beiden Tabellen, so ist ein immenser Fortschritt in den Erfolgen der operativen Therapie in die Augen springend. Will man Durchschnittszahlen nehmen (unter Weglassung derjenigen Statistiken, die keine Endresultate bringen, aus der ersten Tabelle die Zahlen Riedel's, aus der zweiten die Mesnard's und Sendler's), so kommt man zu folgenden Zahlen:

Dauerheilung in der vorantiseptischen und antiseptischen Zeit: 34,4 Proc. gegen 65,8 Proc. in der aseptischen Aera.
Gesammtmortalität 54,31 " " 17,4 "

Und doch findet man in allen Handbüchern und für die conservative Methode plaidirenden Artikel immer noch die obigen Zahlen der septischen Zeit. Es muss nun noch hinzugefügt werden, dass in fast allen Kliniken die Resection im Sinne der Spätresection gemacht wird, gegen die früheren Jahre. Man versucht eben immer das ganze Arsenal der conservativen Behandlung, ehe man zum Messer greift. Die Besserung der Resultate ist nicht allein der peinlicheren Fernhaltung der Eitererreger zuzuschreiben. Es kommt dazu die feiner und rationeller ausgebildete Technik. So wurde bei den meisten Operationen der ersten Tabelle bloss der Knochen entfernt und die Kapsel, wohl auch mancher Pfannenherd unberücksichtigt gelassen.

Ich habe, soweit es aus den verschiedenen Arbeiten, die von ganz abweichenden Gesichtspunkten eingetheilt sind, die Todesursachen berechnet und zwar so, dass immer das Verhältniss zu 100 berechnet ist. Die Tabelle ist also folgendermaassen zu lesen:

Albrecht: Von sämmtlichen Todesfällen erfolgte der Tod an fortschreitender Caries, Eiterung und Amyloid in 47,1 Proc., an Tuberculose innerer Organe 47,1 Proc., an accidentellen Wundkrankheiten 5,8 Proc.

Während bei der ersten Serie die locale Erkrankung, Eiterung, fortschreitende Caries den grössten Theil der Todesfälle bedingt, wozu noch die accidentellen Wundkrankheiten kommen (die 2 Factoren machen ungefähr zwei Drittel der Todesfälle aus), ist in neueren Statistiken meist allgemeine Tuberculose und Tuberculose innerer Organe die Todesursache, während der räthselhafte Shock, die Sepsis, fast ganz verschwunden sind.

Wie verhält es sich nun mit den Ergebnissen der conservativen Statistik? Da die conservative Behandlung der Coxitis seit Billroth nicht viel Wandlungen durchgemacht hat, kann ich wohl auch die Statistiken Billroth's mit heranziehen.

Tabelle V.

Conservative Statistik.

Autor	Geheilt		Nicht geheilt		Gestorben	
	eitrig	nicht eitrig	eitrig	nicht eitrig	eitrig	nicht eitrig
Billroth, 1860—1876	13.5	80	30.5	8.3	56	11.7
Rosmanit, 1877—1880	22.7	84.6	31.8	—	45.4	15.4
Thausing, 1881—1891	34.9	70.8	39.5	17.2	26.6	12
Bruns-Wagner .	42	77.5	—	—	52	22.5
Caumont . . .	26.3	70	10.5	5.0	63	25
Marsch	37.5	62.5	12.5	25	50	12.5
Henle	54.1		gebessert 20.8 nicht geheilt 4.2		16.7	
Albrecht . . .	68		9.4		22.6	
Pedolin	62		3.7		33.7	

Macht man die Durchschnittsberechnung, so kommen
für eitrige Fälle 27,1 Proc. Heilung
48,8 » Mortalität,
für nicht eitrige Fälle 74,2 » Heilung
16,5 » Mortalität.

Die Statistiken, wo keine Scheidung in diese zwei Kategorien vorhanden war, sind nicht mitberechnet; die fehlenden Fälle sind noch ungeheilte Fälle. Ich habe einige Statistiken, so die von Lorenz und Mesnard absichtlich nicht mitgerechnet, da sie ganz besonders günstiges Material unter günstigen äusseren Verhältnissen zur Verfügung hatten. Das angeführte Material stammt meist aus den grösseren deutschen Kliniken, ist ziemlich gleichwerthig und kann also zu Schlüssen herangezogen werden.

Die Consequenz, die man aus obigen Zahlen ziehen kann (die Heilungsziffer für eitrige Fälle ist entschieden zu niedrig, da ein Theil der Fälle noch nicht ausgeheilt war), ist die, dass die operative Statistik für eitrige Fälle — und solche sind zum grossen Theil die in den letzten zehn Jahren resecirten — entschieden bessere Resultate giebt, als die conservative. Die Heilungsziffern stehen nicht viel hinter

den der nichteitrigen, conservativ behandelten zurück (65,8 Proc. gegen 74,2 Proc.), die Mortalität ist nicht viel höher, als die bei conservativ behandelten nicht eitrigen Fällen (16,5 Proc. gegen 17,4 Proc.).

Wenn man nun den Kernpunkt der Frage ins Auge fasst und die Frage aufwirft: wann soll operirt werden, so lässt sich die Antwort nicht so leicht geben, auf keinen Fall schematisch lösen.

Man muss zwei Gruppen von Kranken unterscheiden; jene der social besser Situirten, die die lange dauernde conservative Therapie bis zum Ende rationell durchführen und durch entsprechende hygienische Maassregeln unterstützen können, und jene grosse Zahl der weniger gut Situirten, für die es eine Lebensfrage ist, bald auf die Füsse zu kommen, bald gesund zu werden. Diese Kastenindication schmeckt stark mittelalterlich und scheint durchaus nicht wissenschaftlich genug zu sein, und doch glaube ich, dass sie praktische Wichtigkeit hat. Ich erinnere nochmals an die Erfolge, die Lorenz, Mesnard, Hoffa an ihren Privatpatienten aufweisen konnten. Für beide Klassen jedoch, glaube ich, besteht heute noch die Indication, die Hueter in seiner Klinik der Gelenkkrankheiten dahin formulirt hat: „Ich halte die Resection bei Coxitis für indicirt, sobald eine ausgedehnte Eiterung des Gelenkes sich manifestirt, oder sobald der Verlauf lehrt, dass der Ausgang in Eiterung nicht mehr verhütet werden kann."

Die Eiterung so in den Vordergrund der Frage zu stellen, scheint bei den Erfolgen, die die Jodoforminjection bei Abscessen aufweist, etwas incorrect. Es ist aber bekannt, dass die Eiterung als solche das Ausheilen des Grundprocesses sehr schlecht beeinflusst. Sie verhindert die rasche Bildung von schwieligen, abkapselnden Processen, die wir als den Heilungsvorgang der Tuberculose kennen gelernt haben, sie führt häufig zur Bildung von fistulösen Processen, deren wir gerade an der Hüfte so schwer Herr werden können. Sie verschlechtert die Prognose quoad vitam (ich verweise nur auf die oben gegebenen Statistiken Billroth's, Brun's) und quoad functionem. Man kann von einem vereiterten Hüftgelenk sicher sein, dass es in Ankylose ausheilen wird.

Was den zweiten Punkt anbelangt, haben wir in der Röntgenphotographie eine sehr werthvolle Hilfe bekommen. Man kann mit Hilfe derselben Knochenherde mit ziemlicher Sicherheit nachweisen. Der Schluss wird durch die klinische Untersuchung bestätigt. Die Ausheilung derselben ist meist verzögert, sie bieten den grössten Procentsatz der Recidive.

Wenn man nun bei der obigen Indicationsstellung die Scheidung

in die zwei Classen — besser situirte und arme Bevölkerung — beibehält, so ist dies auch wichtig für die Art der Operation.

Bei den Kranken, von denen man sicher sein kann, dass sie einer |auf Jahre hinausgehenden Behandlung nichts in den Weg stellen, die einer consequent durchzuführenden mechanischen und Injectionstherapie zugänglich sind, kommt es bekanntlich weniger häufig zur Eiterung. Es giebt aber auch bei diesen schwere Knochenerkrankungen, da man am besten so früh als möglich operirt. Gerade hier, wo man auf ein bewegliches Hüftgelenk rechnen kann, kommt es darauf an, die Resection zu einer Zeit auszuführen, wo die Atrophie der Beckenmuskeln keinen hohen Grad erreicht hat, also Aussicht bietet auf gutes functionelles Resultat. Nur bei den Fällen, die einer genauen, auf lange Zeit sich erstreckenden orthopädischen Nachbehandlung zugänglich sind, soll man auf bewegliches Gelenk hinarbeiten.

Bei den Fällen zweiter Kategorie ist eine consequente conservative Therapie oft undurchführbar. Trotz dem Einführen der Gypsverbände, deren Wohlthat auch den ärmeren Kreisen zugänglich ist, kann jeder Arzt, der längere Zeit an einer chirurgischen Poliklinik thätig war, die Beobachtung machen, wie viele Kranke sich der Behandlung entziehen. Nach 1—2 Verbänden bleibt der Patient aus. Der Verband wird abgenommen, der Kranke bleibt ohne Verband im Bett, läuft auch wohl auf seinem kranken Bein herum, bis sich wieder eine Contractur bildet oder das Leiden sich verschlimmert. Man sucht eine andere Ambulanz auf, bekommt wieder einige Injectionen oder Gypsverband und so geht das Monate, oft Jahre hin, bis früher oder später ein Abscess oder eine Fistel zum Vorschein kommt, die bei consequenter Behandlung vielleicht nicht entstanden wäre. Dies mag wohl mit ein Grund sein, abgesehen davon, dass oft überhaupt lange Zeit bis zum Einholen ärztlichen Rathes verstreicht, warum in der Armenpraxis die Abscedirungen um so vieles häufiger sind, als in der Privatpraxis. Die Operation dürfte daher öfter ihre Indication finden, als bei der ersten Kategorie, sich also nicht bloss auf eitrige und schwer ostale Fälle beschränken.

Was nun die Differenz der Operation betrifft, so sollte hier immer die Heilung in Ankylose erstrebt werden. Hält man an der obigen Indication fest — Knochenerkrankung und Eiterungen —, so ist bei conservativer Behandlung auch Ankylose zu erwarten. Dazu kommt noch, dass gute Function nur bei systematischen, lange fortgeleiteten, orthopädischen Maassnahmen zu erwarten wäre, denen sich, schon der damit verbundenen Kosten und Zeit wegen, diese Kranken regelmässig ent-

ziehen. Ob man mit Bardenheuer Becken und Femur vernagelt, oder die Ankylose mit Gehgypsverband, in dem die Patienten herumlaufen können und der möglichst lange, bis zur vollständigen Ankylose liegen soll, erreicht, hängt vom individuellen Geschmack des Operateurs ab; jedenfalls kann man sie in einer grossen Zahl der Fälle erreichen und entgeht damit den lästigen secundären Contracturen, wenn man auch nicht vergessen darf, dass sich secundär noch eine Verbiegung des Knochens ähnlich der von König für das Kniegelenk geschilderten Femurschaftverbiegung einstellen kann. Es beruht dieses Verbiegen wohl auf der durch das Röntgenbild nachweisbaren und bei der Operation so oft gefundenen Knochenatrophie, gehört aber jedenfalls zu den seltenen Vorkommnissen, trotzdem sein allfälliges Vorkommen von ausgezeichneten Beobachtern constatirt ist.

Die Indicationsstellung entspricht im Grossen der von König gegebenen. Die guten Resultate bei den anderen Gelenken, die immer fortschreitende Verbesserung der operativen Technik dürfte wohl dazu beitragen, diese Indicationen noch etwas weiter zu stecken. Ich liess absichtlich einen Punkt unberührt, weil er ganz incommensurabel und von den Anschauungen des Operateurs abhängig ist. Es ist dies die Indication, die man öfter folgendermaassen definirt: die operative Therapie tritt in ihr Recht, wenn bei conservativer Therapie kein Erfolg zu verzeichnen ist. Wann können wir nun bei einer so langwierigen Krankheit, wie die Coxitis — und wohl die meisten Gelenktuberculosen — von Erfolg sprechen? Die meisten Fälle kommen nach Monaten, oft nach Jahren in die chirurgischen Kliniken. Nur eine genaue Untersuchung, eine möglichst in's Detail gehende Diagnose kann uns Aufschluss geben über unser Verhalten. Kann man starke destructive Processe ausschliessen, soll man die conservative Therapie einleiten oder fortsetzen; nur eine möglichst genaue anatomische Diagnose soll uns das Messer in die Hand drücken. Auf keinen Fall soll man warten, bis fistulöse Processe, die doch meist — wenn nicht immer — mit Mischinfection einhergehen, die Prognose um so vieles verschlechtern. Aus demselben Grund ist die einfache Incision der Abscesse zu verwerfen. Selbst bei peinlichster Sorgfalt gelingt es uns selten, eine secundäre Infection ferne zu halten. Prof. Kocher betont oft in seiner Klinik, dass man einen tuberculösen Abscess nur öffnen darf, wenn man die Hoffnung hat, den primären Knochenprocess oder zu Grunde liegenden tuberculösen Herd überhaupt mit zu entfernen. Die Abscesse communiciren meist mit dem Gelenk, und so bedeutet die Infection des Abscesses meist gleichzeitig die des Gelenkes. Hat man es nur auf Heilung des Ab-

scesses abgesehen, so leistet die Punction mit Jodoforminjection entschieden Besseres, als die Incision. Heilt auch der Abscess nicht, hat man wenigstens nicht geschadet.

Zum Schlusse noch eine Indication. Hat sich im Verlaufe der Coxitis eine sogenannte secundäre Luxation — oder besser Pfannenwanderung — eingestellt, so bietet die Operation auch die besten Aussichten auf eine gute Function. Ganz zwingend drängt sich uns die Operation auf bei fistulösen Processen. Hält man aber

Tabellen.

Name, Alter	Eintritt, Entlassung	Alter b. Beginn	Dauer der bisherigen Behdlg.	Heredität	Trauma	Seite	Anamnestische Daten	Status beim Eintritt	Therapie
1. R . . . t, Marthe, Montaudon-Chauxdefonds 6 Jahre.	9. Jan. 1887. 5. April 1887.	5 J.	7 M.	Grossmutter † an Phtyse.	—	L.	Vor 2 Jahren Masern, Anfang mit Frost, Delirium; hinkt seit 4 Monaten. Abduction vor 3 Monaten bemerkt.	Rechtswinklige Fl. und A. R., Bewegungen sehr schmerzhaft, Becken fixirt. Im Urin nichts Abnormes, Lungen normal.	18. Jan. 188 Hinterer Winke schnitt, Entfe nung der fungös Kapsel samm oberfl. Knoche schicht an Ko und Pfanne, Jod formtamponad nach Spülung m Salzwasser.
2. F . . . . . r, Otto, Belp, 11 Jahre.	10. Mai 1887. 3. Nov. 1887.	—	—	—	—	—	—	Starke Adduction u. A. R. Relle Verkürzung 2 cm. Schwellung der Trochantergegend. Elastische tiefgelegene Schwellung unter d. äusseren Hälfte des Poupart'schen Bandes; Becken fixirt, jede Bewegung sehr schmerzhaft. Im Urin kein Eiweis. Lunge normal, keine Drüsen.	17. Mai 188 Entleerung d Abscesses v. vor grosser Knoche herd. Hinter Winkelschnitt. Bei Repositio bricht d. Kopf a Entfernung d selben. Aeusse Theil d. Troch ter major entfer Jodoformgaze tamponade. E tension beide seits.

— und sicher zu Gunsten der Patienten — an den obigen Indicationen fest, so dürften diese Spätresectionen mit der Zeit zur Ausnahme werden.

Herrn Prof. Kocher sage ich für das überaus liebenswürdige Entgegenkommen, sowie für die Ueberlassung seines werthvollen Materials hiermit meinen herzlichsten Dank.

Bern, Februar 1902.

Tabellen.

Wund-handlung	Path. anatomischer Befund	Entlassungsstatus	Endresultat
[illegible]formtam-[illegible]de durch [illegible]ge. Exten-[illegible] 23. Jan. [illegible]de ge-[illegible]lossen. [illegible]ebr. klei-[illegible] Recidiv in [illegible] Wunde. [illegible]März Wun-[illegible] vernarbt.	Kein Knochenherd, grosses Fibrinconvolut in der Höhle. Kapsel fungös entartet.	5. April 1887. „Stellung correct, Narbe an den 2 vereiterten Stellen etwas breiter, aber fest; keine Empfindlichkeit, Gegend noch etwas geschwollen.“ 22. Juni 1887. „Bein in guter Stellung etwas adducirt mit Hebung des Beckens links. Oberschenkel etwas dünner. Narbe gut beweglich, Fl. und Add. norm. Abd. E. u. A. R. beschränkt.	2. Aug. 1891. „Allg. Befinden gut; trägt erhöhten Schuh, ohne selben Gang auf der Fussspitze; Oberschenkel stark adducirt (28°) und E. R. 35°; Bewegung: Fl. 65°; Abd. Ext. f. Contractur. Trochanter-Spitze im Niveau der Sp. a. sup.; keine Drüsenschwellung, Schmerzhaftigkeit, keine Verkürzung.“ Jan. 1902. Allg. Befinden gut; keine Tbc.; geht mit Apparat und Stock ohne Hinken; seit 7 Jahren keine Eiterung. N.-U. 30. Jan. 1902. Bis 1895 ab und zu Fisteln, die nach zweimaligem Evidement (1894) sich schlossen. Fl. contr. von 10—15°, Fl. 40°, E. bis 10°, Abd. bis z. geraden, Add. ²/₃ d. norm. R. sehr beschränkt. Sp. s. — M. E. 68—83 (15 cm) Tr. m. — M. E. 69—81 (12 cm) Sohlenabstand 8 cm, wird durch Beckensenkung auf 4 cm ausgeglichen. Oberschenkelachse in Add.; comp. Genu valgum. Atrophie 41—53 (12 cm), 23—29½ (6½). 2 cm üb. Roser-Nélaton. Allg. Befind. ausgezeich., k. Drüsen, Lungen norm., Gang a. d. Zehen s. mühsam; m. Apparat u. Stock ausgezeichn.; k. Hinken, Hausarb.
[illegible]pon durch [illegible]ge. Lapis, [illegible]formstäb-[illegible], Jodo-[illegible]äther-spray. [illegible] Juli. Pat. [illegible] auf. [illegible]ovbr. entlassen.	„Coxarthritis fungosa tuberculosa mit Abscess auf der Vorderfläche, ausgegangen von einem Herd des Collum femoris, der käsig völlig sequestrirt ist.“	3. Nov. entlassen. Kein Status.	Tod 30. Juni 1892; 5 Jahre post operationem. Recidive 4 Monate nach der Operation, ab und zu profuse Eiterung. Todesursache (Dr. Doebeli in Belp) Tuberculosis pulmonum, pneumonia caseosa; keine Meningitis tbc.

Name, Alter	Eintritt, Entlassung	Alter b. Beginn	Dauer der bisherigen Behdlg.	Heredität	Trauma	Seite	Anamnestische Daten	Status beim Eintritt	Therapie
3. G . . . t, Elisabeth, Auvernier, 10 Jahre.	5. April 1889. Mitte April 1889.	7 J.	3 M.	Mutter † an chron. Peritonitis.	—	R.	Anfang plötzlich mit Schmerzen, Frost und Fieber, ½ Jahr lag das Kind in Gouttière, dann Bäderbehandlung; seit 1 Jahre keine Schmerzen.	Fl. contr. 65, Add. 45°. Geringe A. R Active Beweglichkeit 0; passiv ebenfalls. Druck nicht schmerzhaft. Lunge normal, keine Drüsenschwellung. Kein Eiweiss. Hinkt sehr stark, Gang mit Stock mühsam.	16. April 188 Hinterer Winke schnitt; b. Heraı luxiren Fract i tertrochanterica Pfanne, Kopf a gehobelt, Gran lationen entfern spülen mit Subl mat u. Salzwasse Jodoformtampo nade. Extensio
4. H.....g, Henri, Neuchâtel, 10 Jahre.	30. April 1889. 18. Juni 1889. 28. Februar 1890. 18. April 1890.	9 J.	1 M.	Grossmutter väterl.-seits † Phtyse.	—	L.	Hatte vor 1 Jahr Masern, um Ostern bildete sich ein Abscess in der Hüftgegend, ohne Schmerzen; Eröffnung desselben. Seit 8 Monaten Hinken; Extension. Nie spontane Schmerzen.	Fl. contr. 30°. Starke Abd., schwach A. R. Gut entwickelter, sonst gesunder Knabe. Pr. Schmerz. Urin viel Phosphate, kein Eiweiss. Am 28. Febr. 1890. Fistel am oberen Ende der Narbe. Keine Schwellung und Empfindlichkeit. Add. 8°, A. R., Patient geht hinkend. Urin kein Eiweiss.	7. Mai 188 Hinterer Boge schnitt; Abh belung von Ko und Pfanne. Dra nage nach ausse Jodoformtampo nade. Naht. E tension. Sublima Salzwasser-Spü lung. 11. März 189 Fistel wird au gekratzt 1 cr vom Kopf entfer u. Trochanter a geschrägt, dass d Adam'sche Bog i. d. Pfanne komm Naht.
5. Chêtelat, Angéline, 4 Jahre, Courcelon.	24. Februar 1890. 29. April 1890.	4 J.	4 M.	—	—	R.	Vor 4 Monaten Scarlatina. Seitdem will das Kind nicht aufstehen; erst in letzter Zeit ist Verkürzung und E. R. aufgefallen.	Add. contractur. E. R. Becken rechts gehoben; Gelenkgegend stark geschwollen. Abscess in der Regio glutealis. Lungen normal. Kein Eiweiss. Vor der Operation einige Mal Fieber bis 38—39°.	Abscess pun tirt, eröffnet, i Eiter Staphyl coccen 20. Mai. Rese tion des Kopf v. vorne. (Hüte Längsschnitt.) E tirpat. d. Kaps Thymolgazetan ponade. Exte sion.

Wundbehandlung	Path. anatomischer Befund	Entlassungsstatus	Endresultat
Tampon am 8. Tag entfernt. 15 Mai ganz vernarbt, Pat. bleibt noch 1 Monat im Bett wegen der Schenkelhalsfractur.	„Coxarthritis diffusa fungosa ohne ersichtlichen Knochenherd; Kopf u. Pfanne oberflächlich zerstört, Epiphyse noch erhalten. Bloss noch Knorpelreste; viel fungöse Granulationen. (Das geimpfte Meerschweinchen ist tuberculös geworden.)“	„Juni 1889. Hat beim Stehen keine Schmerzen, hat sehr zugenommen; Stellung correct. Beweglichkeit ziemlich ausgedehnt.“ Nach - Untersuchung (ohne Datum). „Das Kind ist sehr schön geheilt, nichts von Drüsenschwellung. Stellung gut. Fl. 45°. E. bis norm. R. nach beiden Seiten, Abd. u. Add. i. beschr. Maasse ausführbar.“	Jan. 1902. Allg. Befinden sehr gut, keine Tbc., Bewegung beschränkt, hinkt wenig, geht 1½ Stunden ohne Stock; keine Schmerzen, keine Fistel (vor 5 Jahren 1 Fadenabscess, der sich bald spontan geschlossen). N.-U. 30. Jan. 1902. Fl. contr. 15°; Bewegung: Fl. 45, E. bis 15°, E. R. und A. R. bis ½ d. norm. Abd. bis 90°, passiv 10°; Add. ½ d. norm. Sp. a. s. — M. E. 81—74 (7 cm) Tr. m. — M. E. 79—75 (4 cm) Atrophie 50—40 (10 cm), 31—28 (3 cm), Troch. 3 cm über Roser-Nélaton, Gang auf den Zehen; mit Schuh (4 cm Erhöhung) kaum hinkend. Keine Drüsen, Lunge normal, keine Schmerzen bei Druck auf das Gelenk.
Tampon und Naht nach 7 Tagen entfernt. 15. Juni Gehversuche. Gelenk noch etwas schmerzhaft. 18. Juni entlassen.	Luxation d. Kopfes nach aussen; kein Knochenherd. Der Knorpel überall gelöst.	28. Juni 1889. Wunde lineär geschlossen, etwas Schmerzen in der Hüfte, soll Creosot nehmen; Nachts Extension.	Jan. 1902. Allg. Befinden sehr gut, keine Tbc., Hüfte ankylotisch, beim Gehen bis mehrere Stunden Stock. Hinkt wenig, nie Fisteln seit der Nachoperation, keine Schmerzen. Ist Kunstschlosser. N.-U. 30. Jan. 1902. Musste nach der 2. Operation noch Monate lang das Bett hüten. Nach Badecur in Lavey schnelle Kräftigung. Blühend aussehender kräftiger Mann. Macht Bergtouren. Konnte Schlosserarbeiten ohne Mühe verrichten.
16. März Nähte entfernt, Narbe weit eröffnet. Salicylpulver in die Wunde. 18. April entlassen.	Neue tbc. Granulationsbildung am Kopfe. Pfanne mit derbem gut vascularisirtem Bindegewebe ausgekleidet.		Fl. contr. 15°. Bewegung: Fl. 30, E. 18°. Abd.-Stellung von ca. 25°. (Senkung des Beckens L.) Add. ⅔ d. norm. Sp. a. s. — M. E. 86—77 (9 cm). Troch. M. E. 79—74 (5 cm). Sohlenabstand 8 cm. Atrophie 52—40 (12 cm), 37—31½ (5½ cm). Hüfte nicht schmerzhaft. Gang auf den Zehen, benützt einen Stock, weil er sonst einknickt.
Offene Wundbehandlung. Chlorzink. 28. Juni Wunden geheilt. Nie Fieber.	„Abscessbildung hinten und vorne am Gelenk. Fisteln führen zum Kopfe, der ganz verschwunden ist. In der Gelenkhöhle mehrere Sequester mit käsig. Granulationen, welche ganz den Charakter der tbc. Granulationen haben.“	29. Juni 1890. Hintere Wunde (Abscess) ganz verheilt. Vorn kleiner Granulationspfropf, der nicht in die Tiefe führt. Stellung des Beines sehr gut. Fl. bis 130°, E. R. u. Abd. gut. Knie in geringer Valgusstellung.	Jan. 1902. Allg. Befinden sehr gut, keine Tbc. Bewegung beschränkt, kann ohne Stock gehen, leichter mit selbem. Gang stark hinkend. Haus- und Feldarbeit. Ab und zu Schmerzen und leichte Fisteleiterung im Winter. Das Bein soll im Wachsthum zurückgeblieben sein.

Name, Alter	Eintritt, Entlassung	Alter b. Beginn	Dauer der bisherigen Behdlg.	Hereditär	Trauma	Seite	Anamnestische Daten	Status beim Eintritt	Therapie
6. A . . . . t, George, Savagnier, 6 Jahre.	26. März 1891. 23. Mai 1891.	4 J.	2 J.	—	Trauma.	R.	Schmerzen im r. Knie vor 2 Jahren, Hinken, allg. Behandlg. Dann perm. Extension. Intermittirend Besserung. Seit 2 Monaten Hinken stärker.	Fl. contr. 30°, leichte A. R. Abd., Becken rechts gesenkt. Atrophie der Musculatur bis am Unterschenkel. Lungen normal, in der Fossa iliaca eine pflaumengrosse Drüse. Kein Eiweiss.	1. April 1891 „Arthrectomie m Kocher's Winkelschnitt; Abtragung des Kopfes z. Theil bis zur Epiphysenlinie.“
7. Schärr, Ernst, Gondiswyl, 4 Jahre.	30. Juni 1891. 16. Aug. 1891.	3 J.	1 J.	—	—	L.	Vor 1 Jahre Schmerzen in der Hüfte, Hinken. Vor 4 Monaten Trauma durch Repositionsversuche eines Wunderdoctors. Seither starke Verschlimmerg. Vor 2 Monaten Scarlatina. Seither bettlägerig. Schmerzen im Knie.	Fl. Add. u. A. R. Contr. Activ keine Bewegung, passiv Fl. von 65—120°. Druck und Bewegung sehr schmerzhaft. In Narkose: E. R frei, Bein schnellt jedoch in Aussenrotation zurück, E. auch möglich. Gegend d. Schenkelhalses verdickt. Lungen normal.	19. Juni 1891. Hinterer Winkelschnitt. Kopf und Pfanne abgehobelt Kapseltheile entfernt. Wunde tamponirt, bei luxirtem Kopfe. Spülen mit Salzwasser.
8. Spahr, Ida, Corcelles, 14½ J.	7. Mai 1891. 18. Januar 1892.	11 J.	3½ J.	Vater hinkt. ?	Distorsion,	R.	Masern. Vor 3 Jahren Distorsion; darauf Schmerzen im Knie ohne Schwellung. Vor 2 Jahren nach Anstrengung Schmerz. in der Hüfte. Hinken. Leichte Schmerzen im Knie.	Add. 78°, Fl. 30°, A. R. 35°. Gelenk fixirt. In Narkose Abd. bis z. Geraden, Fl. bis 90°, R. frei. Gegend des Schenkelhalses verdickt. Länge der Beine gleich. R. Bein atrophisch. Lung. normal. Am Halse Drüsen.	7. Februar 1891. Hinterer Bogenschnitt. Kopf mit Messer zugeschnitten. Pfanne ausgeräumt, Kapsel so viel als möglich erhalten. In Luxationsstellung mit Jodoformgaze tamponirt.

Wundbehandlung	Path. anatomischer Befund	Entlassungsstatus	Endresultat
—	Knochenherd am Collum femoris.	23. Mai 1891. Kein Nachstatus.	N.-U. Jan. 1902. Fl. contr. 20°, Add. contr. 15°. Bewegung: Fl. 90°, E. bis 20°, Add. bis norm. R. sehr beschränkt. Sp. a. s. — M. E. 86—70 (16 cm), Tr. m.— M. E. 69—84 (15 cm), davon 10 cm am Femur. 4 cm ober Roser Nélaton. Atrophie 49—36½ (12½ cm), 34—27 (7 cm), Fuss um 6 cm kürzer. Steinschleifer, sitzende Beschäftigung. Geht mit Krücken; hatte nach der Operation (bis vor 1½ Jahren) oft Fisteleiterung. Femurhals verdickt, nach oben ausgewichen, nicht druckempfindlich. Keine Drüsen, Lungen normal.
Juni. Tampon entfernt, sekundärnaht. Juni Prima Heilung.	„Kein Knochenherd. Secundäre Caries am Kopf bis zur Epiphysenlinie; Kapsel besonders am Pfannentheil stark erkrankt. Hals stark erweicht.“	16. August 1891. Narbe schön, nicht druckempfindlich. Druck in der Lendenbeuge etwas schmerzhaft. Bewegung sehr beschränkt, Fl. passiv bis 30°. Soll mit Extension weiter behandelt werden.	7. April 1892. Nachstatus. Im oberen Theil der Narbe eine kleine Fistel. Gelenk ankylotisch in Fl. 45° und leichter Adduction. Keine Verkürzung; in Folge der Beckenverschiebung 5 cm Sohlenabstand. Gang stark hinkend. Januar 1902. Allg. Befinden sehr gut, keine Tbc. Geht mit Stock stark hinkend, einige Stunden. Schüler. Seit 4 Monaten Fistel, Schmerzen in der Hüfte. (Ist gegenwärtig auf der Abtheilung. Nachoperation im November; jetzt gute Stellung, Wunde bis auf eine Stelle verheilt.)
ch 2 Tagen sekundärnaht.	„Leicht fungöse Coxitis mit Erweichung des Kopfes u. speciell d. Schenkelhalses.“	Entlassungsstatus 18. Jan. 1892 fehlt.	Tod 3. April 1892, 3 Monate nach Entlassung. 9 Monate post operationem. Todesursache Meningitis tbc.? Der behandelnde Arzt konnte nicht ausfindig gemacht werden.

Name, Alter	Eintritt, Entlassung	Alter b. Beginn	Dauer der bisherigen Behdlg.	Heredität	Trauma	Seite	Anamnestische Daten	Status beim Eintritt	Therapie
9. Delachaux, Arthur, Travers, 6 J.	9. Juni 1891. 14. August 1891.	4 J.	2 J.	Mutter des Kranken an Tbc. pulm. gestorben.	—	L.	Hinken seit 2 Jahren. Seit ½ Jahr Contracturstellg. Extension durch 6 Wochen, nach Weglassen derselben starke Schmerzen b. Gehen.	Leicht flectirt, Add. 22°, E.R. 25°. Hochstand der l. Seite. Activ obige Bewegungen frei, Abd. und E. nicht möglich In Narkose Bewegungen ziemlich frei. Lungen normal.	19. April 1891. Hinterer Winkelschnitt. Kopf und Pfanne abgehobelt, Synovialis entfernt. Jodoformgazetamponade in Luxationsstellung.
							4. Aug. 1892. Extension zu Hause nur kurze Zeit. Seit Kurzem 2 Fisteln in der Narbe.	Fl. und Add. Contr. gegen das Becken ziemlich beweglich. Verkürzung 3 cm. Gelenk auch beim Gehen nicht schmerzhaft. Starkes Hinken	10. Aug. 1892. Fisteln ausgekratzt. Patient soll noch durch Monate extendirt werden.
10. Widmer, Eduard.	19. März 1892. 20. Juni 1892.	—	—	—	—	—	—	—	19. März 1892. Resectio. Primaheilung. Sehr langsam eintretende Function.
11. D..z, Leon, Cornaux, 18½ J.	11. Decbr. 1891. 17. Januar 1892.	5 J.	—	—	—	—	1879 wegen Coxitis in Behandlung. Hat sich 8 Jahre lang ausgezeichnet befunden. Seit 3 Monaten Recidive.	Fl. 35°, Add. 10°. Kein Stossschmerz. Pressschmerz. Lungen normal.	„Typische Arthrectomie nach Kocher mit totaler Entfernung der Knorpelfläche bis auf gesundem Knochen. Entsprechende Verkleinerung des Kopfes, aber Erhaltung der Epiphysenlinie.“

Wund-behandlung	Path. anatomischer Befund	Entlassungsstatus	Endresultat
Nach 3 Tagen Secundärnaht.	„Synovialis diffus erkrankt. Knorpel am Kopfe livid, unterminirt. Kein Abscess.“	Entlassungsstatus vom 14. Aug. 1891 fehlt.	Tod 9. Juni 1899, 7 Jahre nach der Operation. Dr. H. Stauffer giebt als Todesursache acute Meningitis tuberculosa an. Er soll ziemlich stark gehinkt, aber doch zufriedenstellende Leistungsfähigkeit des Beines gehabt haben. Coxitis war ganz ausgeheilt.
—	—	20. Juni 1892. Pat. geht mit 2 Krücken, auch bei starker Belastung keine Schmerzen; ganz geringe Beweglichkeit.	Nachstatus vom 17. Nov. 1892. War bis 10. Sept. in der Krankenstube Puniswald, dann la Chaux de fonds bis 17. Nov. 1892. Ohne Stock ganz mühsam. Verkürzung 6 cm. Ankylose in guter Stellung, Narbe lineär, keine Schmerzen; im Harn ziemlich viel Eiweiss. Tod am 2. April 1901, 10 Jahre nach der Operation. Hatte ab und zu Schmerzen in der Hüfte, ging mit 2 Stöcken. Todesursache: Nierenleiden.
Jodoformeinreibung. Naht ohne Drain. Jodof. - Gaze m'che. Fixation in Extension in guter Stellung.	—	—	Jan. 1902. Langdauernde Cystitis, in Folge dessen bettlägerig. Hüfte ankylotisch. Im Hause ohne Stock, für längere Touren Krücken. Kann bis 2 Stunden herumgehen. Hüfte nicht schmerzhaft, keine Fisteln. N.-U. 30. Jan. 1902. Hüfte in guter Stellung ankylotisch. Machte in den Jahren 1891—1894 eine Serie von Operationen wegen Caries multiplex durch (Rippen, Fussresection l., zweimal Resection des l. Ellenbogens, R. Knieresection, l. Metacarpalknochen V. Allg. Befinden mit Ausnahme der Cystitis (tbc.?) ausgezeichnet. Maasse haben wegen der multiplen Resectionen R. u. L. keinen Sinn. Lungen normal.

Name, Alter	Eintritt, Entlassung	Alter b. Beginn	Dauer der bisherigen Beding.	Heredität	Trauma	Seite	Anamnestische Daten	Status beim Eintritt	Therapie
12. Rey, Louis, Montet, 4 Jahre.	18. Januar 1892. 9. Mai 1892.	3 J.	1 J.	Vater † an Knochenfrass.	—	L.	Keine Notizen.	Fl. Contr. 30°, sonst normal. Bewegungen: Fl. normal, Abd. = 0, bei forcirter Streckg. stellt sich das Bein in Add. R. = 0, bei Fl. auf 90° Rotat. möglich. Narkose: E. bis zur Geraden; deutliche Crepitation. Drüsen in d. R. submaxillaris. Lung. normal.	12. März 1892 Resect. sec. Koche zuerst Abscess ge spalten und aus geräumt, Kop und Pfanne exci dirt b. Erhaltun der Epiphysen- linie. Sofortige Naht. Jodoform- einreibung. Ex- tension.
13. M . . . y, Gaston, Pontarlier, 6 Jahre.	19. April 1892. 15. Juni 1892.	6 J.	4 M.	—	Fall.	R.	Nach Fall Schmerzen in der Hüfte, die stetig zunehmen. Bald darauf Extension; keine Besserung.	Fl. 45°, Add. u. A. R. Becken fixirt. Lungen normal, kein Eiweiss. Press- und Stossschmerz.	26. April 1892 Hinterer Winkel- schnitt. Kapsel entfernt, Knorpel abgeschnitten. Einreibung mit Sublimat-Jodo- form u. Spülung mit Salzwasser.
14. Wenger, Fritz, 5 Jahre, Therwyl.	7. Nov. 1892. 9. April 1893.	3 1/2 J.	1 1/2 M.	Grossvater und Onkel † an Tbc. 3 Brüder haben Knochentuberculose.	—	L.	Schmerzen im Knie. Extension durch kurze Zeit.	Fl. Add. u. A. R. Trochantergegend geschwollen. Becken fixirt; bei Bewegungen ausstrahlende Schmerzen in's Knie. Conjunct. ekcematosa. Leistendrüsen. Lungen normal.	6. März 1893 Resection nach Kocher. Abtragen des Kopfes bis auf den unteren Theil des Halses. Gründliche Ausreinigung der Pfanne.
15. Wodtli, Adele, 3 1/2 Jahr, Offtringen-Nidau.	20. Febr. 1893.	1 1/2 J.	2 M.	—	—	L.	Extens. durch 4 Monate, keine Besserung. Soolbäder.	Fl. (40°) Add. Starke Schwellung. Trochanter 2 cm über Roser-Nélaton; Becken fixirt. Druck sehr schmerzhaft. Lungen normal.	10. März 1893 Hinterer Winkel- schnitt. Resection des Kopfes bis auf den Adam'schen Bogen. Spülen mit Salzsodalösung.

Wund-behandlung	Path. anatomischer Befund	Entlassungsstatus	Endresultat
…nähnaht. …doform. März Pri- …Heilung.	„Knochenherd im Kopf. 2 grosse Granulations-Abscesse, kleine Perforation an der Pfanne."	9. Mai 1892. Narbe lineär. Beckensenkung 2 cm, leichte Abd. u. Fl. (20°), Fl. activ zaghaft, passiv bis 40°, R. schmerzhaft, beschränkt. Palpation, Druck nicht schmerzhaft.	Jan. 1902. Allg.-Befinden sehr gut, keine sonstigen Erscheinungen von Tuberculose. Bewegungen zl. gut, Fl., E. gut, ebenso Add. Abd. sehr beschränkt. Geht ohne Stock, hinkend, da der operirte Fuss viel kürzer ist. Kann bis 1/2 Stunde ohne Ermüdung und Schmerzen gehen. Leichte Fisteleiterung, ab und zu Schmerzen in der Hüfte. Seit Eintritt in das „Orphelinat Montet" (1897) hat sich P. ausgezeichnet entwickelt und gekräftigt; ist Schneiderlehrling.
… ohne …age. Ex-…ension. …ai Stich-…leiterung, …t Prima. Juni Geh-…ersuche.	Ganze Kapsel fungös entartet. Knochen normal.	15. Juni. Wunde ganz geheilt. Soll zu Hause Nachts Extension durch längere Zeit gebrauchen.	Januar 1902. Allg.-Befinden sehr gut. Bewegungen beschränkt. Keine sonstigen tuberculösen Symptome. Geht ohne Unterstützung bis 1/2 Stunde. Hüfte manchmal schmerzhaft; keine Fisteln.
…ponade m. …formgaze. …h 24 Stun-…secundär-…, Jodo-…meinrei-…bung. März Wun-…ganz ge-…heilt.	„Verkäste Granulationsherde, hauptsächlich an der Basis des Halses, bis in den Troch. major hinein, nach oben breit in's Gelenk eröffnet, dabei eine gewaltige Ausweitung und Zerstörung der Pfanne und des Kopfes, der einfach abbricht."	9. April 1893. Gelenk ankylotisch, Axe steht senkrecht zur Verbindungslinie der Spinae. Verkürzung 2 cm. Wunde vernarbt, nirgends druckempfindlich. Extension soll noch durch vier Wochen gebraucht werden.	Jan. 1902. Allg.-Befinden sehr gut, keine Tuberculose. Kann ohne Unterstützung gehen, zu weiteren Ausflügen Stock. Schüler. Keine Fisteln. N.-U. 17. Januar 1902. Fl. contr. 90°, leichte Beckensenkung. Bewegung: Fl. einige Grade, Abd. R. = 0, Add. ca. 10°, auch passiv nicht ergiebiger. Troch.-Knie 29 — 35 1/2 Knie-M. E. 34 — 34 1/2 (7 cm) 63 70 Atrophie: { 23—28 (6 cm) / 33—39 (6 cm) } Sohlenabstand 10 cm. Trochanter 3 cm über Roser-Nélaton. Gang stark hinkend auf den Zehen. Im Schuh 7 cm Erhöhung. Allg.-Befinden sehr gut. Lungen normal
…doformein-…ung. Drai-…age.	„Eine derbe, ziemlich diffuse Schwellung auf dem Os ilei hinter und über dem grossen Trochanter erweist sich als eine sehr grosse, gut abgegrenzte Abscesshöhle, über dem ganzen Umfang der Gelenkkapsel sich erstreckend, ohne dass man eine directe Perforation nachweisen könnte. Dagegen liegen einige spongiöse Sequester in d. Höhle; bei Eröffnung der Höhle entleert sich seröse, blutig-trübe Flüssigkeit und zeigt sich der Kopf so nekrotisch, dass er herausgehoben werden kann. Ein Herd geht bis an die Basis des grossen Trochanter auf der Rückfläche. Vom Hals ist nur noch der hackenförmige Adam'sche Bogen erhalten."		Jan. 1902. Allg.-Befinden gut, keine Tbc., Gelenk versteift, geht hinkend mit Krücke bis zur Schule, Hüfte schmerzhaft. Fisteleiterung. N.-U. 10. Febr. 1902. Seit der Operation oft Fisteleiterung. Die Wunde war bis vor 1 1/2 Jahre verheilt. Nach der Operation angeblich durch Monate Extension bei Nacht. Bein in Fl. 25°, Add. 40°; Bewegungen: Fl. über d. Norm, E. bis 25°, Add. norm., Abd. = 0; A. R. = 0, E. R. beim Gang stark ausgeprägt, bis norm. Sp. a. s. — M. E. 69—75 (6 cm), Troch. m. — M. E. 68—71 (3 cm), Trochanter 6 cm über Roser-Nélaton. Atrophie 42—34 (8 cm), 25—26 (1 cm). Bei der Untersuchung keine Fistel; eine Hauteinziehung sitzt an der inneren Fläche des Trochanter. Stellung des Beines und Gang entspricht der einer Luxatio iliaca. Roentgenaufnahme.

Name, Alter	Eintritt, Entlassung	Alter b. Beginn	Dauer der bisherigen Behdlg.	Heredität	Trauma	Seite	Anamnestische Daten	Status beim Eintritt	Therapie
16. E . . . y, Henry, Fribourg, 2½ J.	10. März 1893. 11. Mai 1893. 10. Novbr. 1893. 28. Jan. 1894.	9 M.	1¾ J.	Grossmutter Mutter Tante † Phthise.	—	L.	Vom 9. Monate an bewegte das Kind das linke Bein nicht. Salzbäder durch 1 Jahr. 29 März 1892. Abscess am Oberschenkel. Mit dem 20. Monat lernt d. Kind gehen. Seit 4 Monaten starkes Hinken; Schmerzen. Blepharadenitiden, Ekzeme. 10. Nov. 1893. V. Mai b. Aug. in Extension, konnte nachher gut gehen. Von Octbr. an Schmerzen im Knieu. Hinken	Fl. contr. v. 40°. Becken fixirt. Trochanter u. Halsgegend stark verdickt. Bewegung. Druck sehr schmerzhaft. 10. Novbr. 1893. Add. (20°). Gestreckt, keine R. Becken fixirt. An der Vorderfläche des Gelenkes derbe Schwellung; keine Fluctuation, keine Verkürzung. Lunge normal.	15. März 189 Hinterer Winkelschnitt. Entfernung des Herd am Hals u. Trochanter. Kaps am hinteren Umfang excidirt Pfanne und Kop belassen. 16. Novembe Resectionsschnitt vorne, zwische Sartorius und Tensor fasciae. Excision der Kapse Kopf, Pfanne u Hals ausgeräum
17. Sch . . . . r, Oskar, Schoindez.	13. März 1893. 30. Juni 1893. Recidiv. 1. Nov. 1893. 6. Febr. 1894.	—	—	—	—	L.	Vor 4 Wochen weg. unsicherer Diagnose entlassen. Seitdem hat sich ein Abscess gebildet. 1. Sept. 1893. In der Narbe wiederholt Fistelbildung, abendliche Temperatursteigerung.	Abd normal, bei Add. Schmerzen. Flexion an der Grenze schmerzhaft. Ext. ohne Anstand. 2 Finger unter d. Poupartschen Band verticale, elastische Schwellung hinter dem Sartorius; Dämpfung über d. l. Clavicula. Athmung normal. 1. Novbr. 1893. Bein gestreckt leicht adducirt. E. R. Bewegung sehr gering. Ueber den Trochanter 2 Fistelöffnungen; Rückfläche d. Gelenkes druckempfindlich. Urin normal.	15. März 189 Eröffnung u. Au räumung des A scesses von vorn Wunde geschl sen. Resection v hinterem Winkelschnitt aus. A tragen d. hinter Theils d. Kopf Kapselexcision Drainage v. vor und hinten. 8. Novembe Cauterisirung d Fistel Resection schnitt in de Narbe. Gelenk Knochenfläche reinigt, mit Th mocauter ver schorft. Abtrag des Kopfes bis Epiphysenlini Jodoformeinre bung.

Wund-[illegible]andlung	Path. anatomischer Befund	Entlassungsstatus	Endresultat
[illegible]formein-[illegible]g, Naht [illegible]Drainage. [illegible]tension. [illegible]. März. Prima. [illegible]. April. [illegible]te Bewe-[illegible] activ. [illegible]formtam-[illegible], der nach Tagen ent-[illegible] wird. [illegible] Jan. Entlassen.	„Coxitis mit Herd an der Basis d. Halses bis in den Trochanter hinein. Knorpel auf dem Kopf noch erhalten.“ „Schwartige Verdickung d. vorderen Kapsel. Arthritis mit granulöser Erweichg. d. Kopfes u. Halses.“	11. Mai 1893. Pat. geht sehr gut, kann sich leicht aufsetzen, flectiren, extendiren. Passive Bewegungen, vorsichtig ausgeführt, nicht schmerzhaft, nirgends Druckempfindlichkeit. 28. Januar 1894. Oberflächlicher Granulationspfropf. Bein nicht geschwollen. Weichtheile ohne Infiltration; keine Schmerzen, kann leicht aufsitzen, leichte Bewegungen ausführen.	Januar 1902, Allg.-Befinden gut, keine Tbc. Geht bis 1 Stunde mit Stock, Schüler. Keine Schmerzen, keine Fisteln. N.-U. 29. Januar 1902. Allg.-Befinden sehr gut. Fl. contr. 35°, Add. ca. 15°. Bewegungen. Fl. Add. = norm. Abd. = 0, R. sehr beschränkt. Sp. a. s. — M. E. = 74—68 (6 cm). Tr. — M. E. 71 — 69 (2 cm) Trochanter 3 cm über Roser-Nélaton. Atrophie 39—33 (6 cm), 28—24 (4 cm). Gang auf den Zehen, Erhöhung im Schuh 4 cm. Geht mit Schuh sehr gut, hinkt nicht stark. Auf starkem Druck Schmerzen am Schenkelhals.
[illegible]t. Jodo-[illegible]meinreibg. [illegible]tension. [illegible]. März. [illegible]aHeilung [illegible] Mai 1893. [illegible]ess in der [illegible]be, Fieber [illegible]—39°. Incision. [illegible] Wund-[illegible]handlung. [illegible] Febr. 1894. [illegible]unde per [illegible]ulationem [illegible]chlossen.	„Abscess am vorderen Umfang des Gelenkes. Fistel ins Gelenk. In letzterem Pus, beginnender Erweichungsherd im hinteren oberen Umfange der Basis des Halses.“ „Diffuse Granulationen im Gelenk, ein Stück des Kopfes frei im Gelenk. Kein Knochenherd. Granulöse Erweichung bis in den Hals.“	30. Juni 1893. Fistelöffnung noch nicht geschlossen, sie führt hinter dem Trochanter zum Schenkelhals. P. geht ohne Stock, leicht hinkend umher. Keine Schmerzen, auch nicht auf Druck nach innen und oben. Sämmtliche Bewegungen gut ausgeführt. Abendliche Temperatursteigerungen. 6. Febr. 1894. Fisteln vollkommen verheilt. Keine Schwellung. Zl. gute Beweglichkeit. Activ Fl. u. E.; passiv Abd. u. Add. Schmerzlos auch bei Bewegungen. Soll Jodeisen, Creosot zu Hause nehmen.	Nicht auffindbar.

Name, Alter	Eintritt, Entlassung	Alter b. Beginn	Dauer der bisherigen Behdlg.	Hereditität	Trauma	Seite	Anamnestische Daten	Status beim Eintritt	Therapie
18. Müller, Jeanne, Vendlincourt, 7 Jahre.	6. Nov. 1893. 24. Juni 1894.	6½ M.	½ J.	—	Fall.	L.	Nach Fall gleich Schmerzen im Knie, mit Schwellung daselbst, welche aber bald vergeht. Trotzdem bl. das Hinken bestehen. Seit August Schmerzen in der Hüfte.	Fl. Abd. A. R. Scheinbare Verlängerung 2 cm. Presschmerz. Spontane Schmerzen beim Stehen. Becken fixirt. Halsgegend verdickt. 2 Drüsen in der Fossa iliaca, leichte Atrophie links. Kein Eiweiss. Lungen normal.	12. März 1894 Hinterer Winkelschnitt. Kopf un Pfanne abgehobelt. Kapsel ex cidirt. Jodoform einreibung. Tief Catgutnähte. Extension.
19. Nobs, Alfred, 6½ Jahre, Seedorf.	19. Mai 1894. † 29. Nov. 1894.	5 M.	1½ J.	—	Schlag auf den Trochanter.	L.	Beim Reckturnen Schlag auf den Trochanter, von da ab Hinken; vor 3 Monaten starke Schmerzen u. Schwellung d. Hüfte. Hatte oft ekzematöse Conjunctivitis.	Fl. contr. 45°, leichte Abd. und E. R. Bewegungen: Fl. 120° passiv bis norm. E. Abd. = 0, E. R. beschränkt. Abscess unter dem Trochanter, welcher auf Druck nicht schmerzhaft. Exquisiter Presschmerz. Drüsen in inguine. Kein Eiweiss. Lungen normal.	22. Juni 1894 Eröffnung u. Ausräumung des Abscesses; Naht. — Hinterer Winkelschnitt. Synovialis excidirt. Ausräumung von Pfanne und Kopf Jodoformeinreibung.
20. Zi . . . r, Josef, 4¾ Jahre, Genf.	22. Febr. 1895. 29. Mai 1895.	2¾ M.	2 J.	—	—	L.	Vor 2 Jahren Schmerzen in der Hüfte. Das Kind zieht das Bein nach. Intermittirend Besserung. Seit 1 Jahr progressive Verschlimmerung.	Fl. Add. und E. R. Activ keine Bewegungen. Starke Schmerzen bei passiven Bewegungen. Kapselverdickung an der Vorderseite. Rückwärts Schwellung mit Fluctuation. Atrophie d. kranken Seite. Urin kein Eiweiss. Lungen normal.	2. März 1895 Hinterer Winkelschnitt; Abscess eröffnung u. Ausräumung. Abtrag ung des Knorpel am Kopfe, Jodo form. Theilweis Naht. Jodoform mêche. Gypsver band.

Wundbehandlung	Path. anatomischer Befund	Entlassungsstatus	Endresultat
laht mit Drainage. 26. März Prima. 7. April Abcess (Staph. albus). Incision. Drainage. 7. Mai Bewegungen.	„Typische Coxitis im Anfangsstadium. Fungös diffuse Arthritis mit Erweichungsherd von blass-röthlicher Farbe im Schenkelkopf u. leicht ablösbarem Knorpel. Der Hauptherd entpuppt sich als braungrauer, ganz beweglicher Sequester neben dem Ansatz des Lig. teres in der Pfanne, vorragend zu fühlen. Nach Entfernung desselben zeigt sich eine grosse Höhle, die ausgeräumt wird.“	24. Juni 1894. Entlassung. Status fehlt.	Januar 1902. Allg.-Befinden schlecht. Hustet, hat aber keinen Auswurf, schwitzt nicht bei Nacht. Bewegungen beschränkt. Gebraucht Stock, geht hinkend bis eine Stunde. Keine Beschäftigung. Beide Beine schmerzhaft. Hat keine Fisteln, auch nie solche gehabt.
laht; Abscess rainirt. Extension.	„Abscess aussen u. vorne am Trochanter, über dem Tensor fasciae latae, mit einem vorne ans Gelenk aufwärts bis zum Pfannenrand. Der Knorpel des Kopfes intact; am Halse dicke blaurothe Granulationen, am Knorpelrand aufsitzend, ebenso am Ansatz des Lig. teres. Dagegen zeigt die Pfanne 2 tiefe Einsenkungen, in denen nebst käsigen Granulationen 2 harte, gelbe, käsige Sequester liegen. Die Pfanne perforirt.“		Tod am 29. Nov. 1894, 5 Monate post operationem. Section am 30. Nov. 1894. (Auszug aus dem Sectionsprotokoll Prof. Langhans.) Tuberculosis miliaris, meningitis tuberculosa. „Hüftgelenk: das obere Femurende ist nekrotisch, Pfanne nicht mehr erkenntlich, ganz mit grünen Massen bedeckt, unterhalb dieser Höhle eine zweite mit braungelbem Eiter gefüllt. Gehirn: Pia über Pons, Chiasma sulzig verdickt, theilweise getrübt. Gefässe in der Fossa Silvii trüb, kleine Knötchen. Seitenventrikel stark erweitert, mit klarer Flüssigkeit gefüllt. Lunge, Milz, Niere, Leber zeigen miliare Knötchen. Darm: 2 tuberculöse Geschwüre im Coecum.“
29. April. Entfernung des Gypsverbandes. Wunde p. pr. verheilt. Extension Nachts.	„Synovitis fungosa; Gelenk vollkäsigen Eiters. Abscess in Communication mit dem Gelenke. Kein Käseherd. Knorpel abgehoben.“	29. Mai. In Ruhelage Bein parallel nach vorn gerichtet; geringe Beweglichkeit im Gelenk. Act. u. passiv Bewegungen schmerzlos. Pat. geht allein, ohne Stock, ohne Schmerzen; hat sehr zugenommen.	N.-U. Jan. 1901. Allg.-Befinden ausgezeichnet. Kann den ganzen Tag laufen. Schmerzen bei Wetterwechsel. Fuss in Streckstellung. Flexion ca. 10—15°. R. 5—10°, sonst keine Bewegung. Sp.—M. E. 72—70 (1 cm), Troch. m. — M. Z. Keine Verkürzung. Atrophie 32—28 (4 cm), 22—20 (1 cm). Keine Drüsen. Lungen normal. Verdickung am Schenkelhals und Trochanter. Gang ausgezeichnet. Sitzt mit gekrümmter Wirbelsäule sehr gut. Roentgenaufnahme.

Name, Alter	Eintritt, Entlassung	Alter b. Beginn	Dauer der bisherigen Behdlg.	Hereditität	Trauma	Seite	Anamnestische Daten	Status beim Eintritt	Therapie
21. Weber, Elise, 22 J., Hubersdorf.	25. April 1895. 6. Mai 1896.	17 J.	5 J.	—	Trauma.	L.	Nach einem Misstritt, bei welchem P. ein Knacken in d. Hüfte spürte, Hinken, das seit 2 Jahren sich verschlimmerte. Schmerzen n. intensiv; Ausstrahlen b. ins Knie. Seit ½ J. bettlägerig. Seither heftige Schmerzen.	Leichte Add. u. E. R. Schwellung am Schenkelhalse. Starker Press- u. Stossschmerz. Streckung activ u. passiv bis 180°, Fl. activ 20°, passiv bei 30° schon schmerzhaft. A. R. 5°, E. R. 10—15°, Atrophie d. Oberschenkels u. Gluteus. Verkürzung 1 cm. Derbe, grosse Leistendrüsen; Urin kein Eiweiss, Lungen normal.	20. Juni 189 Hinterer Winke schnitt. Excisio der Kapsel. Al tragung des Kopf mit Meissel. Au löffeln der Pfann Tiefe Catgutnäht Jodoformmêche Extension.
22. Gertsch, Adolf, 23 J., Gündlischwand	2. Mai 1895. 5. Mai 1896.	21 J.	2 J.	2 Brüder tuberculös.	Fall auf die Hüfte.	R.	Durch Eisenbahn 20—30m mitgeschleift, seither Hinken u. Schmerzen im Gelenk. Vor 1 Jahre Verschlimmerung bettlägerig. 10 Wochen Extension. 1. Jodoformininjection.	Add. 10°, A. R. 35°. Verkürzung 1½ cm. Schwellung in d. Gegend des Kopfes. Stossschmerz. Bewegung: nur A. R. u. E. R. ca. 10°. Per rectum Pfanne stark druckempfindlich. Knie 170° fixirt, Varusstellung des Fusses (Bettlage) kein Eiweiss, Lungen normal.	13. April 189 Hinterer Winkel schnitt. Bei de Luxation brich der Kopf ab; Kopf rest abgemeissel ebenso die Pfann Jodoformeinreibung, Jodoform mêche.
23. Vermeille, Albertine, Bemont, 6 J.	6. Juni 1895. 9. Nov. 1895.	—	—	—	—	R.	—	Starke Verkürzung mit A. R. (30°) Fl. (30°). Troch. major 1 cm über der Spinalinie. Abd. sehr beschränkt, Add. gut ausführbar. R. = 0, Leistengegend etwas verdickt. Pressschmerz.	Bis 30. Ju Extension. 30. Juli. Hinter Winkelschnitt. Abtragung d Kopfes. Exte sion.

Wundbehandlung	Path. anatomischer Befund	Entlassungsstatus	Endresultat
Vom 11. Juli bis 5. Oct. profuse Eiterung. (Staphylokokken.) 8. März 1896. Tonsillardiphtherie. Serum. Seit 11. März Hessing. Bis Mai 1896 mässige Fisteleiterung, ab u. zu Fieber 38—39°.	„Diffuse Arthritis; serös-blutiger Erguss im Gelenk. Synovialis bläulich-roth gequollen, verdickt, wenig afficirt. Knorpel in ganzer Ausdehnung verschwunden. Am Kopf, der unregelmässige Defecte zeigt, an einer Stelle ein klein. kugelförmiger, flacher Sequester. Aber die Hauptveränderung liegt in der Pfanne, wo drei ganz oberflächliche, grosse Sequester sitzen, wohl die Hälfte der Pfanne ausmachend, 1 cm dick."	6. Mai 1896 Pat. geht mit Hilfe eines Stockes schmerzfrei, doch hinkend. Verkürzung 3 cm. Der Trochanter scheint 2—3 cm höher zu stehen. Atrophie der Muskeln. Gelenkgegend diffus wenig geschwollen. Flexion activ 0, passiv 45°, R. beschränkt, Abd., Add. activ unbedeutend, passiv 35°. Eine Fistel in der Narbe bis 6 cm tief, secernirt wenig. Man stosst nicht auf Knochen.	Jan. 1902. Allg.-Befinden gut, keine sonstigen auf Tuberculose verdächtigen Erscheinungen. Bewegungen sehr beschränkt. Geht mit Apparat und Stock. Hinkt wenig. Hüfte nicht schmerzhaft, Operationswunde verheilt. Hat aber zwei Fisteln am Oberschenkel und eine am Fuss (?).
1. Juli Abcess in der Narbe. Bis 29. Oct. stark eiternde Fisteln. Eröffnung und Auskratzen der Fisteln. Offene Wundbehandlung. Extension. 9. Nov. Nachblutung. Lig. Art. glut. sup.	„Gelenkperforation ohne Verkäsung am inneren Pfannenumfang. Im Bereich der Bursa iliaca vor dem Schenkelhals eine weich-elastische Geschwulst, durch seröse Ansammlung gebild.; im Gelenk blutig-seröse Flüssigkeit. Erweichung d. Schenkelkopfes u. Halses."	5. Mai 1896. Im oberen Bereich der Narbe 2 spaltförmige Fisteln, von welchen man bis 6 cm tief eindringen kann, ohne auf Knochen zu stossen. Secretion der Fisteln gering, active Bewegungen im Hüftgelenk fast 0. Behinderung nicht durch Schmerzen bedingt. Laryngitis diffusa, ohne typische Localisation, die sich nicht bessert.	Tod Anfangs Juni, 14 Monate post operationem „an den Folgen seiner Krankheit".
21. August. Wunde p. pr. verheilt. 4. September. Gehversuche.	„Epiphyseolysis in Folge von Coxarthritis tbc."	9. Nov. 1895. Narbe lineär. Local keine Druckempfindlichkeit. Extreme Bewegung. nicht schmerzhaft. Function gleich dem gesunden Bein. Verkürzung von ca. 6 cm. Soll eine erhöhte Sohle bekommen.	N.-U. 11. Febr. 1902. Fl. contr. 25°, leichte Abductionsstellung, maskirt durch Tiefstand der Spinae. Bewegung: Fl. normal. E. bis 25°, R. beschränkt. Add. $^2/_3$ d. Norm. Abd. sehr beschränkt. Sp. a. s. — M. E. 67—74 (7 cm). Tr. m. M. E. 68$^1/_2$ – 72 (3$^1/_2$ cm). Atrophie 27 — 30 (3 cm), 40—46 (6 cm), Trochanter 3 cm über Roser-Nélaton. Gang mit auswärts rotirtem Fuss, auf den Zehen, Einknicken bei jedem Schritt. Mit Schuh (Sohleneinlage von 5 cm) Gang gut, etwas hinkend. Hatte nie Fisteln gehabt.

Name, Alter	Eintritt, Entlassung	Alter b. Beginn	Dauer der bisherigen Behdlg.	Heredität	Trauma	Seite	Anamnestische Daten	Status beim Eintritt	Therapie
24. Schlatter, Eduard, Oberwintrach, 3½ Jahre.	22. Juli 1895. 24. Januar 1896.	—	—	—	—	—	—	—	Bis 9. Dec. 1895 Extension. 9. Dec. Operation. Hinterer Winkelschnitt.
25. Siegenthaler, Marie, Schwarzenegg, 10 Jahre.	25. Nov. 1895. 10. Mai 1896.	6 J.	4 J.	Schwester † an Phtyse.	—	R.	Vor 4 Jahren Masern, seither Hinken. Selten Schmerzen. Seit 1 Jahr Verschlimmerung.	Fl. contr. 45°; Becken fixirt. In Narkose: Fl. 26°, R. gering, Add. 20°, Abd. 10°. In der Fossa iliaca kleine Drüsen. Hinter dem Trochanter derbe Schwellung. Stoss- und Pressschmerz.	10. Febr. 1896 Hinterer Winkelschnitt. Beim Luxiren bricht der Kopf unterhalb der Epiphysenlinie ab; Entfernung desselben. Abrundung des Halses. Ausräumen der Pfanne. Gypsverband.
26. Dolder, Emma, Hellsau, 19 Jahre,	12. März 1896. 14. August 1896.	13 bis 18 J.	6 J. 1 J.	—	Fall.	R. u. L.	Vor 5 Jahren am r. Hüftgelenk wegen Coxitis resecirt (Niehans). Seit 1 Jahr Schmerzen in der l. Hüfte. Extension; keine Besserung. Hatte oft an Katarrhen zu leiden.	R. Bein in guter Lage. Bewegungen sehr beschränkt. Verkürzung 6 cm. L. Bis zum Knie ausstrahlende dumpfe Schmerzen. Fl. Abd. E. R. Bewegungen: Fl. act. 50°, passiv 70°. E. R. 45°, A. R. 30°, Add. 10°. Abd. 30 – 35°. Trochantergegend rückwärts geschwollen. Pressschmerz. Lungen normal. Urin kein Eiweiss.	19. Juni 1896. Winkelschnitt Resection des erweichten Trochanters und Kopfes. Pfanne normal

Wund-handlung	Path. anatomischer Befund	Entlassungsstatuts	Endresultat
...de p. pr. ...rheilt. ...Jan. 1896 ...Hessing. ...Jan. Steht ...Apparat auf.	—	Narbe lineär. Trochanter etwas verdickt. Keine Drüsenschwellungen. Fl. bis 70°, E. 180°, Abd. 15°, Add. 18°, E. R. u. A. R. beschränkt. Forcirte Bewegungen etwas schmerzhaft.	Jan. 1902. Allg.-Befinden wechselnd. Hustet nicht, schwitzt aber bei Nacht. Bewegungen beschränkt, geht ohne Stock, 1—2 Stunden lang hinkend. Schmerzen in der Hüfte, Fistel. N.-U. 11. Jan. 1902. Fl. contr. 45°. Bewegungen: Fl. etwas behindert, E. 45°, A. R. = 0, E. R. = 15°, Abd. bis z. Geraden, Add. ½ d. norm. Sp. a. s. — M. E. 65½—61 (4½ cm), Troch.-Knie 33—31 (2 cm), Knie M. E. 29—29 Trochanter 4 cm über Roser-Nélaton, Sohlenabstand 5 cm. Fuss in Equinus-Stellung (Dorsal Fl. bis 110°), ab und zu Fistel in der Glutealfalte, die kaum secernirt, keine Beschwerden macht. Gang auf den Zehen, etwas hinkend. Lungen normal, keine Drüsen. Atrophie 32—28 (4 cm), 23—20 (3 cm).
...mit Drai-...nage. ...—13. Febr. ...— Jodo-...im Urin, ...gulum aus ...Drain-...eil. Blut-...chen. Un-...ruhe. ...Februar. ...Jodre-...Prima. ...März. ...Hessing. ...mit Drai-...Exten-...sion. ...Juni. Prima.	„Synovitis am hinteren Theil der Kapsel. Kopf sehr erweicht, so dass er abbricht. Herd im hinteren Theil d. Pfanne. Kein Sequester.“	10. Mai 1896. Glatte, im mittleren Theil adhärente Narbe. Gute Stellung. Verkürzung 3 cm. Fl. 145°, Abd. = 40, Add. = 30°, forcirte Bewegung schmerzhaft. Keine spontanen Schmerzen. Soll Nachts Extension gebrauchen.	Jan. 1902. Allg.-Befinden sehr gut. Keine tbc. Erscheinungen. Knie etwas versteift. Kann ohne Unterstützung gehen, hinkt. Kann ohne Ermüdung und Schmerzen die nöthigen Ausgänge verrichten. Schmerzen im Knie. Keine Fisteln.
	„Pfanne fast normal. Die Resection zeigt Verhältnisse, wie sie vielleicht durch die lange Ruhe auch erklärbar wären. Knorpel am Rande verdünnt, zum Theil überhängend, unter denselben Kopf in grösster Ausdehnung blau-roth erweicht.“	14. August 1896. Narbe lineär; Contrahirt noch sehr schwach. Vom Gehen noch keine Rede. Keine Schmerzen.	Jan. 1902. Nicht auffindbar.

Name, Alter	Eintritt, Entlassung	Alter b. Beginn	Dauer der bisherigen Behdlg.	Heredität	Trauma	Seite	Anamnestische Daten	Status beim Eintritt	Therapie
27. B.....t, Hermann, Brieg, 5 Jahre.	29. April 1896. 3. August 1896.	3½ J.	1½ J.	2 Geschwister Tbc.	—	R.	Nach wochenlangen Klagen über Müdigkeit, plötzlich heftige Schmerzen in der Hüfte, Hinken, Bettruhe, Extension. Später langsame Besserung, keine starken Schmerzen. 26. Febr. 1896. Entleerung eines Abscesses, seither starke Eiterung.	Fl. contr. 50°, Add. 30°. Verkürzung 2½ cm. Trochanter in der Höhe des Spinae. Stoss- und Pressschmerz nicht ausgesprochen. Bewegungen minimal. Vorne oben vom Trochanter stark eiternde Fistel. In der Fossa iliaca fluctuirende Geschwulst. Multiple Drüsen in der Leiste.	2. Mai 189 Spaltung und Au räumung des Beckenabscesse und der Fiste Tamponade. Da hinterer Winke schnitt. Kopf z. Th. entfern Ausräumen d Gelenkes. Jod formeinreibung Gypsverband.
28. D....r, Gertrud, 8 Jahre, Wohlen.	5. Mai 1896. 16. Juni 1896.	6 J.	2 J.	0	Fall.	—	Einige Wochen nach Fall auf die Hüfte Hinken und Schmerzen. Extension, auffällige Besserung. Vor einem Jahr starke Verschlimmerg. Extension durch Monate, Apparat, keine Besserung.	Add. 30°, keine Fl. Becken fixirt. Bewegungen passiv sehr schmerzhaft. Stoss- und Pressschmerz. Verkürzung 2 cm. Verdickung am Schenkelhals. Drüsen in inguine u. am Halse. Lungen normal.	16. Mai 189 Winkelschnitt. Abtragung de Kopfes bis zu Epiphyse. Au räumen d. Pfann Kapselexcision. Jodoformeinrei bung. Drain. Gypsverband. E tension. Myotom der Adductoren.
29. Fleury, Marie Louise, Courroux, 8 Jahre.	18. Mai 1896. 5. Nov. 1896.	7 J.	1 J.	In der Fam. des Vaters viel Fälle von Tbc. Eltern gesund.	Fall.	L.	Schmerzen u. Hinken 3 Tage nach Fall auf dem Eise. Schmerzen u. Hinken. Seit Anfang nicht stark zugenommen. War niebettlägerig.	Schmerzen beim Gehen u. Stehen. Fl. contr. 60°. — Bewegungen: Fl. 80°, Add. sehr gering. Sonst Bewegungen fast 0. Press- und Stossschmerz. Harte Leistendrüsen. Kein Eiweiss. Lungen normal. Verkürzung 3 cm.	Bis 12. Septe ber 1896. Exte sion. 12. Septb Winkelschnitt nach Kocher. A tragung d. Kopfe Ausräumen d Pfanne. Excisio der Synoviali Gefensterte Gyp hose.

Wund-behandlung	Path. anatomischer Befund	Entlassungsstatus	Endresultat
[illegible] m. Drai-[illegible] 30. Mai. [illegible]sections-[illegible] p. pr. [illegible] 26. [illegible] Aus-[illegible] der [illegible]höhle. [illegible] des [illegible]verban-[illegible] 5. Juli. [illegible] macht [illegible]gungen.	„Coxitis fungosa purulenta, Fistel führt zu einem Abscess an der Vorderfläche des Gelenkes, communicirt submusculär mit einem Abscess in der Fossa iliaca int. Kopf zerfressen. In der Pfanne ein tiefer käsiger Herd mit kleinen Sequestern. Ostitis acetabularis.“	3. Juli 1896. Resectionswunde p. pr. geheilt. Abscesswundenschöngranulirend. P. hat keine Schmerzen, kann frei aufsitzen; mit Gehversuchen zu warten bis die Wunden verheilt sind.	Jan. 1902. Allg.-Befinden gut. Keine Tbc. Allgemein-Symptome: Bewegung beschränkt, geht hinkend ohne Unterstützung den ganzen Tag. Keine Schmerzen. Ab und zu Fisteln. Vor 1 Jahre wegen Olenitistbc. mit gutem Erfolge resecirt.
[illegible] Prima [illegible]. 10. [illegible] Zeichen [illegible] beginnen-[illegible] Menigitis [illegible]culosa.	„Starke Verdickung und Wölbung der Kapsel, die stark ausgeweitet ist. Kapsel mit käsig-eitrigen Granulationen besetzt, blutig-seröser Flüssigkeit gefüllt. Kopf oberflächlich zerfressen, ebenso die Pfanne, die im ganzen Umfang usurirt ist.“	10. Juni. Beginnende Meningitis tuberculosa. Hüfte vollkommen geheilt; Kopfgenickschmerzen. Sensorium getrübt, Pat. schreit oft laut auf. Erbrechen. Pupillen weit, etwas starr.	Tod 20. Juni 1896 an Meningitis tuberculosa. 1 Monat post operationem. Keine Section.
[illegible] m. Drai-[illegible] u. Jodo-[illegible]che. 2. [illegible] p. pr. [illegible]. Ex-[illegible]tension. [illegible] October. [illegible] Geh-[illegible]versuch [illegible] Exten-[illegible]	„Kopf unregelmäss. erweicht, Knorpel fehlt stellenweise. Starke fungöse Verdickung der Kapsel. Pfannenperforation.“	5. Novbr. 1896. (Klin. Vorstellung.) Vor 7 Wochen operirt. Extremität ziemlich atrophisch. Leichte Valgusstellung. Keine Empfindlichkeit. Bei Bewegungen geht das Becken mit.	Jan. 1902. Trotz mehrfacher Erkundigungen keine Nachricht zu erhalten. Vater verweigerte beständig die Uebernahme des Briefes. Patient ist am Leben.

Name, Alter	Eintritt, Entlassung	Alter b. Beginn	Dauer der bisherigen Behdlg.	Heredität	Trauma	Seite	Anamnestische Daten	Status beim Eintritt	Therapie
30. Egger, Arthur, 15 J., Aarwangen, Solothurn.	1. Juni 1896. 8. Aug. 1896.	12 J.	3 J.	Brüder † an Phthise.	—	L.	Plötzliche Schmerzhaftkeit u. Hinkan nach Erkältung. Behandlg. durch 2 Jahre. Bis vor Monaten nicht bettlägerig. Keine Besserung.	Keine ausgespr. Contractur. Keine Verkürzung. Becken fixirt; activ nur geringe Rotation möglich. Starker Stoss- u. Pressschmerz. In NarkoseBewegungen allseitig gut ausführbar, ohne Knacken u. Crepitation. Am Halstheil nicht hochgradige Schwellung. Lungen normal. Im Urin kein Eiweiss.	9. Juni 189 Hinterer Winkel schnitt. Abtra gung d. Knorpels Ausräumen de Pfanne. Jodoform einreibung. Gyps verband.
31. A . . . . . n, Paul, Châtel St. Dénis, 8. J.	17. Juni 1896. 1. Aug. 1896.	6 J.	2 J.	Vater- und mütterlicherseits belastet.	—	R.	Schmerzen im Knie, Hinken, welches sich bessert, um nach 1 Jahr wiederzukehren. Interne Behandlung, points de feu.	Leichte Fl. Contr. Add. Fl bis 90°, E. R. normal. Abd. u. A. R. = 0. Keine Schmerzen beim Gehen. Hüftkopf auf Druck nicht empfindlich, keine Verdickung. Nach aussen am Os ilei derbe Resistenz Lunge normal.	20. Juni. Hin terer Winkel schnitt. Abtra gung des Pfannen knorpels u. eine Theiles des Kopf knorpels. Excisio der hinteren Kap selwand. Exten sion.
32. G . . . . y, Laure Alice, Coffrane, 13 J.	10. Juli 1896. 16. August 1896.	12 J.	1 J.	0	—	—	Schmerzen im Knie u. Fuss. Später durch 102 Tage Extension (bis Novbr. 1895). Etwas Besserung, d. nach Aufstehen gleich verschwindet.	Abd. u. A. R. (45°), Fl. 30°. Gegend d. Schenkelhalses vorne verdickt. Pressschmerz. Drüsen i. d. Leistenbeuge. Lungen normal.	18. Juli. Hin terer Winkel schnitt. Entfer nung des Kopfe Auskratzen de Pfanne. Excisio der Synoviali Jodoformeinrei bung. Gypsve band.

Wund-behandlung	Path. anatomischer Befund	Entlassungsstatus	Endresultat
[illegible]ht, Drai-[illegible]. 29. Juli. [illegible]ernung d. [illegible]verband. [illegible]de p. pr. [illegible]heilt. Be-[illegible]egungen. [illegible] August. [illegible]einer Ab-[illegible] in der Wunde.	„Diffuse fungöse Massen im Gelenk; ein Käseherd mit kleinem Sequester im oberen Umfang der Pfanne, bis durch den Knoch. perforirend.“	8. Aug. Patient ist sehr wohl, geht ohne Beschwerden, unter geringem Hinken, mit Krücke; Abscess vollständig verheilt. Soll sich wegen Aufnahme eines Functionsstatus wieder zeigen.	Januar 1902. Allgemeinbefinden gut. Keine anderweitigen tuberculösen Symptome. Geht mit Stock hinkend bis 1/2 Stunde. Keine Schmerzen, keine Fistel. Hatte 2mal starke Fisteleiterungen, die nach einer Badecur in Schinznach ausheilten. Ab und zu auch seitdem geringe Fisteleiterung.
14. Juli [illegible]ne Prima.	„Knorpel namentlich in der Pfanne theilweise zerstört, dicke, glatte, mit grauen Tuberkeln besetzte Granulationsverdickung der Synovialis, Kopf nicht verändert.“	1. Aug. 1896. Narbe schön lineär, keine Schwellung noch Druckempfindlichkeit; Patient beginnt Bewegungen im Hüftgelenk zu machen. Kann gut aufsitzen. Extension empfohlen.	Januar 1902. Allgemeinbefinden gut. Keine Tbc. Geht hinkend mit Stock. Keine Schmerzen. Nachoperation am 24. November 1901. Nach mündlicher Mittheilung von Dr. A. Kocher war vor der Operation das Bein in leichter Adductionsstellung. Verkürzung 5 cm. Flexion bis 40°, Abd. R. unmöglich. Fisteln am Trochanter major. Bei der Operation fand sich ein Herd in der Pfanne. Heilungsverlauf normal. Jetzt ohne Fisteln.
[illegible]m. Drai-[illegible]. 1. Aug. [illegible]ne Prima.	„Diffuse fungöse Arthritis mit Abhebung des Knorpels und tiefer Ausdehnung in der Pfanne ohne Sequester.“	16. August. Narbe lineär. Keine Schwellung noch Infiltration. Soll noch einige Zeit Gypsverband tragen, dann vorsichtig mit Uebungen anfangen.	Januar 1902. Allgemeinbefinden gut. Keine Tbc. Allgemeinerscheinungen; Bewegungen sehr beschränkt. Kann nur mit einer Krücke gehen bis 1/4 Stunde. Ohne Beschäftigung. Schmerzen im Knie. 2 Fisteln, mit reichlicher Eiterabsonderung.

Name, Alter	Eintritt, Entlassung	Alter b. Beginn	Dauer der bisherigen Behdlg.	Heredität	Trauma	Seite	Anamnestische Daten	Status beim Eintritt	Therapie
33. M . . . . y, Francois, 14½ J., Pruntrut.	19. Oct. 1897. 8. Febr. 1898.	9 J.	5½ J.	—	Fall.	L.	Vor 5 Jahren, n. einem Fall v. Reck, Hinken u. Schmerzen. Extension Apparat, Besserung. Vor 10 Monaten Schwellung a. Hüftgelenk. Juni Incision eines Abscesses. Seither profuse Eiterg.	Fl. contr. 30°. Add. 15°, A. R. Becken fixirt. Stossschmerz. Kein Pressschmerz. Schenkelhals verdickt. Verkürzung 3 cm. Derbe Leistendrüsen. Fistel an t Selle d. Incision. Lungen: Spitzeninfiltration l.	27. Octbr. 189 Nach Ausräume der Fistel Winke schnitt nach Kocher. Abtr gung des Kopf u. Troch. major Ausräumen d Pfanne. Tamp nade mit Jod formgaze. Ko soll in einer zwe ten Sitzung rep nirt werden.
	3. Juni 1898. 30. Juni 1898.						3. Juni 1898. Nach d. Operation konnte Pat. sehr gut gehen. Vor 1½ Monaten entstand 1 kleiner Abscess unter d. Operationswunde. Konnte trotzdem gut gehen. Nach Incision desselb. bleibt Fisteleiterg. zurück.	Allgemein-Zustand gut; keine Nachtschweisse. Kann leicht hinkend herumgehen.	25. Juni 189 Gründliches Au räumen der Fiste
34. Kissling, Karoline, 14 J., Hägendorf.	2. Nov. 1897. 15. Febr. 1898.	11 J.	3 J.	0	—	R.	Anfang m. heftigen Schmerzen, dann Nachlassen derselben. Seit ½ Jahr stetige Verschlimmerung. Extension d. 7 Wochen, Besserg. Neues Auftreten der Schmerzen. Extension d. 5 Wochen. Keine wesentliche Besserg. Konnte nur auf Krücken gehen.	Fl. 70° u. Add. 35° contr. Stossschmerz nicht ausgesprochen, starker Pressschmerz. Mit Ausnahme d. A. R., alle Bewegungen behindert. Verdickung am Femurhalse. Kein Knacken oder Reiben bei Bewegung fühlbar. Lungen normal. Kein Eiweiss; derbe Drüsen am Halse.	25. Novbr. 189 Hinterer Winke schnitt. Kop bloss abgekrat Pfanne ausgeräumt. Jodofor eingerieben. T notomie d. Addu toren u. der Mu keln an d. Sp. sup. Extension

Wund-behandlung	Path. anatomischer Befund	Entlassungsstatus	Endresultat
Tamponade, ecundärnaht. 0. Nov. 1897. rimaHeilung Extension.	„Coxarthritis tuberculosa mit starker Verkürzung in Folge zu Grunde Gehens d. Kopfwölbung u. sehr bedeutender Pfannenausweitung m. dicken käsigen Massen im Gelenk; Abscess hinter und über dem Schenkelhals herüber nach der Vorderfläche des Schenkels. Sequester in d. Pfanne.“	8. Febr. 1898. Beide Beine in normaler Strecklage. Fistel gut vernarbt. Verkürzung 5 cm. Fl. 20°, R. normal, Abd. u. Add. beschränkt. Keine Schmerzhaftigkeit. 1. Juli 1898. Fisteleiterung gering. Zur Nachcur nach Schinznach gesandt.	Februar 1902. Allgemeinbefinden mässig. Keine Tbc. Bewegung gut, geht mit Stock, hinkend, 1—2 Stunden lang. Vor 1½ Jahren, 2½ Jahren nach der Operation, öffneten sich 2 Fisteln, ohne Schmerzen (eine auf der Innen-, die andere an der Aussenseite des Oberschenkels), die seither fast immer eitern. N.-U. 10. Februar 1902. Fl. contr. 75°, Add. 15°. Bewegungen: Fl. bis 90°, E. bis 75. Add., Abd. sehr beschränkt. E. R., A. R. = 0. Sp. a. s. — M. E. 74—86 (12 cm), Tr. m. — M. E. 74—81 (7 cm). Trochanter 3 cm über Roser-Nélaton. Sohlenabstand 11 cm. Atrophie 39—32 (7 cm), 27—24 (3 cm). Magerer, aber gesund aussehender Mann. Gang auf den Zehen, stark hinkend. Mit hohem Schuh z. gut. Lungen normal. Keine Drüsen. Röntgenaufnahme.
aht, Drain, Jodoform-éche. 13. Dec. rimaHeilung 8 Januar. ebungen im Gelenk.	Knochen fungös erweicht, Knorpel zum Theil abgehoben.	12. Februar 1898. (Klin. Vorstellung.) Kind hat active Bewegungen im Hüftgelenk, Fl. (20 - 30°). E. bis zur Geraden. Trochanter gleich hoch wie auf der gesunden Seite. Sitzt mit etwas Kyphose der Lendenwirbelsäule. Verkürzung 3 cm. Am 15. Febr. entlassen.	Januar 1902. Allgemeinbefinden gut. Keine Tbc. Geht hinkend ohne Unterstützung bis ½ Stunde. Keine Schmerzen, keine Fisteln. 10. Februar 1902. N.-U. Im J. 1898. Spondylitis; ohne Senkungsabscesse. Gypsbett, dann Corsett. Jetzt keine Schmerzen. Gibbus vom 7.—9. Dorsalwirbel. Geheilt. Nur Schwäche im Rücken. Fl. contr. 45°, Add. 15°. Bewegung: Fl. bis 75°, E. bis 45°, mit Lordosenbildung bis zur Geraden ausgleichbar. Add. norm. Abd. = 0. E. R. norm. A. R. ½ d. norm. Knie in Valgusstellung (20°). Sp. a. s. — M. E. 70½—79½ (9 cm). Tr.-M. E. 72½—74½ (2 cm). Tr. 6 cm über Roser-Nélaton. Extreme passive Bewegungen schmerzhaft. Atrophie: 44½ bis 36 (8½ cm), 26½—24½ (2 cm). Gang auf den Zehen, nicht stark hinkend. Mit 6 cm Erhöhung im Schuh kaum merkbar hinkend. Röntgenaufnahme.

Name, Alter	Eintritt, Entlassung	Alter b. Beginn	Dauer der bisherigen Behdlg.	Heredität	Trauma	Seite	Anamnestische Daten	Status beim Eintritt	Therapie
35. Widmer, Johann, Steffisburg, 16 Jahre.	4. Juni 1897. 15. Jan. 1898.	12 J.	4 J.	—	Fall auf die Hüfte.	L.	Fiel vor 4 Jahren von 5 m auf die Hüfte. Hinken. Nach 1 Monat entleert sich ein Abscess, der nach 2 Monaten verheilt. Schmerzen ½ Jahr lang. Hinken nahm immer zu.	Fl. 90°, totale Ankylose i. Hüftgelenk. Keine Schmerzen. In Narkose sind Bewegungen nach allen Seiten möglich, aber beschränkt. Kein Eiweiss Lungen normal.	6. Decbr. 189 Hinterer Winke schnitt. Kopf u Troch. major en fernt. Pfanne etwas vertieft. T notomie des Sa torius u. d. Addu toren. Jodoform einreibung. E tension.
36. J . . e, Charles, Fribourg, 10 Jahre.	3. Dec. 1897. 7. Jan. 1898.	9 J.	1 J.	—	—	L.	Schmerzen u. Steifigkeit im Gelenk, nach Rötheln Hinken. Nach Fall Vermehrung der Schmerzen. Bettruhe, Extension. Nach Weglassen derselben fängt d. Schwellung an.	Normale Stellung bei Verkürzung des Beines. Trochanter und Schenkelhals verdickt. Abd. u. Add. nicht ausführbar, sonst beschränkte Beweglichkeit. Keine Abscesse. Lungen normal. Kein Eiweiss. Drüsen in der Fossa iliaca.	11. Decbr. 1897 Hinterer Winkel schnitt. Knorpe u. oberflächlich Knochenschichte entfernt. Kapsel wand excidirt. Ge fässe abgedreht Tiefe Catgutnähte Jodoformeinrei bung. Extension
37. Besaire, Jules, Péry, 16 Jahre.	24. Jan. 1898. 30. Mai 1898.	8 J.	8 J.	—	—	R.	Nach Masern soll sich vor 8 Jahren ein Abscess gebildet haben. Nach Monaten traten Schmerzen im Hüftgelenk auf. Abscess der spontan aufbrach u. 1 Jahr zur Heilung brauchte. Hinken seit der Zeit. Vor 3 Wochen neuerdings Schmerzen.	Fl. contr. 40°. Add. 15°. Bewegungen minimal. Trochanter 7 cm über Roser-Nélaton; Verkürzung 8 cm. Kein Druck- und Stossschmerz. Kein Eiweiss. Lungen normal. Drüsen in inguine.	28. Febr. 189 Winkelschnitt nach Kocher. T notomie des Sa torius. Trocha ter abgetrage Aus dem Adam schen Bogen Ko gebildet. Gyp verband.

Wundbehandlung	Path. anatomischer Befund	Entlassungsstatus	Endresultat
Naht mit Drain. Gefässe abgedreht.	„Der Kopf zum Theil granulös zerstört. Käsige Granulationen, besonders in der Epiphysenlinie. Pfanne sehr erweitert, doch normal. Nirgends ein Eiterherd.“	Entlassen am 12. Februar 1898. Status fehlt.	Januar 1902. Allgemeinbefinden sehr gut. Keine Tbc. Hüfte steif; geht ohne Unterstützung bis 1 Stunde, keine Schmerzen, keine Fisteln. N.-U. 1902. Ausgezeichnetes Allgemeinbefinden. Sehr kräftiger, blühend aussehender Mann. Fl. contr. 29°, Fuss steht in der Geraden. Bewegungen: Fl. bis 45, E. bis 20°, Abd. einige Grade, Add. ½ d. norm. E. R., A. R. sehr beschränkt. Sp. a. s. – M. E. 84½—92 (7½ cm). Tr. — M. E. 82—87 (5 cm). Trochanter 3 cm über Roser-Nélaton. Atrophie 51—42 (9 cm), 36½—33 (3½ cm). Sohlenabstand 5 cm. Erhöhung im Schuh 7 cm. Gang auf den Zehen, nicht hinkend. Röntgenaufnahme.
Naht mit Drainage und Jodoformmêche.	„Kapsel a. d. Innenwand mit tbc. Granulationen bedeckt. Am Halse ein francgrosser, muldenförmiger Defect, mit Granulationen; am Knorpel bläuliche Verfärbung. Knorpel abgehoben. Grosser Herd in der Pfanne, der nach innen perforirt.“	Am 7. Januar entlassen. Status fehlt.	Januar 1902. Allgemeinbefinden gut. Keine Tbc. Gelenk fixirt; liegt zu Bett. Keine Schmerzen. Fisteln. Gesund bis vor 1 Jahr; unter starken Schmerzen bildete sich ein Abscess, der indicirt wurde. N.-U. 29. Januar 1902. 1 Fistel vorne am Schenkelhals, 1 in der Narbe, 1 an der Crista ilei. Bewegungen: Fl., R. sehr beschränkt, Abd. = 0, Add. contr. 15°. Spin. a. s. — M. E. 70—77 (7 cm). Tr. — M. E. 70 72 (2 cm). Troch. 5 cm über Roser-Nélaton. Sohlenabstand 8 cm. Atrophie: 1 cm Differenz; beide Beine durch 1 Jahr langes Liegen abgemagert. Beide Kniee, Füsse versteift. Lunge normal. Keine Drüsen.
Naht mit Drainage.	Kopf fehlt vollkommen, nur der Adam'sche Bogen erhalten.	Am 30. Mai 1898 entlassen. Status fehlt.	Februar 1902. Allgemeinbefinden gut. Keine allgemeinen Erscheinungen tuberculöser Natur. Geht stark hinkend mit Stock, unter Schmerzen. Keine Beschäftigung. Ab und zu Schmerzen, Fistel an der Hüfte.

Name, Alter	Eintritt, Entlassung	Alter b. Beginn	Dauer der bisherigen Behdlg.	Hereditität	Trauma	Seite	Anamnestische Daten	Status beim Eintritt	Therapie
38. Germann, Marie, Hirzboden, 24 Jahre.	6. Octbr. 1898. 21. Januar 1899.	19 J.	5 J.	Mutter † an Phthise.	—	L.	Seit 5 Jahren Hinken u. zeitweise Schmerzen. Nach Fall vor 1 Jahr Verschlimmerung, dann erst bettlägerig. Seit ½ Jahr Schwellung am Gelenk. Seither kann Patient mit Krücken gehen.	Add. und A. R. (25°). Becken fixirt. Trochanterspitze 2 cm über Roser-Nélaton. Pressschmerz, keinStossschmerz. An der Vorderseite kindkopfgrosse, weichelastische Geschwulst. Kein Eiweiss, Lungen normal.	3 Novbr. Winkelschn nach Kocher. abgetragen. tabulum au geräumt, Syn lis excidirt. tung und räumung des scesses.
39. Schwander, Hans, Herzogenbuchsee, 24 Jahre.	Erster Status und Operation fehlt.					R.	Bald nach Spitalsaustritt Verschlimmerung des Zustandes. Wegen Schmerzen u. Bewegungsbehinderung Bettlage.	Fl. 45°, Abd. 30, A. R. Passive Bewegungen sehr schmerzhaft. Pressschmerz. Trochanter etwas verdickt, steht gleich hoch wie links. Abscess in d. Schenkelbeuge.	23. Febru 5. März. Punc des Absces Jodoform-Gl rininjectio 7. März 1899. cision und räumen des scesses. Hint Winkelschn Der Knorpel Kopf gelöst. sel excidir Pfanne aus räumt. Kopf b in Luxations lung. Jodofo einreibung.
40. Guelat, Louis, Fahy, Délemont, 7 Jahre.	16. Nov. 1899. 29. Jan. 1900.	—	—	Tbc. in der Familie.	—	L.	—	Fl. 60°, Abd. u. A. R. 20°. Becken fixirt. Auch passiv nur ganz kleine Bewegungen ausführbar. Press- u. Stossschmerz gering. In Narkose E. bis 25°, R. ½ d. norm., Abd. u. Add. gut ausführbar. Verdickung am Schenkelhals. Drüse in d. Fossa iliaca u. a. Kieferwinkel. Lungen normal.	11. Decbr. I Hinterer Win schnitt. En nung des Knor an Kopf u. Pfa Excisiond. Ka Jodoformeinr bung. Extens

Wundbehandlung	Path. anatomischer Befund	Entlassungsstatus	Endresultat:
Naht m. Drainage.	„Der Kopf ist verkleinert, käsig erweicht. Grosser Abscess an der Vorder- u. Aussenseite, welcher in die Tiefe führt, etwa 2 Querfinger unter der Sp. a. s. Pfanne oberflächlich zerstört.“	Am 21. Januar 1899 entlassen. Status fehlt.	Januar 1902. Allgemeinbefinden gut. Keine sonstigen tuberculös. Erscheinungen; Bewegungen sehr beschränkt. Gang auf ebenem Boden ohne Stock, bis zu einer Stunde. Gang hinkend, Schmerzen bei Wetterwechsel. Keine Fisteln.
Drainage. Naht.	„Knorpel am Kopf und Pfanne abgelöst. Synovialis m. eitrigen Granulationen bedeckt. Am vorderen Umfang des Kopfes ein ½ cm tiefer Knochenherd.“	Verlauf fehlt.	Tod am 23. März 1899. 16 Tage post operationem. Auszug aus dem Sectionsprotokoll (Prof. Langhans): „Tuberculosis pulmonum, Anämie, fettige Degeneration des Herzmuskels. Fettembolie der Lungen. Resectionswunde frisch vernarbt, das Fettgewebe an der Operationsstelle ziemlich stark gequetscht. Caput femoris resecirt. Lungen stark retrahirt, in den Pleurahöhlen reine Flüssigkeit, links oben ziemlich starke Adhäsionen. Lungen klein, Gewebe anämisch, trocken. — In beiden Oberlappen kleine Gruppen von Tuberkeln, die meist klein, transparent sind. Links sind die Gruppen zahlreicher als rechts. Bronchialschleimhaut ohne Veränderungen. Mikroskopisch deutlich Fettembolie nachweisbar. Herz: Wanddicke links 11 mm, rechts 3—4 mm. Muskel sehr blass. Makroskopisch deutliche Verfettung“. — Keine Meningitis, keine Miliartuberculose.
Naht mit Drainage. 19. Dec. Klin. Vorstellung. Schöne Prima.	„Coxarthritis fungosa diffusa; Form mit weichen Granulationen auf der Synovialis, Lockerung des Knorpels, der abziehbar in Folge einer dünnen Granulationsschicht in den oberflächlich erweichten Knochenlagen. Keine Verkäsung.“	Am 29. Januar 1900 entlassen. Kein Status.	Januar 1902. Allgemeinbefinden ziemlich gut. Keine tuberculösen Allgemeinerscheinungen; Flexion behindert. Geht mit Stock, hinkend. Ermüdet bald. Keine Schmerzen. Keine Fisteln. Besucht die Schule.

Name, Alter	Eintritt, Entlassung	Alter b. Beginn	Dauer der bisherigen Behdlg.	Heredität	Trauma	Seite	Anamnestische Daten	Status beim Eintritt	Therapie
41. Buri, Lieseli, Ebuit b. Saanen, 10 J.	19. Novbr. 1899. 24. Febr. 1900.	9 J.	1 J.	—	—	L.	„Erst unter Flexionskrämpfen, dann Hinken und Knieschmerzen, zuletzt Hüftschmerzen, auftretende Coxitis."	Fl. 60°, Add. 45°. Kleinere Bewegungen glatt, grössere schmerzhaft. Fl. activ 30°, passiv 90°, E. passiv 45°. E. R. 90°. A. R. 45°. Bei E. R. fühlt man hinter dem Trochanter deutlich den Kopf, den man auf 2 cm auf und ab schieben kann. Verkürzung 2½ cm. Trochanter ca. 4 cm über der Spinalinie. Grosser Abscess hinter dem Trochanter. Pressschmerz. Kein Eiweiss, Lungen normal.	16. Decbr. 1899 Eröffnung u. Ausräumen des Abscesses. Winkelschnitt n. Kocher Der Kopf brich ab, wird mit der Finger herausgehoben. Pfanne ausgeräumt, aus dem Hals ein Kopf geschnitten, Trochanter abgetragen. Synoviali excidirt. Kopf in die infracotyloide Grube reponirt Extension.
42. Allenbach, Rudolf, Wengi bei Frutigen 29 J.	13. Decbr. 1899. 15. März 1900.	26 ½ J.	2½ J.	Vater † an Phtyse	—	L.	Vor 2½ Jahren Schmerzen im Knie, dann Hinken. Lag dann durch 2 Jahre im Bette. Soll schon vorher „schwindsüchtig" gewesen sein. Viel Auswurf, ab u. zu blutig tingirt.	In Streckstellung, A. R. 45° u. Add. 15—20°. Spitze d. Troch. i. d. horiz. Spinalinie. Verkürzung 5 cm. Becken fixirt. In Narkose Fl. 40°, E. bis zur Geraden. Nach aussen und vor der Spina der Kopf zu fühlen. Senkungsabscess bis Mitte d. Oberschenkels. Synovitis adhaesiva im Knie, Fussgelenk beiderseits und Hüfte R. Spitzeninfiltration, Bronchialathmen. Kein Eiweiss.	12. Jan. 1900. Incision des Abscesses. Ausräumen desselben. Hinterer Winkelschnitt. Abtragen des Kopfes, sodass nur d. Adam'sche Bogen stehen bleibt. Ausräumen der Pfanne. Kapsel excidirt. Jodoformeinreibung.

Wundbehandlung	Path. anatomischer Befund	Entlassungsstatus	Endresultat
Drainage durch die Abscessöffng, Naht.	„Ostitis colli femoris, nach oben perforirt und hier mit dem Abscess zusammenhängend. Die Kapsel sehr stark fungös entartet und erweitert nach hinten, wo ohne Kapselriss die path. Luxation stattgefunden hatte. Bei Versuch der Rotation brach nahe der Epiphysenlinie der stark erweichte Hals entzwei und der Kopf konnte nun mit dem Finger herausgeholt werden. Knorpel stark verdünnt. Ein Herd in der Pfanne, einer infracotyloidär; eine Impression entsprechend der Grösse des Kopfes am Os ilei.“ S. a. Röntgenaufnahme. Verlauf fehlt.		Januar 1902. Allgemeinbefinden gut. Keine tuberculösen Allgemeinerscheinung. Gute Beweglichkeit. Geht mit Stock und erhöhter Sohle bis ½ Stunde; keine Schmerzen, keine Fisteln.
Tampon, Drain u. Naht.	„Im Gelenk fetzig blutiger Eiter, der Kopf oberflächlich angefressen; Knorpel ganz verschwunden, Trochant. ganz weich. Kopf hinten oben von der Pfanne, einer ausgenagten Partie des hinteren Pfannenrandes anliegend. Pfanne und anliegende Knochentheile rauh. Eitriger Knochenherd im Trochanter major.“		Januar 1902. Allgemeinbefinden gut. Hustet, hat Auswurf. Bewegungen beschränkt; geht hinkend mit Stock, bis 1½ Stunden. Korbflechter. Keine Schmerzen, keine Fisteln.

Name, Alter	Eintritt, Entlassung	Alter b. Beginn	Dauer der bisherigen Behdlg.	Heredität	Trauma	Seite	Anamnestische Daten	Status beim Eintritt	Therapie
43. Fedier, Emma, Göschenen, 6 J.	25. März 1900. 19. Septbr. 1900.	2 J.	4 J.	—	—	L.	Vor 4 Jahren fing das Kind zu hinken an; wurde durch Monate mit Gypsverbänden behandelt. Im Herbst 1899. Entlassung aus dem Spital Luzern. Bald wieder Hinken.	Schmerzen beim Gehen. Fl. 90°, Add. 20°, leichte A. R. Becken ganz fixirt. Verkürzung 2 cm. Trochanter, Schenkelhals verdickt. In Narkose: E. bis 20°, Abd. u. Add. bis $^2/_3$ der norm. A. R. und E. R. bis $^1/_2$. Fl. bis norm. Lungen normal. Kein Eiweiss. Submaxillardrüsen.	Bis 22. Ju 1900. Conservat behandelt. Exte sion, Jodofor injectionen. 23. Juli. Winke schnitt. Excisi von Kopf u. S novialis. Ausrä men der Pfann Gypsverband u Extension.
44. Schneider, Hermann, Diesbach, 9 J.	15. Octbr. 1900. 9. Mai 1901.	9 J.	3 M.	Tbc. in der Familie. Vater Phtysiker.	—	R.	Vor 3 Monaten Hinken, bald darauf heftige Schmerzen bis ins Kniegelenk.	Fl. 40°, A. R. Abd. Vorderseite des Gelenkes verdickt. Bewegungen: activ = 0, passiv sehr beschränkt. In Narkose allseitig sehr ergiebige Bewegungen. 2 Drüsen in d. Fossa iliaca int. Stoss- und Presschmerz. Lungen normal. Kein Eiweiss.	Bis 25. Janu 1901. Cons. B handlung. Kei Besserung. A 25. Jan. Hinter Winkelschnitt. Abtragung d Kopfes bis z. Ep physenlinie. Au räumen d. Pfann Kapselexcision Kopf i. Luxation stellung belasse

Anmerkung zu den Tabellen: Aus Raumersparniss waren Abkürzungen bei den Tabellen nothwendig. Die wichtigsten derselben sind:

Fl. = Flexion.
E. = Extension.
Abd. = Abduction.
Add. = Adduction.
R. = Rotation.
E. R. = Einwärts-Rotation.
A. R. = Auswärts-Rotation.
Sp. s. = Spina anterior superior.
Tr. m. = Trochanter major.
M. E. = Malleolus externus.

In den Abschnitten „Status beim Eintritt" und „Endresultat" beziehen sich diese Bezeichnungen in erster Linie auf die Contracturstellung. Wo sie auf Bewegungen gemeint sind, ist dies besonders bemerkt. Bezüglich der Winkelmaasse und Atrophie siehe Fussnote auf Seite 25. Bei den Längenmaassen sind die absoluten Zahlen angegeben. In Parenthese ist die Differenz bemerkt. In der Rubrik „Path. anatomischer Befund" sind die mit Anführungszeichen versehenen Notizen von Prof. Kocher eigenhändig geschrieben. Bei den Fällen, wo eine Nachoperation nöthig war, sind die Daten der ersten und zweiten Operation durch einen horizontalen Strich geschieden.

Wund-behandlung	Path. anatomischer Befund	Entlassungsstatus	Endresultat
Drain m. Naht.	„Gelenkkopf und Kapsel erweisen sich als diffus fungös entartet, Pfanne theilweise fungös. Kein Knochenherd."	19. September 1900 Entlassung. Kein Status.	Januar 1902. Allgemeinbefinden gut. Keine tuberculösen Allgemeinerscheinung. Geht ziemlich stark hinkend, ohne Unterstützung bis ½ Tag. Ab und zu Schmerzen. Keine Fisteln.
1. Februar. Entfernen des Tampons; Secundärnaht, darnach Extension.	„Abscess über dem Trochanter bis auf die Darmbeinschaufel nach unten vorne vom Trochanter aufsteigend. Sehr reichlich grünlich dicker Eiter. Kapsel in toto erkrankt, Tuberkel makroskopisch gut sichtbar. Pfanne sehr stark erweitert. Kein Knochenherd. Erweichung d. Knochens bis zur Epiphysenlinie.	9. Mai. Die 8 cm lange Operationswunde, aus der sich noch wenig weissgelber Eiter entleert, theilweise verklebt; Activ noch gar keine Bewegungen. Bein schön gestreckt. Das Gehen noch sehr schlecht. Ueber den Lungenspitzen links klingendes Rasseln zu hören.	Tod am 19. Mai 1901. 4 Monate post operationem. Todesursache: Meningitis tuberculosa.

Tafelerklärung.[1])

Tafel I.

Fig. 1. (Fall E. Wittwer S. 15.) Starke Rareficirung des Knochens bis unter den Trochanter minor. Bloss der Adam'sche Bogen ist noch von der Knochenstructur sichtbar. Die Epiphysenlinie ist ganz verwischt, während sie links gut sichtbar ist. Die Knochenatrophie erstreckt sich auch auf die ganze Beckenhälfte.

1) Die Erklärungen zu den Photogrammen sind nach den Originalabzügen geschrieben. Durch das Reproductionsverfahren sind oft die wichtigsten Details zum Theile ganz verwischt (s. Fig. 6), so dass ich gezwungen bin, an die Phantasie der Leser zu appelliren, ein bei naturwissenschaftlichen Arbeiten höchst unliebsamer Factor. Alle, die heiklige Roentgenbilder reproduciren liessen, werden die Mangelhaftigkeit der Tafeln verzeihen und mit etwas Phantasie und der beigegebenen Erklärung die Mängel ergänzen, die das Reproductionsverfahren gesetzt.

Fig. 2 u. 3. (Fall H. Schneider Nr. 41.) Aehnlich wie Fig. 1, nur dass die Atrophie der Knochen mehr fleckenweise auftritt. Die Ansatzstelle des Lig. teres deutlich rareficirt (auf den Originalplatten). Die Contouren des Kopfes und der Epiphysenlinie verschwommen.

Fig. 4. (Fall E. Schäffli.) Exquisit schönes Bild von circumscripten Knochenherden am oberen und hinteren Pfannenrande. Ausser leichter Atrophie um das Lig. teres am Schenkelknochen kaum nennenswerthe Rareficirung.

Fig. 5. (Fall L. Buri Nr. 41. S. 16.) Hochgradige Destructionsprocesse an der Pfanne und dem Kopftheile des Schenkelknochens. Nebst sehr hochgradiger Atrophie der kranken Beckenhälfte ist der Kopf bis zur Epiphysenlinie verschwunden; der Stumpf zeigt ausgezackte, verschwommene Contouren. Sehr ausgeprägte Pfannenwanderung resp. Luxation.

Fig. 6. (Fall R. Allenbach Nr. 42.) Aehnlich wie Fig. 5. Bei der Reproduction ganz verunglückt.

Tafel II.

Röntgenbilder nach Resection.

Fig. 7. (Fall Z . . . . r Nr. 20. S. 27.) Schenkelhals fast gänzlich verschwunden. An Stelle desselben breite Callusmassen. Knochenstructur gleich der gesunden Seite. Keine Knochenatrophie.

Fig. 8. (Fall Widmer Nr. 35.) Aehnlich wie Fig. 8. In der Höhe des Troch. minor, an der Aussenseite des Knochens eine spitze Exostose. Keine Atrophie des Schenkelknochens nachweisbar. Bloss die entsprechende Beckenhälfte ist kleiner als die gesunde.

Fig. 9. (Fall A. Vermeille Nr. 23.) Halstheil des Schenkelknochens gut erhalten, Gelenkspalt sichtbar. Nicht unbeträchtliche Atrophie des Knochens.

Fig. 10. (Fall K. Kissling Nr. 34.) Kopf und Halstheil sind ganz verschwunden. Die Stelle des Troch. min. steht der Pfanne gegenüber. Der Troch. major ist am Becken hinaufgeglitten. Gute Pseudarthrose (v. S. 28). Kaum nennenswerthe Atrophie des Knochens.

Fig. 11. (Fall F. M . . . . y Nr. 33.) Hochgradige Knochenatrophie, sowohl des Femur als des Beckens. Der Stumpf des Schenkelhalses steht am oberen Pfannenrande.

Fig. 12. (Fall A. Wodtli Nr. 15.) Aehnlich wie Fig. 12, bloss steht der Femurstumpf etwas höher am Becken. Trotz der missglückten Reproduction ist die starke Atrophie des Femurs deutlich sichtbar.

Literaturverzeichniss.

Zehnder, Hans, Beitrag zur Coxitisbehandlung. Inaug.-Diss. Bern 1882.

Guinand, Paul, Beitrag zur Coxitisbehandlung. Inaug.-Diss. Lausanne 1891.

Albrecht, Ueber den Ausgang der fungösen Gelenkentzündung und die Bedeutung der Gelenkresection bei solchen. Deutsche Zeitschr. f. Chir. Bd. 29. 1884.

Alexandrow (Moskau), Ueber operative Behandlung tuberculöser Erkrankungen des Hüft- und Kniegelenks bei Kindern. Ref. Centralbl. f. Chir. Bd. 28. 1891.

Baehr, Ueber Endresultate der Hüftgelenkresectionen. Deutsche Zeitschr. f. Chir. Bd. 30.

Barker, Arthur, The after history of 41 cases treated by operation for destructive hip joint disease. Lancet 1900. Mai 26.

Binder, Die conservative Behandlung der Coxitis und ihre Resultate, insbesondere die conservative Behandlung mittels portativer Apparate. Zeitschr. f. orth. Chir. Bd. 7. Heft 2.

Bruns, Ueber die Ausgänge der tuberculösen Coxitis bei conservativer Behandlung. Arch. f. kl. Chir. Bd. 48. 1894.

Calot, La résection de la hanche dans la coxalgie. Presse méd. 1900. Ref. in Centralbl. f. Chir. 1900.

Caumont, Ueber Behandlung chronischer Gelenkentzündungen an der unteren Extremität. Deutsche Zeitschr. f. Chir. Bd. 20.

Cornet, Die Tuberculose. Nothnagels Spec. Path. und Ther. Bd. 14. III.

Dollinger, Sebészeti módszerek. Budapest 1901 (ung.).

Droba, Die Tuberculose der Knochen und Gelenke. Przeglad lekarski 1899. No. 36—38. Ref. Centralbl. f. Chir. 1900.

Gerulanos, Die Tuberculose der Gelenke und Wirbelsäule. Festschr. d. St. Hedwig-Krankenhauses zu Berlin. Ref. Centralbl. f. Chir. 1896.

Heinecke, Die chirurgische Bekämpfung der Tuberculose in Knochen und Gelenken. Penzoldt-Stinzing. Bd. 5.

Haas, Ueber Endresultate der Hüftgelenkresectionen. Inaug.-Diss. Würzburg 1892.

Henle, Die Behandlung der tuberculösen Gelenkerkrankungen und der kalten Abscesse. Bruns Beiträge. Bd. 20.

Hoffa, Die ambulante Behandlung der tuberculösen Hüftgelenkentzündung mittels portativer Apparate.

Hoffa, Artikel „Coxitis" im Handbuch der praktischen Chirurgie. Bd. 4.

Hüter, Klinik der Gelenkkrankheiten. 1877. 2. Aufl.

Kocher, Operationslehre. 4. Aufl. Jena. 1902.

König, Die Tuberculose der Knochen und Gelenke. 1884.

König, Die moderne Behandlung der Gelenktuberculose. Langenbecks Arch. Bd. 24. 1892.

König, Die Bedeutung des Röntgenbildes für die operative Behandlung der tuberculösen Coxitis. Deutsche Zeitschr. f. Chir. Bd. 47.

König, Lehrbuch der Chirurgie. 1900.

König, Die spec. Tuberculose der Knochen und Gelenke. I. Das Kniegelenk.

Kirmisson, Des luxations soudaines au cours de la coxalgie. Révue d'orthopédie. 1899.

Krause, Die Tuberculose der Knochen und Gelenke. (Deutsche Chirurgie.)

Ludloff, Die Behandlung der tuberculösen Coxitis. Arch. f. klin. Chir. Bd. 63.

Ménard (Berck sur Mer.) Arthrotomie de la hanche et curettage intégral dans la coxalgie compliquée d'un abscés rebelle à la méthode des injections. Bull. et. mém. d. la soc. d. chir. Tome 23.

Marsch, Zur Therapie der Coxitis tuberculosa. Inaug.-Diss. Marburg.

Mumelthey, Beitrag zur Behandlung der Coxitis. Inaug.-Diss. Kiel 1895.

Neuber, Zur Behandlung der Knochen- und Gelenktuberkulose. Archiv f. klin. Chirurgie. Bd. 49.

Payr, Weitere Beiträge zur Kenntniss und Erklärung des fettembolischen Todes u. s. w. Zeitschrift f. orthop. Chirurgie. 1900.

Pedolin, Die functionellen Resultate der conservirenden und operativen Behandlung der tuberculösen Coxitis im Kniegelenk. Inaug.-Dissertation. Zürich 1895.
Riedel, Die operative Behandlung tuberculöser Gelenke. S.-A. des korr. Bl. d. allg. A.-V. von Tübingen 1888.
Riedel, Die Häufigkeit der Sequester bei der Tuberculose der grossen Gelenke, nebst Bemerkungen über die Behandlung der Gelenktuberculose. Centralbl. f. Chir. 1893. Heft 7.
Rincheval, Ueber operative Behandlung der Coxitis. Archiv für klinische Chirurgie. Bd. 50.
Sasse, Die conservative Behandlung der tuberculösen Coxitis und deren Resultate. Arch. f. kl. Chir. 1895.
Schmid-Monnard, Ueber den Zeitpunkt für Bestimmung endgültiger Resultate der Resection tuberculös erkrankter Gelenke. Centralbl. f. Chir. 1889. S. 945.
Schmidt, Friedrich, Ueber den Verlauf der Hüftgelenkentzündung bei nicht operativer Behandlung. Inaug.-Diss. Erlangen.
Sendler, Therapeutische Bestrebungen auf dem Gebiete der Gelenktuberculose. Festschrift zur Feier des 50jährigen Bestehens der med. Gesellschaft zu Magdeburg 1898.
Sprengel, Zur operativen Nachbehandlung alter Hüftresectionen. Festschrift der Braunschweiger Aerzte zur 69. Vers. d. Naturf. u. Aerzte 1898.
Thal, Ein Beitrag zur Chirurgie der Hüft- und Kniegelenktuberculose. Inaug.-Diss. Dorpat 1890.
Thausing, Endresultate der conservativen Therapie bei tuberculöser Hüftgelenkentzündung. Archiv f. klin. Chirurgie. Bd. 42.
Wagner, Ueber die Ausgänge der tuberculösen Coxitis bei conservativer Behandlung. Bruns' Beiträge. Bd. 13. 1895.
Wahllander, Ueber die Verallgemeinerung der Tuberculose nach chirurgischen Eingriffen. Inaug.-Diss. Berlin 1893.
Wolff, Beiträge zur Resection der tuberculösen Gelenke. Deutsche Zeitschrift f. Chirurgie. Bd. 45.

Nachtrag:

König, Die specielle Tuberculose der Knochen und Gelenke, Das Hüftgelenk. Berlin 1902.

II.

Ein Beitrag zu den retroperitonealen Geschwülsten.

Von

Dr. med. **Otto Hartmann** in Cassel.

Wohl jeder Chirurg, der häufig an Bauchoperationen herantritt, weiss, dass in vielen Fällen eine strikte Diagnose bei Tumoren in der Regio epigastrica äusserst schwierig sein kann, und man bisweilen den wahren Thatbestand erst durch die Laparotomie klarzustellen im Stande ist. Es darf dies eigentlich gar nicht Wunder nehmen, da entwickelungsgeschichtlich die in der oberen Bauchgegend liegenden Organe, wie Leber, Magen, Duodenum, Pankreas u. s. w. in engem Connexe mit einander stehen. Das in der Leibeshöhle ursprünglich sagittal verlaufende Mesogastrium, das die Leber und den direct hinter ihr liegenden Magen umschlossen hält, umgreift auch weiterhin noch das Pankreas mit seinen beiden Platten, wodurch dasselbe ursprünglich in die Peritonealhöhle, wie der Darmtractus, mit zu liegen kommt. Erst durch eine in der ersten Hälfte des vierten Embryonalmonats einsetzende Verklebung des Mesogastrium posterius mit der hinteren Bauchwand, die von oben nach unten und von der Mittellinie nach links fortschreitet, entsteht eine scheinbare Verschiebung, wodurch das Anfangs ganz vom Mesogastrium umschlossene Pankreas mit dem unteren Theile des Duodenums an die hintere Bauchwand gedrängt und hier fixirt wird. Das Peritoneum hinter dem Pankreas und dem Duodenum kommt durch diesen Vorgang immer mehr zum Schwinden, so dass das Pankreas nach Ablauf des Verklebungsprocesses aus der Peritonealhöhle in den retroperitonealen Raum befördert ist. Auch folgender Fall, der erst durch eine Probelaparotomie klargestellt werden konnte, demonstrirt deutlich, wie sehr die Diagnose bei Tumoren dieses Gebietes dem Irrthume verfallen ist, beweist aber zugleich, dass man bei höchst sorgfältiger Aufnahme der Anamnese im Vereine mit allen zu Gebote stehenden diagnostischen Hülfsmitteln der Wirklichkeit recht nahe kommen kann.

R., 61 Jahre alt, aus Cassel.

Anamnese: Eltern des Patienten im hohen Alter gestorben. Keine Schwindsucht, kein Krebs in der Familie. Patient selbst ist, abge-

sehen von einigen unbedeutenden Krankheiten, die namentlich in Erkältungen bestanden, bisher nicht leidend gewesen. Im Juli und August vorigen Jahres stellten sich im besten Wohlsein des Patienten Magenbeschwerden ein. Er fühlte sich nach der Mahlzeit leicht gesättigt und hatte das Gefühl von Vollsein in der Magengegend. Häufig kam es auch wohl zu Aufstossen, das sich aber niemals zu wirklichem Erbrechen steigerte. Anfangs achtete Patient wenig auf diese Erscheinungen, bis er im Anfang dieses Jahres, durch eine Abnahme des Körpergewichtes und durch schlechtes Aussehen geängstigt, Herrn Dr. Heilbrun consultirte. Zu den alten Beschwerden gesellte sich noch ein beständiger Magendruck, und Patient machte die Beobachtung, dass die Speisen häufig nicht, wie früher, die Speiseröhre passirten. Ueber Appetitlosigkeit hatte er nicht zu klagen, aber das Gefühl von Druck in der Magengegend wurde immer beständiger, und besonders gleich nach der Nahrungsaufnahme, so dass die Menge der Speisen von Tag zu Tag geringer wurde. Luetische Infection negirt.

Status 12. März 1902: Abgemagerter, aber nicht kachektisch aussehender Mann mit sehr mässig entwickeltem Fettpolster. Ueber beiden Lungen, abgesehen von einigen bronchitischen Geräuschen, nichts Besonderes. Herz in normalen Grenzen, Töne rein. Leib nicht aufgetrieben, eher etwas eingesunken. Haut eine Spur ödematös in der oberen Bauchgegend sich anfühlend. Links eine beträchtliche Leistenhernie, die sich unter Gurren zurückschieben lässt. Beide Testes nicht vergrössert. Unterer Leberrand in gewöhnlicher Höhe, mit der Athmung verschieblich. In der Magengegend unterhalb des linken Rippenbogens giebt Patient eine Stelle an, die auf Druck empfindlich ist. Eine Resistenz hier nicht durchzufühlen. Aufgebläht steht die untere Magengrenze 2 Querfinger breit oberhalb des Nabels. Eine Resistenz auch in diesem Zustande nicht fühlbar. Der am anderen Morgen nach einem Ewald'schen Probefrühstück gewonnene Mageninhalt enthält verminderten Salzsäuregehalt, dagegen reichlich Milchsäure. Im Urin kein Eiweiss und kein Zucker.

10. April 1902. Patient magert immer mehr ab und empfindet einen permanenten Druck in der Magengegend, der häufig nach der Nahrungsaufnahme nach dem Herzen hin ausstrahlt und einen krampfartigen Charakter annimmt. Die Nahrungsaufnahme wird in Folge dessen immer mehr eingeschränkt. Heute wird ein deutlicher Tumor in der Gegend der kleinen Curvatur des Magens gefühlt, der auf Druck empfindlich ist. Es wird Patient eine gastroskopische Untersuchung vorgeschlagen, die am 25. April 1902 wegen Vorspringens der Zähne und wegen stark entwickelten und verknöcherten Kehlkopfes nicht ausgeführt werden kann. Patient wünscht selbst die Operation, da er in diesem Zustande nicht mehr leben will.

Operation am 1. Mai 1902 in Chloroformnarkose: Epigastrischer Medianschnitt zwischen Processus ensiformis und dem Nabel. Nach Eröffnung der Bauchhöhle wird der Magen und das Colon transversum vorgezogen, abgetastet und unverändert gefunden. Hierbei entdeckt man sogleich hinter der kleinen Curvatur des Magens und dem Ligamentum gastrohepaticum eine fast handtellergrosse, prominente, stark buckelige Geschwulst, die zum Theil mit der Wirbelsäule, zum Theil neben der Wirbelsäule mit der hinteren Bauchwand verwachsen ist. Die einzelnen

Buckel waren über Kirschengrösse, von ziemlich fester Consistenz, so dass man nicht unpassend die Geschwulst mit einer dichtbesetzten Weintraube vergleichen konnte. Der grössere Theil der Geschwulst war von der hinteren Magenwand verdeckt. Unterhalb der grossen Curvatur des Magens wurde durch das Ligamentum gastrocolicum ein zweiter bedeutend kleinerer, mehr gleichförmiger, nur mit einer hilusähnlichen Einziehung versehener Tumor durchgefühlt, der sich ebenfalls nicht verschieben liess. Linke Niere befand sich an richtiger Stelle. Leberoberfläche nicht verwachsen, Gallenblase keine Steine beherbergend, frei beweglich. Gallengänge abfühlbar, frei. Keine Adhäsionen. Pankreas wegen des Tumors nicht deutlich abtastbar. Kein Ascites. Die anderen Organe, soweit sie von dem Schnitte aus abtastbar waren, ohne pathologischen Befund. Da die Tumoren wegen ihrer Unverschieblichkeit ohne grossen Blutverlust unmöglich entfernt werden konnten, Patient so wie so schon etwas collabirt aussah, wurde die Bauchhöhle in gewöhnlicher Weise geschlossen. Verband. Abends eine Morphiuminjection.

2. Mai 1902. Patient hat sich nach dem Eingriffe wieder erholt. Temperatur normal. Keine Erscheinungen von Seiten des Abdomens.

Am 8. Mai 1902 werden die Seidenfäden entfernt. Heilung per primam intentionem. Da es sich um einen Drüsentumor handelt, wird nachträglich das Blut untersucht und normal befunden.

Am 14. Mai 1902 wird Patient ohne Bandage nach Hause entlassen mit der Anweisung, sehr diät zu leben und sich pensioniren zu lassen.

Bei diesem Patienten wurde in Folge der Erscheinungen des Magens, eines in den letzten Tagen fühlbaren Tumors im Epigastrium und namentlich auf Grund des verminderten Salzsäuregehaltes in dem durch Probefrühstück gewonnenen Mageninhalte und der progredienten Abmagerung die Wahrscheinlichkeitsdiagnose auf Magencarcinom gestellt. An eine Pankreasgeschwulst, die topographisch-anatomisch hier auch in Frage kommen musste, wurde um so weniger gedacht, da dem Urin bei wiederholtem Untersuchen Eiweiss und Zucker fehlten, desgleichen niemals die charakteristischen Fettdiarrhöen beobachtet waren. In gleichem Sinne wurde auch auf die Unbeweglichkeit des Tumors bei der Athmung weniger Werth gelegt, da der Tumor trotz seiner geringen Ausdehnung schon mit der Umgebung verwachsen sein konnte, und auch Riedel[1]) einmal eine arge Täuschung bei der Beurtheilung einer in dieser Gegend befindlichen Geschwulst erlebt hatte. Riedel beobachtete einen harten, leicht beweglichen, bei der Athmung auf- und absteigenden, bequem zu umgreifenden Tumor, der äusserlich als prall gefüllte Gallenblase imponirte und sich nach der Eröffnung der Bauchhöhle als Kopf des Pankreas erwies, eine Anomalie, die gewiss den in der Einleitung erwähnten Störungen in dem Verklebungsprocesse des Mesogastriums

1) Riedel, Ueber entzündliche, der Rückbildung fähige Vergrösserungen des Pankreaskopfes. Berliner klinische Wochenschrift 1896, Nr. 1 u. 2.

mit der hinteren Bauchwand zuzuschreiben ist. Wegen der unzugänglichen Lage des Pankreas können ja nur Tumoren dieses Organes von erheblicher Grösse, wo bereits eine bedeutende Raumbeschränkung im Abdomen stattgefunden hat, mit unseren gewöhnlichen diagnostischen Hilfsmitteln entdeckt werden.

Man sieht aus dieser Krankengeschichte wiederum, wie vorsichtig und mit welcher Reserve man sich bei der Prüfung der Magenfunctionen dem Salzsäurebestande des Mageninhaltes gegenüber zu verhalten hat. Fehlen der Salzsäure spricht nicht unbedingt für Carcinom, wie ich es in der Jenaer Klinik bei vielen anderen Fällen zu beobachten Gelegenheit hatte. Ja uns ist ein Fall in Erinnerung, bei dem in Folge verminderten Salzsäuregehaltes die Diagnose auf Magencarcinom gestellt wurde, die Operation aber zu unserer grössten Ueberraschung ein Ulcus ergab. Wir glauben, dass die geringe Salzsäuremenge auf den allgemeinen Kräfteverfall zu beziehen ist. Patient war eben in Folge der schlechten Nahrungsaufnahme nicht mehr im Stande, Salzsäure in genügender Menge zu produciren, was hinwiederum nicht ohne rückwirkende, nachtheilige Folgen für die allgemeine Verdauung bleiben konnte.

Zu meinem grössten Bedauern war bei diesem interessanten Falle die Gastroskopie [1]), über die so viele Chirurgen ein abfälliges Urtheil fällen, aus Gründen, die in der Krankengeschichte angegeben sind, nicht gelungen. Wäre es möglich gewesen, das Gastroskop durch die Speiseröhre in den Magen einzuführen, so wäre gewiss die Fehldiagnose „Carcinom der kleinen Curvatur" verhütet worden. Ich hätte jedenfalls die hintere Magenwand durch den buckeligen Tumor vorgewölbt gesehen und hätte aller Wahrscheinlichkeit nach die ungleichmässige Vorwölbung der hinteren Magenwand bei der Intactheit der Schleimhaut nicht als Magenwandtumor gedeutet. Wie man in vortrefflicher Weise Mediastinaltumoren, sobald sie eine Compression auf die Speiseröhre ausüben und die Wandung der Speiseröhre in das Lumen hinein vorbuchten, durch das Oesophagoskop erkennen kann, muss es auch gelingen, viele Tumoren, die hinter dem Magen liegen und die hintere Magenwand in das Innere vorwölben, sobald sie eine bestimmte Grösse erreicht haben, durch das Gastroskop dem Auge zugänglich und damit diagnosticirbar zu machen. Die buckelige, unebene Beschaffenheit des Tumors ohne irgend welche Betheiligung des Magens würde die Diagnose „retrogastrischer Tumor" erleichtert

1) Ich benutze zu derartigen Magenbeleuchtungen das Mikulicz'sche Oesophagoskop Nr. 3 (46 cm lang). Cf. Aufsatz über die Oesophagoskopie von Gottstein in den Grenzgebieten.

haben. Dies wäre also ein Fall gewesen, der ein gewisses gastroskopisches Interesse gezeitigt und die Leistung des Gastroskopes auf die Probe gestellt hätte.

Unterwirft man die Beschwerden und die Symptome von Seiten des Magens, die sich seit ca. 1/2 Jahre schleichend bei dem Patienten eingestellt haben, einer kritischen Beleuchtung, so erkennt man, dass dieselben mit einer durch entzündliche Processe gestörten Magenthätigkeit direct nichts zu thun haben; sie sind, wie aus dem Operationsbefunde auch augenscheinlich wird, rein physikalisch mechanischer Natur. Patient verspürte leidlich Appetit, hatte niemals über Erbrechen von Blut und grösseren Speiseresten und anderen dyspeptischen Erscheinungen zu klagen, alles Zeichen, dass im Grossen und Ganzen die Magenschleimhaut intact war, auch dem Leiden keine motorische Insufficienz zu Grunde lag. Es wurde nur ein in den letzten Wochen beständiges Gefühl von Druck in der Magengegend empfunden, auch wohl ein dumpfer Schmerz, der hin und wieder nach dem Sternum und dem Herzen ausstrahlen sollte, Symptome, die neben den Erscheinungen von Seiten des Magens lediglich darauf zu beziehen sind, dass die allmählich an Grösse zunehmende und von der Wirbelsäule in die Bauchhöhle hineinwachsende Geschwulst einen beständigen Druck, der durch die unregelmässige, höckerige Beschaffenheit der Oberfläche der Geschwulst noch verstärkt wird, auf den Magen ausüben muss. Es ist an sich nicht zu verwundern, wenn bei einer derartigen Einengung des Magenlumens während und nach der Nahrungsaufnahme das Gefühl von Druck und Völle sich geltend macht, so dass Patienten die weitere Lust zum Essen vergehen muss. Auch Hunger stellte sich bei dem Patienten meistens zur rechten Zeit ein, was ebenfalls dafür spricht, dass bei der Diagnose den Störungen der Magenfunction selbst nicht allzuviel Werth beigemessen werden durfte, wie es allerdings geschehen war. Sobald Patient nur kleine Mengen Speisen oder Flüssigkeiten zu sich genommen hatte, wurde er in Folge des geringen Ausdehnungsvermögens des Magens von Völle und dumpfem Magendruck aufs unangenehmste belästigt, der in seiner Intensität in letzter Zeit heftiger wurde und einem nach dem Sternum ausstrahlenden, krampfartigen Schmerze immer mehr gleich kam.

Wenn eine Pankreascyste, die die gleiche Lage einnehmen kann und viel häufiger als unsere Geschwulst zur Beobachtung gelangt, bei einer derartigen Grösse kaum ähnliche Symptome von Seiten des Magens hervorruft, so beruht das im Wesentlichen darauf, dass die Pankreascyste meistens durch eine mehr kugelige Gestalt und glatte

Oberfläche und eine elastische Spannung ihrer Wandung ausgezeichnet ist. Der Magen ruht auf einer solchen Geschwulst gleichsam wie auf einem weichen Ruhekissen, so dass keine Druckerscheinungen und Störungen der Magenfunctionen ausgelöst werden können. Unsere Geschwulst hat überall eine stark buckelige Oberfläche, überall einen soliden Bau von ziemlich fester Consistenz, zeigt nirgends das Gefühl von Fluctuation, alles Eigenschaften, die schon hochgradige Beschwerden und Circulationsstörungen von Seiten des dem Drucke ausgesetzten Magens im Gefolge haben können. Und trotz dieser Beschwerden konnte erst ca. 14 Tage vor der Operation ein Tumor deutlich durch die Palpation nachgewiesen werden. Man sieht daraus, wie ausserordentlich schwer es ist, bei den meisten Personen, selbst wenn sie nicht sehr fettreich sind, Geschwülste, die von dem Magen verdeckt werden, nachzuweisen, und es wäre deshalb sehr erwünscht und mit Freuden zu begrüssen, wenn in solchen Fällen unter Zuhilfenahme des Gastroskopes die Diagnose auf einen hinter dem Magen liegenden Tumor frühzeitiger und mit grösserer Sicherheit gestellt werden könnte. Selbst ein Magencarcinom, für welches alle klinischen Symptome vorhanden sind, wird oft gar nicht oder nur unbestimmt oder wenigstens nur in tiefster Narkose thatsächlich durchgefühlt, und man ist höchst erstaunt, nach der Laparotomie zu sehen, welch umfangreicher Tumor vorher der manuellen Untersuchung entgehen konnte.

Wie schon gesagt, lag der Tumor, der die Ausdehnung einer flachen Hand besass, topographisch anatomisch mit seinem grösseren Teile hinter der oberen Partie des Magens, die der kleinen Curvatur entspricht, während ein kleineres Segment oberhalb der kleinen Curvatur durch das Ligamentum gastrohepaticum im Bereiche der Wirbelsäule deutlich durchgefühlt werden konnte. Ohne Zweifel handelt es sich um eine mediane Retroperitonealgeschwulst, deren Ursprung wir in die Gegend der Bauchspeicheldrüse verlegen müssen. Hier ist die Geschwulst fest an die Wirbelsäule fixirt und ist entweder beim Ueberwuchern der Pankreasdrüse Verwachsungen mit ihr eingegangen, wodurch sich innigere Beziehungen mit dem Drüsengewebe präsentiren, oder hat die mittlere Partie, den Körpertheil mehr oder weniger comprimirt, so dass Kopf und Schwanzende nur undeutlich von dem Tumor durch das Gefühl abzugrenzen sind.

Der Tumor selbst bestand aus einem Conglomerate von wallnussgrossen, stark prominenten, knolligen Neubildungen, die auf der Oberfläche scharf von einander abzugrenzen waren, in der Tiefe jedoch unter sich verwachsen, der Unterlage mit breiter Basis

anhafteten. Das hintere Peritonealblatt war der Geschwulst entsprechend nach vorn von der hinteren Bauchwand abgehoben worden. Ein anderer, bedeutend kleinerer, aber auch unverschieblicher Tumor mit mehr gleichmässiger Oberfläche wurde in der Gegend der grossen Curvatur des Magens hinter der Platte des Mesocolon gefühlt.

Mein erster Gedanke war, sobald ich mir nach Eröffnung der Peritonealhöhle den zuerst beschriebenen Tumor zugänglich gemacht hatte, dass es sich thatsächlich um eine Pankreasgeschwulst handelte, wie man sie ja im Gefolge der Cholelithiasis nicht so selten beobachtet. Denn je mehr man in den letzten Jahren bei der immer mehr ausgebildeten Technik gelernt hat, bei Gallensteinoperationen die benachbarten Organe auf secundäre Veränderungen abzutasten, um so häufiger stösst man bei der Cholelithiasis auf Verhärtungen des Pankreas, die durch eine chronische, durch die Gallengänge per continuitatem fortgeleitete Entzündung der Drüse hervorgerufen werden. Ja selbst bei relativ leichten Entzündungen der Gallengänge und der Gallenblase sind schon knotenförmige Verhärtungen gefühlt worden, die die ganze Drüse vom Kopfe bis zum Schwanze in Mitleidenschaft gezogen haben. Mit besonderer Vorliebe wird allerdings der Kopf der Drüse, der ja durch den Ausführungsgang mit dem Gallengangsysteme in engster Beziehung steht, von derartigen Veränderungen betroffen, die schon einige Male auf den ersten Blick ein Carcinom, wie es Riedel[1]) einmal passirt ist, vorgetäuscht haben.

Eine Pankreatitis in Folge eines Gallensteinleidens ist in unserem Falle mit der grössten Bestimmtheit auszuschliessen. Es wurden keine Abnormitäten an der Gallenblase und an den Ausführungsgängen, ja nicht einmal Adhäsionen, Residuen einer überstandenen Gallensteinkrankheit, gefunden, und dass eine primäre Pankreatitis vorliegt, ist sehr unwahrscheinlich; sie ist nach Seitz[2]) in reiner Form überhaupt sehr selten gegenüber der hämorrhagischen Entzündung und derjenigen, die auf Fettnekrose beruht.

Auch das primäre Pankreascarcinom zeigt einen ganz anderen Aufbau. Dasselbe wird am häufigsten als Scirrhus, weit seltener als Adeno- und Myxocarcinom beobachtet und hat in der Regel ebenfalls seinen Sitz im Kopfe des Pankreas, während in unserem Falle die Localisation der Neubildung der Gegend des Körpers und der Uebergangsstelle des Körpers in den Schwanztheil entspricht. Auch müsste

1) Riedel, Ueber entzündliche, der Rückbildung fähige Vergrösserungen des Pankreaskopfes. Berliner klinische Wochenschrift 1896, Nr. 1 u. 2.

2) Seitz, Blutung, Entzündung, brandiges Absterben der Bauchspeicheldrüse. Berlin 1892. Hirschwald.

man bei einer derartigen Erkrankung die charakteristischen Fettdiarrhöen angetroffen und eine nicht unbeträchtliche Menge Zucker im Urin nachgewiesen haben, wenn auch die klinischen Symptome bei einem Pankreaskrebse nicht immer so ausgesprochen zu sein brauchen, dass dadurch eine ganz sichere Diagnose ermöglicht wird.

Das Hauptgewicht ist demnach darauf zu legen, dass der anatomische Bau einer Krebsneubildung ein ganz anderer ist; man fühlt bei einem Carcinom niemals so stark prominente, gleichsam aus der Tiefe hervorquellende, mässig feste Einzeltumoren, sondern es präsentirt sich vielmehr eine unregelmässige eisenharte Geschwulst, die hier durch Erhabenheiten, dort durch Einziehungen, die den Schrumpfungsprocessen im Innern entsprechen, ausgezeichnet ist. Denn das ist gerade die Eigenart der krebsigen Neubildung, dass bei ihr progressive wie regressive Processe Hand in Hand gehen. Auch spricht die Grösse dieser Geschwulst gegen Carcinom. Ein Carcinom von solcher Dimension würde schon das Peritoneum, den Magen u. s. w. in das Feld der Zerstörung gezogen, Ascites und andere Metastasen, namentlich in der Leber, im Gefolge gehabt haben.

Unsere Geschwulst ist vielmehr der Rubrik derjenigen retroperitonealen Tumoren zuzurechnen, die ihren Ursprung nicht einem grösseren Organe verdanken, sondern ihren Ausgang von anderen retroperitoneal gelegenen Gebilden genommen haben; es stellt ja der retroperitoneale Raum einen grossen Tummelplatz für die verschiedensten Tumoren und pathologischen Veränderungen in Folge der Mannigfaltigkeit seiner Zellensysteme dar.

Ebenso wie den lateralen Retroperitonealtumoren ist auch in gleicher Weise den medianen eine grosse Schwierigkeit eigen, den Ausgangspunkt der Neubildung festzustellen, wenn schon in den letzten Decennien über die Genese dieser Geschwülste durch die fortgesetzte histologische Untersuchung werthvolle Aufschlüsse gewonnen sind. Während in den siebziger Jahren auf diesem Gebiete noch eine chaotische Verwirrung herrschte und die meisten Geschwülste unterschiedlos identificirt wurden, ist man in den letzten Jahren der Natur dieser Geschwülste durch die histologischen Untersuchungen um Vieles näher getreten, so dass eine sichtliche Classificirung dieser Tumoren vorgenommen werden konnte.

Vor der Aorta über dem Ursprunge der Mesenterica superior zwischen und hinter den Platten des Mesocolon transversum und des Ligamentum gastrohepaticum liegt eine nicht unerhebliche Anzahl von Lymphdrüsen, die Glandulae coeliacae, die die Lymphgefässe

aus ihrem Quellgebiete, der Leber, dem Magen, dem Pankreas und der Milz sammeln. Diesen Lymphdrüsen verdankt unser Tumor seine Entstehung, eine Annahme unsererseits, die auch mit der Erfahrung hervorragender Autoren übereinstimmt.

Förster[1]) erklärt derartige retroperitoneale Geschwülste als primären Markschwamm der Lymphdrüsen. König[2]) spricht sich weiter dahin aus, dass die langsamer wachsenden Tumoren allerdings von dem fascialen Theile des Bauchfelles ausgehen könnten, dass aber für die acut wachsenden, wie in unserem Falle, in der Regel die retroperitonealen Drüsen angeschuldigt werden müssten. Nur Virchow[3]) weicht von dieser Ansicht etwas ab, indem er die retroperitonealen Tumoren zugleich mit den tief sitzenden Cervicalsarkomen abhandelt, die nach ihm allerdings auch von den Lymphdrüsen, aber mehr von den Fascien, Muskeln und Gefässscheiden ausgehen. Letztere Genese steht noch unberechtigt mit im Vordergrunde des Interesses. Weil die älteren Chirurgen (Langenbeck u. A.) bei Operationen derartiger Halsdrüsensarkome stets den Kampf mit den grossen Gefässen, namentlich mit den Venen, hatten, waren sie ebenfalls der Ansicht, dass diese Sarkome nur von den Gefässscheiden ausgehen konnten. Aber es macht doch mehr den Eindruck, dass die Geschwülste primär von den Drüsen ausgehen und erst secundär mit den Gefässen verwachsen sind.

Ziehen wir das schlechte Aussehen des Patienten, und namentlich das schnelle Wachsthum des Tumors, der in den letzten 14 Tagen sozusagen unter unseren Fingern gewachsen ist, in Betracht, so müssen wir zu dem Schlusse kommen, dass es sich um eine maligne Neubildung ganz gewiss handelt. Und da ein Pankreascarcinom und -sarkom, das nach Friedrich[4]) u. A. ein höchst seltener Befund sein soll, einen ganz anderen Aufbau zeigen, so kann, wie gesagt, wohl nur ein Drüsensarkom in Frage kommen. Wir haben jedenfalls einen primären Tumor vor uns, der ganz der Analogie eines Drüsentumors entsprechend gewachsen ist.

Weil wir ganz denselben soliden, knolligen Aufbau, wie hier im retroperitonealen Raume auch bei einem sarkomatös degenerirten Lymphdrüsentumor am Halse finden, möge es mir gestattet sein, der Parallele wegen auf das Wachsthum dieser Tumoren, die ja ungleich häufiger dem Chirurgen zu Gesichte kommen, näher einzugehen. Es

1) Förster, Handbuch der pathologischen Anatomie. Leipzig 1854. Bd. II.
2) König, Lehrbuch der speciellen Chirurgie. Bd. II.
3) Virchow, Krankhafte Geschwülste. Bd. II. S. 271.
4) Friedrich, Krankheiten des Pankreas. v. Ziemssen's Handb. Bd. VIII.

präsentirt sich dort, z. B. in der Gegend der tiefer gelegenen Cervicaldrüsen, im Anfangsstadium der Entwicklung, das man übrigens nicht häufig antrifft, ein glatter, noch beweglicher, von intacter Haut bedeckter, schmerzloser Tumor, der die Charaktereigenschaft eines weichen, hyperplastischen Lymphoms darbietet. Mit der Vergrösserung des Tumors treten an der Peripherie neue Knoten von ähnlicher Beschaffenheit auf, die allmählich mit dem Primärtumor verschmelzen, so dass eine einheitliche knollige Geschwulstmasse entsteht. Erst im weiteren Verlaufe verwächst der Tumor mit der Umgebung, dehnt sich auf die Musculatur aus, kann die in der Nähe gelegenen Nerven umwachsen und zerstören und nach Durchwachsen der Kapsel in die in der Nähe gelegenen grösseren Venen perforiren, um sich dann auf den von der Natur vorgezeichneten Bahnen mit Blitzesschnelle im Organismus zu verbreiten. Unser zweiter Tumor, hinter dem Mesocolon durchgefühlt, ist ein solcher peripher liegender ebenfalls maligne degenerirter Drüsentumor, der erst später in das Bereich des grösseren, primären Tumors hineingezogen wird.

Dem Einwande, dass der grössere Tumor ein metastatischer sein könnte, begegne ich damit, dass bei der Operation am Darm und den übrigen Organen (Testes), so weit sie abzutasten waren, keine Veränderungen weiter gefunden wurden, Patient auch keine Klagen hatte, die auf die Existenz eines anderweitigen pathologischen Gebildes hindeuteten.

Noch eine Geschwulst, die hier ihren Sitz haben kann, aber differentialdiagnostisch kaum in Frage kommt, soll nicht unerwähnt bleiben. Es sind das die Nervengeschwülste des Nervus sympathicus mit seinen recht bedeutenden Ganglien; es sind aber Raritäten, die nur ganz vereinzelt in der Literatur beschrieben sind.[1])

Die Eigenthümlichkeit des Wachsthums unserer Geschwulst besteht hauptsächlich darin, dass die Geschwulst schon ziemlich früh mit der Wirbelsäule in engem Connexe gestanden hat und von diesem Angriffspunkte aus besonders nach vorn hin in die Bauchhöhle hinein sich ausgedehnt und die hintere Magenwand immer mehr von der Unterlage abgehoben und in das Innere hinein vorgeschoben hat. Bei diesem Wachsthume, das sich im Grossen und Ganzen nach vorn, dem Magen hin noch erstreckt hat, wird die Geschwulst noch längere Zeit verharren und kann durch ihre auf den Magen drückende Masse direct zur Inanition und zum Tode führen, so dass in dieser Hinsicht die einfachen mechanischen Verhältnisse die allmählich und sicher

1) Busse, Ein grosses Neuroma gangliocellulare des Nervus sympathicus. Virchow's Archiv. Bd. CLI. Suppl.

einsetzende Sarkomcachexie überragen und in den Hintergrund drängen können, wenn nicht plötzlich eine andere Partie, z. B. der untere oder obere Pol, von einer intensiveren Wachsthumsenergie betroffen wird. Dann wird die Geschwulst sich nach dem Gesetze des geringsten Widerstandes, je nachdem der obere oder untere Pol ergriffen ist, entweder zwischen Leber und Magen oder zwischen Magen und Quercolon wie eine Pankreascyste, die sich in Folge ihres weniger festen Aufbaues und einer veränderlichen Flüssigkeitsmenge im Innern der Lage und Beschaffenheit der in unmittelbarer Nähe befindlichen Organe anzupassen hat, zur Entfaltung kommen und in bekannter Weise die Organe verdrängen. Während also die Lage einer Pankreascyste in Folge ihres flüssigen Inhaltes als das Product der Anpassung dieses Gebildes an die umgebenden Räumlichkeiten der Peritonealhöhle erscheint, bewahrt ein solider Tumor, wie wir ihn vor uns haben, in dem ersten Stadium seiner Entwicklung eine viel grössere Selbständigkeit und schlägt niemals einen so typischen Weg ein wie eine mit Flüssigkeit angefüllte Cyste, die sich eben nur gesetzmässig und zwar dahin, wo der geringste Widerstand angetroffen wird, ausbreiten kann. Die Ausdehnung solider und besonders maligner Geschwülste beruht im Wesentlichen auf uns vorläufig noch unbekannten, im Gewebe der Geschwulst selbst gelegenen Kräften, so dass ihr excessives Wachsthum im späteren Stadium ganz und gar auf eigene Faust die anatomischen Verhältnisse durchbrechen kann.

Doch will ich die Wachsthumsvorgänge im Inneren solcher Tumoren nicht weiter ausspinnen, ich möchte nur noch darauf hinweisen, dass ein Tumor, der vor oder neben der Wirbelsäule und zwar oberhalb der Radix mesenterii liegt, nicht dem Wachsthume der medianen Retroperitonealtumoren, wie Witzel[1]) es beschreibt, entsprechen kann. Ein solcher median gelegener Tumor, wie wir ihn vor uns haben, kann in seinem Entwicklungsstadium nicht sogleich von der Wirbelsäule aus das Mesenterium von seiner Wurzel entfalten, um sich zwischen beiden Bauchfellblättern zu entwickeln. Denn da das Mesogastrium, das in dieser Gegend dem Mesenterium analog ist, durch seine entwicklungsgeschichtlich bekannte Drehung des Magens um seine Längsaxe nicht bloss ausgezogen wird, sondern auch eine andere Gestalt annimmt, indem es in einem von der Wirbelsäule entspringenden und an der grossen Curvatur des Magens sich inserirenden Sack auswächst, so kann unmöglich unsere Geschwulst die

1) Witzel, Beiträge zur Chirurgie der Bauchorgane. Deutsche Zeitschrift für Chirurgie. 1886. Bd. XXIV. S. 326.

Platten des Gekröses auseinanderdrängen, um sich zwischen ihnen zu entfalten, sondern kann nur ähnlich dem Wachsthume der lateralen Retroperitonealgeschwülste, nachdem sie das überdeckende Peritoneum allmählich von der Unterlage abgehoben haben, das vorliegende Organ, d. h. hier den Magen, von seiner Stelle verdrängen. Erst wenn eine derartige Geschwulst nach unten hin parallel der Wirbelsäule sich ausgebreitet hat, kann sie schliesslich zwischen die Duplicaturen des Mesenteriums hineinwachsen und den Dünndarm, der immer mehr, wie Péan so schön schildert, zur Basis der wachsenden Neubildung kranzförmig hinabgleitet, verdrängen.

Was zum Schlusse die Operation anlangt, so musste leider von einer Exstirpation der Geschwulst Abstand genommen werden. Die Geschwulst war mit breiter Basis derartig an der hinteren Bauchwand adhärent, dass dieser Eingriff von einem ausserordentlich grossen Blutverluste begleitet gewesen wäre, auch würde die Existenz anderer lebenswichtiger Organe durch die nicht zu vermeidende Unterbindung grosser Gefässe sehr in Frage gestellt sein. Da weiter in einiger Entfernung ein zweiter Tumor denselben Charakter zeigte, musste man vermuthen, dass auch noch andere kleinere Drüsen, die während der Operation zwar nicht durchgefühlt wurden, doch in ähnlicher Weise afficirt sein konnten, so dass eine gänzliche Entfernung der Neubildung aussichtslos war. Wenn schon die lateralen Retroperitonealtumoren häufig nur unter den allergrössten Schwierigkeiten trotz der fortgeschrittenen Technik beseitigt werden können, so ist dem chirurgischen Eingreifen bei den medianen, die noch dazu zum grossen Theile hinter dem Magen liegen, schon früher ein Ziel gesetzt.

III.

Aus der chirurgischen Abtheilung
des städtischen allgemeinen Krankenhauses im Friedrichshain.
(Director Geh.-Rath Prof. Dr. E. Hahn.)

Ueber die in den letzten 20 Jahren auf der chirurgischen Abtheilung des städtischen allgemeinen Krankenhauses im Friedrichshain vorgekommenen Verletzungen der Niere.

Von

Dr. **Goldstein,**
Assistenzarzt.

Wenngleich in den letzten Jahrzehnten die Verletzungen der Niere parallel mit dem Aufblühen dieses Zweiges der Chirurgie durch die Arbeiten von Grawitz, Keen, Küster u. v. A. einer eingehenden Besprechung unterzogen sind, dürfte es bei der verhältnissmässig grossen Seltenheit dieser Verletzungen nicht ohne Interesse sein, über eine ganze Reihe solcher Verletzungen im Folgenden zu berichten. Die nachfolgenden Ausführungen beziehen sich auf die in den letzten 20 Jahren, d. h. während die chirurgische Abtheilung der Leitung von Herrn Geh.-Rath Prof. Hahn unterstand, vorgekommenen Verletzungen der Niere. Im Verlauf dieser Zeit wurden im Ganzen 27 Fälle von Nierenverletzung beobachtet. Bei dem ausserordentlich grossen Verletzungsmaterial, das im Verlauf dieser Zeit unsere Anstalt passirte, dürfte diese Zahl auf den ersten Blick verhältnissmässig klein erscheinen. Hierbei sind zwei Punkte als nicht unwesentlich zu beachten. Einmal soll im Folgenden nur von den Fällen gesprochen werden, die den gesammten, später zu besprechenden Symptomcomplex der Nierenverletzung darboten, so dass wir Fälle, in denen für 1—2 Tage nach einem leichten Trauma Spuren von Blut im Urin auftraten, ohne sonst Symptome von Nierenverletzungen darzubieten, aus dem Kreise unserer Betrachtung ausschliessen. Ferner ist, wie Eingangs bemerkt wurde, die Verletzung der Niere bei der geschützten

Lage, die das Organ hat, eine an sich seltene. So berichtet Schede im Handbuch der praktischen Chirurgie von den Statistiken Herzog's und Morris', nach denen die Verletzungen zwischen 0,21% und 0,49% schwanken, bei ersterem bei allen Sectionen ohne Ausnahme, bei letzterem bei den Sectionen von Verletzten.

Von diesen 27 Fällen starben im Ganzen 6. Diese überraschend hohe Mortalitätszahl wird bedeutend herabgesetzt, wenn man berücksichtigt, dass in $^2/_3$ der Todesfälle, also in 4 Fällen, der Tod in Folge anderweitiger Verletzungen eintrat und die Verletzung der Niere, obgleich an sich meist recht schwer, nicht die unmittelbare Todesursache bildete. Das gesammte Material lässt sich eintheilen in subcutane und percutane Verletzungen der Niere. Es zeigt sich, dass die subcutanen Verletzungen bei Weitem gegen die percutanen an Häufigkeit überwiegen. Bei den subcutanen Verletzungen unterscheiden wir wiederum solche, die mit, und solche, die ohne Verletzungen anderer Organe einhergehen. Von unseren 27 Patienten zeigten 26 Symptome subcutaner und nur einer solche percutaner Verletzung der Niere. Im letzteren Falle handelte es sich um einen jungen Mann, welcher sich suicidii causa einen Schuss in den Bauch beigebracht hatte. Wir kommen weiter unten auf diesen Fall kurz zurück. Das Hauptcontingent stellten männliche Patienten; im Ganzen befanden sich 19 Männer in unserer Behandlung. Von den übrigen Patienten waren 2 Frauen und 6 Kinder. Es ist dies leicht dadurch erklärlich, dass eine grosse Anzahl der natürlich dem Arbeiterstande angehörigen Patienten sich ihre Verletzung bei der Arbeit zuzogen. Am häufigsten fanden wir als ätiologisches Moment Ueberfahrenwerden oder Fall aus mehr oder minder beträchtlicher Höhe auf eine Seite. Mehrere Verletzungen kamen ferner durch Hufschlag gegen die Nierengegend zu Stande. Einmal gab eine Frau an, sie habe sich dadurch verletzt, dass sie in der Dunkelheit mit der Weiche sehr heftig gegen die scharfe Kante eines Tisches gelaufen sei und einmal fanden wir eine schwere Verletzung bei einer Frau, die in einem Anfall von Geistesgestörtheit 4 Stockwerk aus dem Fenster herabgesprungen war. Es handelt sich also mit Ausnahme dieses letzterwähnten Falles immer um eine Entstehung der Nierenverletzung durch stumpfe, direct einwirkende Gewalteinwirkung. Es stimmt dies überein mit den Beobachtungen von Grawitz, König u. A., die ebenfalls Sturz aus bedeutender Höhe, ohne dass beim Auffallen eine Seite gerade besonders bevorzugt wird, als indirecte Gewalteinwirkung fanden, die den ganzen Körper gleichmässig trafen. Bei den 6 Kindern wird als Grund der Verletzung ausschliesslich Ueberfahrenwerden angegeben. Aus den eben angeführten Entstehungsgründen ist ohne

Weiteres ersichtlich, warum die subcutane Verletzung so sehr viel häufiger ist, als die percutane, da einerseits die einwirkende Gewalt stumpf ist, andererseits die Niere in dem lockeren retroperitonealen Gewebe nicht so straff fixirt ist, als dass sie einer solchen Gewalt nicht bis zu einem gewissen Grade ausweichen könnte. Ueber das Zustandekommen der Nierenverletzungen bei solchen schweren Traumen gingen die Ansichten früher ziemlich bedeutend auseinander. Küster bewies durch seine Experimente an Leichen, dass als Mechanismus zwei Möglichkeiten in Frage kommen. Im ersten Falle wird die Niere durch die durch die Gewalteinwirkung plötzlich adducirten Rippen gequetscht und zum Bersten gebracht. Im zweiten Falle erklärt Küster die Nierenverletzungen nach physikalisch-hydraulischen Gesetzen. So konnte er bei einer Leiche, deren Nierenvene unterbunden und bei der die Niere durch Injection von der Arterie und dem Ureter aus in einen Füllungszustand wie etwa beim Lebenden versetzt wurde, durch einen kräftigen Hammerschlag die Niere auseinandersprengen. Die Sprengungslinien verliefen annähernd radiär. Das Präparat entsprach genau dem Befund auf dem Sectionstisch bei einem Verletzten, der an Nierenverletzung zu Grunde gegangen war. Dagegen zeigte eine andere Niere, die nicht in einen natürlichen Füllungszustand versetzt war, selbst bei einem Fall aus ziemlich bedeutender Höhe nur eine mehr oder minder grosse Abflachung dort, wo die Niere aufgefallen war, niemals jedoch irgend welche tiefer gefundene Zertrümmerungen. Während Küster die radiäre Zersprengung der gefüllten Niere lediglich auf physikalischen Gesetzen basirend annimmt, ist nach Grawitz hierbei die fötale Theilung in Renculi nicht ohne Bedeutung, so zwar, dass Grawitz annimmt, die Niere berste an den Stellen am leichtesten, wo die früher einzelnen Renculi mit einander in Berührung stehen.

Die Symptome, mit denen die Patienten in unsere Behandlung traten, waren je nach der Schwere der Verletzung, die sie erlitten hatten, und nach der Zeit, die seit dem Unfall verstrichen war, ausserordentlich verschiedene. 25 Fälle kamen zwischen 2 und 6 Stunden nach der Verletzung, einer 2 und einer 8 Tage nach dem erlittenen Trauma in das Krankenhaus. Es ist deshalb nicht erstaunlich, wenn viele Patienten mehr oder minder, mitunter sehr schwere Erscheinungen des Shokes darboten, wie dies häufig bei Contusionen des Abdomens beobachtet wird. Auffallend war es, dass mitunter diese Erscheinungen gerade in den Fällen recht schwere waren, in denen eigentlich weder der locale Befund in der Nierengegend noch der Urinbefund auf eine besonders schwere Affection der Niere

schliessen liess. Was zunächst den Befund in der Gegend der verletzten Niere betrifft, so fanden sich zwei Symptome, von denen das eine constant, das andere recht häufig war. Immer klagten die Patienten über heftige Schmerzen auf der Seite der verletzten Niere, sowohl spontan, als auch ganz besonders bei Druck. Es ist dies Symptom bei nicht allzuschwer shokirten oder allzusehr empfindlichen Patienten differentialdiagnostisch wichtig gegenüber den Verletzungen der Blase, da natürlich a priori Auftreten von Blut im Urin noch nicht die Verletzung der Niere zu beweisen braucht, sondern das Blut aus Verletzungen der tiefer liegenden Harnwege stammen kann. Diese Schmerzen waren nur in 2 Fällen nicht mit Sicherheit auf eine Verletzung der Niere zurückzuführen, da bei beiden zugleich Fracturen der unteren Rippen constatirt waren. Diese Schmerzen waren bald constant, bald traten sie unter dem Bilde von Nierenkoliken auf. Grawitz und Küster geben für diese kolikartigen Schmerzattaquen übereinstimmend eine Erklärung. Nach beiden soll sich der Ureter vorübergehend mit Blutgerinnseln verstopfen und so eine Retention von Urin und eventuell frischen Blutes zu Stande kommen. Es wäre dies den Steinkoliken gleichzusetzen, wobei das geronnene Blut die Rolle des verstopfenden Steines übernommen hat. Das zweite Symptom, das überaus häufig, aber nicht constant auftrat, ist das der Dämpfung auf der verletzten Seite. Diese Dämpfung wird hervorgerufen durch die bei der Verletzung entstehende Blutung. Die Ausdehnung der Dämpfung ist je nach der Blutung eine verschiedene und geht der Anämie fast immer parallel. Wir fanden im Durchschnitt in den meisten Fällen Dämpfungsbezirke, die nach unten 3—4 Querfinger breit unter den Rippenbogen, nach vorn bis in die Gegend der Mammillarlinie reichten. In 3 Fällen, die sehr collabirt und anämisch waren, reichte die Dämpfung bis fast an die Linea alba. Mehrfach ist es gelungen, namentlich wenn die Patienten bald nach der Verletzung zur Beobachtung gelangten, ein langsames Fortschreiten der Dämpfung percutorisch festzustellen. Es ist gerade dieser Punkt für die Diagnose der Blutung wichtig, insofern als man bei feststehender Dämpfung nicht immer mit absoluter Sicherheit dafür einzustehen vermag, ob man nicht mit Koth gefüllten Darm percutirt. Ausserdem werden wir, wie später noch besprochen wird, wenigstens theilweise unsere active chirurgische Therapie von einem Fortschreiten der Dämpfung abhängig machen. Die Diagnose wurde ziemlich häufig durch Suggilationen, Hautabschürfungen und Hämatome gestützt, die sich auf der verletzten Seite fanden. Eine allzugrosse Bedeutung ist diesen oberflächlichen Hautverletzungen nicht beizumessen, da die häufig recht arg mitgenommenen Patienten z. B. eine Radspur ebenso

gut am ganzen Rücken oder Abdomen aufweisen können, wie nur an der Seite der verletzten Niere. Um so wichtiger andererseits ist der Nachweis, dass Blut im Urin vorhanden ist. Dies Symptom des blutigen Urins boten alle Fälle ohne Ausnahme dar. Die chemische Untersuchung, die stets angestellt wurde, war dementsprechend regelmässig positiv, ebenso wie die mikroskopische Untersuchung stets sehr zahlreiche rothe Blutkörperchen ergab. Die Farbe des meist spontan gelassenen, mehrfach jedoch wegen Ischurie mittelst Katheters gewonnenen Urins wechselte je nach dem mehr oder minder grossen Gehalt an Blut zwischen fleischwasserfarben und dunkelbraunroth. In 2 Fällen fanden sich viel Cylinder, die mit rothen Blutkörperchen besetzt waren, und in 2 weiteren Fällen sah man Zellen, die für Nierenepithelien angesprochen wurden. Ebenso wie die Intensität war auch die Dauer des Blutgehaltes des Urins eine ausserordentlich verschiedene. Sehen wir augenblicklich von den schwersten Fällen, die nach ganz kurzer Zeit zum Exitus gelangten, ab, so schwankte das Verschwinden des Blutes zwischen dem 4. und 14. Tag. Ein Fall, der zwar alle Symptome der Nierenverletzung darbot, der aber der geringen Allgemeinerscheinungen wegen als nicht sonderlich schwer angesehen wurde, verlor makroskopisch und mikroskopisch bereits nach 2 Tagen das Blut, während dagegen ein anderer 23 Tage blutete. Charakteristisch für die Abnahme des Blutgehaltes ist neben dem Hellerwerden des Urins die Veränderung der rothen Blutkörperchen. Dieselben nehmen an Zahl ab, nehmen sehr bald Stechapfelform an und sehen ausgelaugter aus. Treten nach einigen Tagen wieder mehr und frische Blutkörperchen in die Erscheinung und wird der Urin wieder dunkler, so handelt es sich sehr häufig um eine erneute Blutung. Dass diese Nachblutungen unter Umständen sehr verhängnissvoll werden können, beweisen zwei von uns gemachte Beobachtungen. Der eine Fall ist der oben erwähnte, der 23 Tage blutete. Es handelte sich hier um einen 45 jährigen Maurer, der, angeblich aus gesunder, nicht hämophiler Familie stammend, noch nie ernstlich krank gewesen sein wollte. Er fiel bei der Arbeit, als er eine schwere Last in einen dunklen Keller tragen wollte, ungefähr fünf Stufen herab und zwar so, dass er mit der rechten Nierengegend heftig gegen eine Stufe aufschlug. Er verlor sehr bald das Bewusstsein und wurde so etwa 25 Minuten nach dem Unfall von seiner Frau besinnungslos aufgefunden. Er wurde zunächst nach Hause gebracht und entleerte hier spontan nach Aussage des behandelnden Arztes ganz dunklen Urin. Die Allgemeinerscheinungen sollen Anfangs nicht so sehr erhebliche gewesen sein, der Urin hellte sich in den

nächsten 7 Tagen unter Behandlung mit strenger Bettruhe und Eisblase recht erheblich auf, ohne jedoch normale Farbe und Beschaffenheit anzunehmen. Die Schmerzen, die Patient anfänglich äusserst heftig in der rechten Nierengegend hatte, liessen im Verlaufe dieser Zeit langsam nach. Am Morgen des 8. Tages entleerte Patient plötzlich wieder ganz dunkelbraunen Urin, der mit dicken Gerinnseln durchsetzt war. Während er sich bis dahin subjectiv ganz leidlich gefühlt hatte, trat jetzt so grosse Mattigkeit ein, dass Patient mehrfach, wenn auch schnell vorübergehend, das Bewusstsein verlor. Ausserdem konnte Patient zunächst trotz heftigen Urindranges keinen Harn mehr lassen. Der behandelnde Arzt sah sich deshalb genöthigt, zum Katheter zu greifen und entleerte ebenfalls sehr blutreichen Urin. Nach dem Katheterisiren trat bald eine Incontinenz des Urins auf, so dass dauernd blutig tingirter Urin aus der Harnröhre träufelte. Wegen des rapiden Verfalles wurde Patient dem Krankenhause überwiesen. Hier wurde folgender Status erhoben: Mässig kräftiger Mann, der sehr unruhig und leicht benommen ist, die Gesichtsfarbe ist wachsgelb, die Augen tief eingesunken, Puls klein, leicht unterdrückbar. Aus der Urethra fliesst dauernd eine dunkelrothe, urinös riechende, stark Eiweiss haltende Flüssigkeit. Im mikroskopischen Bilde wurden zahllose rothe Blutkörperchen und Cylinder gefunden. Die Abtastung des knöchernen Beckenringes auch vom Rectum aus ergab nirgends etwas Abnormes; die Blasengegend war frei. Dagegen war die ganze rechte Rückenseite auf Druck äusserst schmerzhaft. Es fand sich hier eine Dämpfung, die von der untersten Rippe beginnend bis zur Darmbeinschaufel reichte. Bei Lagenwechsel trat kein Aufhellen des Percussionsschalles ein. Das Abdomen war überall weich, eindrückbar, nirgends schmerzhaft. Patient stiess nicht auf und erbrach nicht. Sofort erhielt Patient Camphor und Excitantien. Im Verlaufe der nächsten Stunden hob sich der Puls, der Patient erholte sich langsam, die Dämpfung rechts ging nicht weiter. In Folge dessen nahm Herr Geh.-Rath Hahn von dem Anfangs geplanten operativen Eingriff, der bei dem schlechten Allgemeinbefinden leicht hätte verhängnissvoll werden können, Abstand. Es wurde mehrfach hintereinander Ergotin gegeben und der Patient erholte sich nach und nach. Der Urin hellte sich langsam auf, jedoch ergab die täglich vorgenommene mikroskopische Untersuchung erst am 24. Tage ein völliges Verschwinden der rothen Blutkörperchen. In einem zweiten Falle, auf den wir später einzugehen Gelegenheit nehmen werden, wurde wegen der sehr bedrohlichen Nachblutung operativ eingegriffen, um der Blutung Herr zu werden. Leider lagen die Verhältnisse so ungünstig, dass der

Patient trotzdem nicht gerettet werden konnte. Mit Ausnahme dieser beiden ganz schweren Fälle beobachteten wir noch vier Mal, nachdem der Urin nach einigen Tagen blutfrei geworden war, mehr oder minder heftige Nachblutungen, von denen eine am 7., eine am 10. und zwei sogar am 20. Tage nach der Verletzung auftraten. Lebensgefährlich waren die Blutungen zwar nicht, doch konnten sie recht deutliche Anämie hervorrufen.

Was die Prognose betrifft — es sei jetzt nur von den 22 Fällen reiner Nierenverletzung die Rede —, so musste dieselbe stets sehr vorsichtig gestellt werden. Einmal waren es die Allgemeinerscheinungen, die uns hierzu veranlassten, ferner ist die Gefahr der Nachblutung, die sehr gefährlich werden kann, wie wir soeben gesehen haben, eine gar nicht seltene. Schliesslich aber ist die Prognose noch sehr bedeutend von einem anderen Umstand abhängig, nämlich ob das Peritoneum mitverletzt ist oder nicht. Nach de Quervain, der sich erst vor ganz kurzer Zeit mit diesem Gegenstand eingehend beschäftigt hat, ist die Diagnose, ob das Peritoneum mitverletzt ist oder nicht, häufig sehr schwierig, mitunter sogar unmöglich. Man wird nach diesem Autor die Diagnose von verschiedenen Punkten abhängig machen. Zunächst erwähnt er hier die Dämpfung, die auf beiden Seiten auftretend bei einseitig angenommener Nierenverletzung wohl so gut wie immer einen Erguss von Blut und Urin in die freie Bauchhöhle, also eine Mitverletzung des Peritoneums, vermuthen lässt. Die Symptome einer Affection des Bauchfelles, verfallenes Aussehen, kleiner, jagender Puls, grosse Unruhe, Aufstossen und Erbrechen haben nach de Quervain nur bedingten Werth für die Diagnose der Bauchfellverletzung, da sie ebenso gut als Erscheinungen des Verletzungsshokes angesehen werden können. Ausserdem ist die sichere Entscheidung darüber mitunter unmöglich, ob diese Symptome durch eine wirkliche Verletzung des Peritoneums hervorgerufen werden oder ob es sich nicht lediglich um eine Reizung des Bauchfelles handelt durch ein retroperitoneal gelegenes Hämaton, welches das Bauchfell vor sich herschiebt, ohne es jedoch zu zerreissen und so eine Communication mit der freien Bauchhöhle herzustellen. Dagegen scheint uns ein Symptom, auf das de Quervain, wie uns scheint mit gutem Recht, grosses Gewicht legt, von nicht zu unterschätzender Bedeutung, und das ist der sich allmählich über das ganze Abdomen verbreitende Schmerz. Gerade dieses Symptom fanden wir in 4 von unseren 22 Fällen, so dass wir in diesen Fällen eine Mitverletzung des Peritoneums annahmen. Und wenn wir auch diese Annahme nur in 2 Fällen, wie später gezeigt werden wird, durch die Autopsie in vivo bestätigt fanden, so steht ausser Frage, dass die

Fälle, in denen wir nur mehr oder minder grosse Afficirung des Peritoneums annahmen, einen durchaus schwereren Allgemeineindruck machten, als die Fälle, die lediglich die Symptome einer reinen Nierenverletzung darboten.

Von den übrig bleibenden 5 Fällen, die keine reinen subcutanen Nierenverletzungen waren, sei zunächst der Schussverletzung Erwähnung gethan. Ein 18jähriger Mann hatte sich suicidii causa mit einem 7 mm-Geschoss in den Leib geschossen. Bei dem mässig collabirten Patienten fand sich, 5 cm ausserhalb des linken Rippenbogens und etwa 4 Querfinger von der Mittellinie entfernt, eine Einschussöffnung, deren Umgebung verbrannt war und die fast gar nicht blutete. Der Leib war nicht aufgetrieben, nirgends schmerzhaft, nirgends fand sich eine ausgesprochene Dämpfung. Der Urin war intensiv dunkelroth gefärbt, im mikroskopischen Bilde fanden sich zahllose rothe Blutkörperchen, keine Cylinder; der Urin wurde ohne Schmerzen spontan gelassen. Da die Erscheinungen zu keiner augenblicklichen activen Therapie aufforderten, wurde lediglich eine gründliche Desinfection in der Umgebung der Einschussöffnung vorgenommen, die kleine Wunde wurde aseptisch verbunden. Der Verlauf war ein durchaus normaler und aseptischer. Der Urin war nach 4 Tagen völlig frei von Blut. Nach 3 Wochen hatte sich die Kugel am Rücken bis an die Haut gesenkt, so dass dieselbe ohne Schwierigkeiten mit Schleich'scher Infiltationsanästhesie entfernt werden konnte. Wenngleich es leider von uns verabsäumt war, durch ein Röntgenbild den Sitz des Geschosses genau zu localisiren, so deuteten sowohl Symptome als auch topographische Verhältnisse auf eine Durchschiessung der linken Niere hin. Der Patient verliess nach ca. 5 Wochen das Krankenhaus als geheilt.

Bei den letzten 4 Fällen waren andere Organe mitverletzt. 3 Patienten wurden moribund in das Krankenhaus eingeliefert und starben 2 nach einer halben, einer nach 5 Stunden. Es zeigte sich zwei Mal Zertrümmerung der Leber, einmal war die Leber vollkommen abgerissen und einmal war der Thorax völlig zerquetscht. In allen 3 Fällen waren sehr starke Zerschmetterungen der Niere bei der Section gefunden worden, die wohl allein schon genügt hätten, den tödtlichen Ausgang herbeizuführen. Nur der 4. Fall bietet einiges Interesse, einmal weil der Patient 6 Tage lebte und zweitens, weil wir offen lassen mussten, ob Patient an den Mitverletzungen oder an einer Nachblutung aus seiner verletzten Niere zu Grunde gegangen ist. Dieser Mann, ein 29jähriger, angeblich früher nie krank gewesener Kutscher, war, als die Pferde ihm durchgegangen waren, von seinem schwer beladenen

Wagen gefallen und so überfahren worden, dass ihm beide Räder quer über den Rücken gegangen waren. Das Bewusstsein hatte er nicht verloren. Er wurde mit den Erscheinungen eines schweren Collapses in die Anstalt gebracht. Es fanden sich Fracturen der 9. und 10. Rippe rechts und der 11. links. Ferner zeigte sich auf der rechten Seite sehr ausgedehntes Hautemphysem und die Symptome eines Pneumothorax. Während das Abdomen nicht aufgetrieben, auch nicht druckempfindlich war, klagte Patient über sehr heftige Schmerzen in der rechten Nierengegend. Hier fand sich eine Dämpfung, die nach vorn nicht ganz die Mammillarlinie erreichte. Der Urin war sehr stark bluthaltig, Patient stiess viel auf, erbrach nicht, Percussionsschall über dem linken Abdomen absolut frei. Im Verlauf der nächsten 5 Tage erholte sich Patient ein wenig; der Urin war noch immer bluthaltig, die Dämpfung in der rechten Nierengegend war constant, nach dem 2. Tage hörte das Aufstossen auf. Am Morgen des 6. Tages verfiel Patient plötzlich, stiess sehr viel auf, der Puls wurde klein und flatternd, die Dämpfung rechts verbreitete sich rapide nach vorn und unten bis zum Nabel und zur Symphyse. Da eine plötzliche Blutung angenommen wurde, sollte schleunigst ein operativer Eingriff vorgenommen werden. Bevor der Patient jedoch in den Operationssaal gebracht werden konnte, trat kaum 20 Minuten nach Eintritt der ersten Erscheinungen der Tod ein. Die Section ergab ca. 2 l frischen Blutes in der Bauchhöhle. Die rechte Niere zeigte am oberen und unteren Pol tiefe, grosse Einrisse, ebenso war das Peritoneum an der Vorderfläche der Niere in grosser Ausdehnung zerrissen. Es fand sich ausserdem noch, dass neben der angenommenen Nierenverletzung die Leber mehrere nicht sehr tiefe Einrisse, deren längster 5 cm lang war, aufwies, so dass nicht mit absoluter Sicherheit auszuschliessen ist, dass die tödtliche Blutung aus der Leber ihren Ursprung hatte. Jedoch die Vergrösserung der rechtsseitigen Dämpfung und das zerissene Peritoneum lassen mit fast ebenso grosser Wahrscheinlichkeit zu, dass der Patient sich aus seinen Nierenwunden verblutet hat, um so mehr, als durch den Urinbefund der vorhergehenden Tage eine sichere Verletzung der Niere diagnosticirt war.

Was schliesslich die Therapie anlangt, so haben wir uns in der grössten Mehrzahl der Fälle damit begnügt, die Patienten symptomatisch zu behandeln. Mit Ergotin wurde gegen die Blutung direct vorgegangen, mit Camphor, Champagner und sonstigen excitirenden Mitteln der Herzschwäche, die ab und zu auftrat, zu steuern versucht. Nur in 2 Fällen wurde operativ eingegriffen. Leider lagen

bei beiden Fällen die Verhältnisse derart ungünstig, dass auch die Operation keine Rettung mehr bringen konnte. In dem ersten Falle wurde sofort, nachdem Patient in die Anstalt gebracht wurde, wegen der schweren Allgemeinerscheinungen operirt. Es handelte sich um einen Knaben, der 2 Tage vor der Einlieferung durch einen schwer mit eisernen Röhren beladenen Wagen überfahren worden war. Nach Aussage des sofort geholten Arztes war der gleich nach geschehener Verletzung gelassene Urin bluthaltig, während der später gelassene frei von Blut war. Am Abend vor der Einlieferung constatirte der Arzt Stärkerwerden des Leibes und fand Schmerzhaftigkeit und Dämpfung links. Er nahm eine Blasenzerreissung als das Wahrscheinlichste an und schickte nun den Knaben behufs Operation in das Krankenhaus. Hier fand sich bei der Aufnahme bei dem mittelkräftigen, 5 1/2 Jahre alten Kinde eine ganz auffallende Blässe, grosse Unruhe und Theilnahmslosigkeit, kleiner flatternder Puls und beschleunigte Respiration. Die Untersuchung des Abdomens ergab, dass dasselbe überall gleichmässig leicht aufgetrieben und in geringem Grade druckempfindlich war. In den abhängigen Partieen der linken Seite zeigte sich eine Dämpfung, die nach oben nicht genau abgrenzbar war. Aus der etwas gefüllten Blase entleerte der Katheter klaren Urin, der Spuren Eiweiss enthielt. Da sich das Befinden verschlechterte und eine innere Blutung angenommen wurde — den Ursprung derselben durch längere Beobachtung festzustellen, verbot das desolate Allgemeinbefinden —, wurde sofort in leichter Chloroformnarkose die Probelaparotomie ausgeführt. Bei Eröffnung der Bauchhöhle fliesst aus derselben ca. 1/2 l Blut heraus. Die Bauchhöhle wird weiter eröffnet und es zeigt sich, dass das Peritoneum in der Gegend der linken Niere zerrissen ist und dass an dieser Stelle frisches Blut hervorquillt. Da die übrigen Bauchorgane unverletzt erscheinen, wird die Peritonealhöhle geschlossen und in der Lumbalgegend mit einem 12 cm langen Schnitt gegen die Niere vorgegangen. Dieselbe wird freigelegt und zeigt sich umgeben von Blutgerinnseln. Die eingeführte Hand fühlte, dass der obere Theil der Niere zerquetscht ist. Mit leichter Mühe wird die Niere hervorgewälzt, der Hilus mit einem Gummischlauch abgebunden, die Niere exstirpirt. Das Präparat zeigte, dass der obere Pol bis auf eine ganz schmale Brücke von der übrigen Niere abgerissen war. Es sei hier beiläufig bemerkt, dass Herr Geh.-Rath Hahn schon vor 10 Jahren genau so vorging, wie Schmieden in jüngster Zeit nach den Erfahrungen Scheedes empfiehlt, der principiell, wenn er auf Grund einer falschen oder nicht zu stellenden Diagnose bei einer Probelaparotomie eine

Niere erkrankt findet, die Bauchhöhle verschliesst und sich nicht transperitoneal, sondern mittelst eines neuen Lumbalschnittes retroperitoneal den Weg zur erkrankten oder verletzten Niere bahnt. Leider verloren wir am 11. Tage den Patienten an Ileus, nachdem kurz vor dem Tode noch eine Enterotomie gemacht war. Die Section ergab, dass keine allgemeine Peritonitis vorlag, sondern dass vielmehr der Dünndarm durch Adhäsionen abgeknickt war. Noch bei einem anderen Fall, den wir vorher bei Besprechung der Nachblutung erwähnten, wurde operativ eingegriffen. Hier handelte es sich um einen 28jährigen Mann, der auf ebener Erde ausgeglitten und auf die rechte Seite gefallen war. Er konnte sich wieder aufrichten und nach Hause gehen. Unterwegs musste er Wasser lassen, der Urin war rein blutig; seither war der Urin immer blutig und mit grossen Bröckeln untermischt. Zeitweise traten Kolikanfälle auf, die an Intensität zunahmen und den Kranken veranlassten, ca. 20 Stunden nach dem Unfall das Krankenhaus aufzusuchen. Bei dem sonst kräftigen, aber anämisch aussehenden Patienten, der Anfangs keinen so sehr schweren Eindruck machte, fand sich rechts von der Wirbelsäule eine intensive Dämpfung, die sich nach vorn bis 4 Querfinger breit an den Nabel erstreckte. Der Leib war fast gar nicht aufgetrieben und schmerzhaft, der spontan entleerte Urin war sehr stark bluthaltig. Auffallend war, dass Patient mehrfach aufstiess und erbrach. Der Puls war gut, die Respiration etwas oberflächlich und beschleunigt. In den nächsten Tagen erholte sich Patient etwas, der Leib war wenig druckempfindlich, nur das Aufstossen blieb bestehen und der Puls ging dauernd in die Höhe. Am Morgen des 4. Tages trat plötzlich grosse Unruhe auf, der Puls wurde klein, die rechtsseitige Dämpfung verbreiterte sich, Patient erbrach mehrfach heftig. Es wurde sofort zur Operation geschritten. Die Niere wurde mit einem Lumbalschnitt freigelegt und die eingehende Hand fand ein total geborstenes Organ, das in ein grosses Hämatom eingebettet war. Die Berstung war eine so vollkommene, dass die einzelnen Stücke der Niere einzeln herausgeholt werden mussten. Die Hilus wurde abgebunden, die Wunde tamponirt. Wenngleich sich das Befinden Anfangs ein wenig hob, ging Patient am 4. Tage unter den Erscheinungen einer diffusen Peritonitis zu Grunde. Die Section bestätigte die klinischen Symptome. Das Zustandekommen einer Peritonitis in einem solchen Falle ist natürlich absolut nichts Auffallendes. Wenngleich Simon's Ansicht, dass durch Austreten von Blut und Urin κατ' ἐξοχήν eine Infection eines intacten Peritoneums durch die Grawitz'sche Arbeit als widerlegt anzusehen ist, so ist

andrerseits nicht in Abrede zu stellen, dass ein durch eine schwere Blutung geschwächter Mensch einer Infection zugänglicher ist, als ein gesunder, widerstandsfähiger Organismus. Ferner waren in unserem Falle vom Unfall bis zur Operation 5 Tage vergangen, eine lange Zeit, wenn man bedenkt, dass, wie die Operation ergeben hat, mehrere völlig losgelöste, also mangelhaft oder gar nicht ernährte Gewebstrümmer sich im Organismus befanden. Schliesslich weisen die vor der Operation geschilderten Symptome darauf hin, dass schon vor der Operation eine beginnende Peritonitis bestanden haben kann.

Die schlechten Erfahrungen, die Herr Geh.-Rath Hahn mit diesen Fällen gemacht hat, veranlassten ihn, die conservative Behandlung soweit wie möglich auszudehnen und die Indication zum chirurgischen Eingriff auf ganz dringende Fälle zu beschränken. Handelt es sich um eine abundante Blutung, wie sie etwa bei Abreissung der Gefässe vorkommt, nehmen wir eine völlige Zertrümmerung des Organes an, oder giebt eine dauernde Beobachtung, wie sie im Krankenhaus durchführbar ist, Symptome dafür, dass es sich um eine langsame, aber dauernd fortschreitende Blutung, die durch kein Mittel zu sistiren ist, handelt, dann würden wir jederzeit den chirurgischen Eingriff für indicirt halten und ausführen. Immerhin beherzigen wir namentlich bei ganz frischen Verletzungen den Rath Königs, Küsters u. A., zu versuchen, die Symptome des initialen Shokes von denen einer schweren Blutung zu trennen. Mit dieser abwartenden Therapie haben wir denn auch in den letzten 10 Jahren keinen einzigen Fall von Nierenverletzung verloren, wenngleich die Patienten recht oft, namentlich im Anfang, ein schweres Krankheitsbild boten.

IV.

Aus der chirurgischen Abtheilung des städt. Krankenhauses Stettin.

Zur Casuistik seltener Hodenerkrankungen.

Von

Stabsarzt Dr. **Derlin**,
commandirt zur Abtheilung.

Nach einem Vortrag, gehalten im wissenschaftlichen Verein Stettiner Aerzte. Februar 1902.

Im Januar dieses Jahres kamen kurz hinter einander zwei Fälle von Hodenerkrankungen vor, die ausser des seltenen Vorkommens an und für sich noch durch ihr pathologisches und anatomisches Verhalten Interesse verdienen. In dem ersten Fall handelte es sich um hämorrhagischen Infarct eines Hodens in Folge von Torsion des Samenstranges, in dem andern um sarkomatöse Entartung eines Bauchhodens, welcher auf der rechten Articulatio sacroiliaca verblieben war.

Fall I. Die Anamnese des 64jährigen Mannes ist kurz folgende: Während schon seit 20 Jahren eine linksseitige Hodengeschwulst bestanden haben soll, traten in den letzten Jahren auch Beschwerden im rechten Testikel auf. Dieselben machten sich anfallsweise bemerkbar nach Heben schwererer Lasten; es erfolgte unter Schmerzen, Uebelkeit eine mehr oder weniger starke Schwellung der rechten Scrotalhälfte, die bei Bettruhe und kalten Umschlägen wieder verschwand. Am 10. Januar d. J., nachdem er einen schweren Sack Kohlen von der Erde auf seine Schulter geschwungen hatte, nahm die plötzlich aufgetretene rechtsseitige Hodenschwellung jedoch nicht wieder ab, sondern stetig zu. Dieser Umstand, Uebelkeit sowie sonstige Störungen des Allgemeinbefindens, veranlassten ihn, am 19. Januar das Krankenhaus aufzusuchen.

Lues und gonorrhoische Infection sind nicht nachweisbar. Ein verspäteter Descensus testiculi hat angeblich nicht stattgefunden.

Befund bei der Aufnahme: Die Temperatur beträgt 38,2°; Stuhlgang und Flatus vorhanden. Die linke Hälfte des Scrotums ist von einer transparenten Geschwulst eingenommen, die sich bis an den hinteren Leistenring zurückdrängen lässt, der Hode ist abzutasten, schmerzlos zu palpiren. Rechts befindet sich ein faustgrosser, leicht druckempfindlicher Tumor, welcher geringe Wellenbewegung darbietet. Der Hode ist nicht abgrenzbar, die Durchleuchtung gelingt nicht, die Haut ist etwas geröthet. Er-

brechen ist weder draussen noch hier beobachtet. Es wird eine eitrige Periorchitis oder eine Neubildung vermuthet.

Operation (Dr. Lichtenauer): Mit einem Hautschnitt, ähnlich dem bei einer Leistenhernie, gelangt man auf die Scheidenhäute; Tunica vaginalis communis und besonders propria stark verdickt, bei ihrer Eröffnung fliesst blutig gefärbte Flüssigkeit aus. Da der Hode blauschwarz aussah, wurde die Castration ausgeführt, die Wunde unter Einlegung eines Drains vernäht. Prima intentio innerhalb 10 Tagen. Die genaue Besichtigung des Präparates ergab nun, dass das vergrösserte und abgeplattete Organ gangränös war in Folge Torsion des Samenstrangs, welcher, Vasa spermatica und Vas deferens in sich vereinigend, mittelst kurzen dünnen Stieles den Hoden mitten an die innenseitliche Fläche der Tunic. vagin. inserirte. Der Stiel war einmal um sich selbst spiralig gedreht, so dass die Blutzufuhr vollständig abgeschnitten war. Hode, Nebenhode und Samenstrang lagen innerhalb des früheren Bauchfellüberzuges, frei beweglich ohne die flächenhafte Anheftung an das Cavum vaginale. Beim Durchschneiden fanden sich in der Epididymis mehrere Cysten vor, die wohl die Volumenzunahme des Organs bewirkt hatten. Die Structur des Hodens war normal, abgesehen von allen Anzeichen der hämorrhagischen Infarcirung.

Unter den 18 Fällen von Samenstrangstorsionen[1]), die mir aus der Literatur bekannt geworden sind, betraf die Mehrzahl mangelhaft herabgestiegene Hoden, meist Leistenhoden, zum Theil solche, wo nachweisbar verspäteter Descensus vorlag. Unser Fall gehört zu zu den drei von Sasse[2]), Enderlen[3]), Nash[4]) beobachteten, wo nicht nachzuweisen ist, dass gestielte Hoden ursprünglich Leistenhoden gewesen sind. Patient behauptet auch, von Jugend auf beide Testikel im Scrotum gefühlt zu haben. Allerdings fehlt die knappe Fixation durch ein kurzes Mesorchium auch hier, jene anatomische Eigenthümlichkeit, die man öfters bei Kryptorchismus beobachtet hat und zuerst Nicoladoni[5]) zu der Schlussfolgerung veranlasste, dass gestielte Hoden ursprünglich als kryptorchische zu betrachten sein. Wenn nun die anatomischen Vorbedingungen, die für das Krankheitsbild der Torsion eine conditio sine qua non bilden, fehlerhafte Befestigung des Hodens und Samenstrangs sowie ein weites Cavum vaginale in allen Fällen erwähnt werden, sind doch die Mittheilungen über begünstigende und direct veranlassende Momente vielfach spärlich. Begünstigt

1) Lauenstein, Sammlung klinischer Vorträge, neue Folge. Chirurgie 26. 92.

2) Sasse, Beitrag zur Frage der Torsion des Samenstrangs. Archiv für klin. Chirurgie. Bd. 59.

3) Enderlen, Klinische und experimentelle Studien zur Frage der Torsion des Hodens. Deutsche Zeitschrift für Chirurgie. Bd. 43.

4) St. Bartholomoos Hosp. rep. Vol. 29.

5) Nicoladoni, Die Torsion des Samenstrangs, eine eigenartige Complication des Kryptorchismus. Langenbeck's Archiv. Bd. 31.

hat in unserem Falle wohl sicher das Zustandekommen der Torsion — ich erinnere hier an den analogen Fall von Sasse — die ziemlich grosse linksseitige Hydrocele. Patient wollte einen schweren Sack Kohlen auf die Schulter heben; er musste dazu in die Kniebeuge gehen, wobei das vergrösserte Scrotum tief herab zwischen die Oberschenkel gerieth. Nun wurden beim Anheben die Beine kraftvoll gestreckt, der Hodensack klemmte sich. Von beiden Testikeln wich der leicht bewegliche, gestielte und auch kleinere dem anderen, welcher in Folge des Wasserbruchs vergrössert und unverschieblich war, aus; es kam zur Torsion. — Eine geringfügige Torsion kann nun zurückgehen, Lexer[1]) und Lauenstein (l. c.) haben an den von ihnen beschriebenen Präparaten alte Blutreste und Gerinnungsproducte am oberen Pole in unmittelbarer Nähe des Stieles als Merkmale ehemaliger wieder zurückgegangener Drehungen gedeutet. Als solche sind auch wohl die von unserem Kranken angegebenen früheren Anfälle von plötzlicher Hodenschwellung nach Heben von Lasten aufzufassen. Die abgeplattete Form des Nebenhodens hat vielleicht diesmal das Bestehenbleiben der Torsion mitverschuldet, nachdem die Drehung des Stiels einmal um sich selbst vollendet war; es leuchtet ohne Weiteres ein, dass ein runder Tumor sich ebenso gut rückwärts wie vorwärts dreht, während der abgeplattete, wenn er zur Drehung vielleicht grösserer Krafteinwirkung bedarf, einmal gedreht schwer spontan diese Stellung wechselt. Die platte Form ist eine Folge der cystösen Entartung des Nebenhodens, wie wir eine solche auch in den Fällen Lexer, Sasse, Nicoladoni erwähnt finden. Diese Cysten sind Retentionscysten, entstanden durch die Abknickungen und unvollkommenen Drehungen bei vorübergegangenen Torsionen, welche den Abfluss des Drüsensecretes behinderten. In allen diesen 4 Fällen von Cystenbildung in der Epididymis handelte es sich um Patienten, welche nahe dem 50. Lebensjahr oder über demselben standen; die übrigen, mit Ausnahme des Fall Enderlen, der einen 49jährigen Mann mit carcinomatösen Hoden und Nebenhoden betraf und deshalb nicht hierfür ins Gewicht fällt, waren jüngere Leute zwischen dem 4. bis 20. Jahr, wo die Secretion des drüsigen Organs theils noch wenig, theils gar nicht entwickelt war, so dass das Fehlen von Cysten hier erklärlich ist.

Die allgemeinen Symptome, welche durch die Samenstrangstorsion hervorgerufen werden, sind in der Hauptsache die des Shocks, Störungen des Allgemeinbefindens bei kleinem Pulse, Uebelkeit, die zu

1) Lexer, Ein Fall von Torsion des Hodens mit Missbildung des Hodens. Langenbeck's Archiv für klin. Chirurgie. Bd. 48.

Erbrechen führen kann. Es sistiren dabei Flatus und Stuhlgang für 1—2 Tage. Die Shockerscheinungen halten nach den bisherigen Erfahrungen nur höchstens 2 Tage an, um einem relativen guten Allgemeinbefinden Platz zu machen. Je später ein Fall in ärztliche Behandlung kommt — bei uns 9 Tage nach stattgehabter Torsion —, je schwerer wird die Diagnose; sie kann überhaupt nur noch vermuthungsweise gestellt werden. Die localen Erscheinungen sind beim gedrehten Leistenhoden andere wie beim Scrotalhoden; bei ersteren besteht grosse Aehnlichkeit mit einer Hernie, welche in der That in mehreren Fällen angenommen wurde und auch zuweilen complicirend gewesen ist. Differentialdiagnostisch kommt weiter in Betracht ein Abscess der Leistengegend, ausgehend von einem eingeklemmten und perforirten Proc. vermiformis (Lauenstein, Helferich [1]). Bei der Torsion des herabgestiegenen Hodens besteht die grösste Aehnlichkeit mit einer Hämatocele traumatischen Ursprungs, einer Periorchitis.

Für die Behandlung kam fast in allen Fällen die Castration zur Ausführung, nur Nash ist es gelungen, einen Fall, der einige Stunden nach der Torsion zu ihm kam und richtig erkannt wurde, erfolgreich unblutig zu redressiren. Meistens wird man nicht so glücklich sein, da nach den Untersuchungen Enderlens eine Unterbrechung der Blutcirculation von 22 Stunden genügt, um den Hoden der Gangrän verfallen zu lassen. Der Versuch, den brandigen Testikel bei der Operation zurückzulassen, ist zweimal gemacht. Im Fall Meyer [2]), 42 Stunden nach der Torsion, trat Atrophie ein, im Fall Gervais-Mikulicz [3]) stiess sich der gangränose Hode zum Theil ab.

Im Falle II handelt es sich um einen maligne entarteten Bauchhoden, und zwar einen rechtsseitigen, wie ja in allen bisherigen Zusammenstellungen von Retentio testis eine etwas grössere Häufigkeit rechts notirt [4]) ist. Er ist von einem 37jährigen Manne gewonnen, der Vater von vier gesunden Kindern ist und bis vor 1 1/2 Jahren stets gesund gewesen sein will. Seitdem ist er angeblich unter vorwiegend gastrischen Beschwerden, auch Abmagerung erkrankt. Bei der ersten Untersuchung wurde ein Tumor per anum zwischen Rectum und Prostata sehr beweglich gefunden, bei der Operation (Dr. Lichtenauer), die wegen Thrombose am

1) Cahen, Infarct des Leistenshodens durch Torsion des Samenstrangs. (Aus der chirurgischen Klinik zu Greifswald.) Deutsche Zeitschrift f. Chirurgie. Bd. 30. 1890.

2) von Meyer, Ein Fall von Torsion des Samenstrangs mit Erhaltung des zurückgedrehten Hodens. (Aus der Heidelberger chirurg. Klinik.) Deutsche med. Wochenschrift. 1891. Nr. 25.

3) Gervais-Mikulicz, Ein Fall von Torsion des Samenstrangs. Inaug.-Diss. Breslau 1891.

4) Kocher, Die Krankheiten der männlichen Geschlechtsorgane.

rechten Bein erst 4 Wochen später vorgenommen wurde, lag derselbe — der gänseeigrosse rechte Hoden — auf der rechten Articulatio sacroiliaca. Das Mesorchium war nicht sehr lang, aber ausserordentlich beweglich, wodurch wohl das Herabfallen von der Synchondrosis in das kleine Becken erklärt ist.

Diese grosse Beweglichkeit ist nicht die Regel; der Bauchhode zeigt nicht die grosse Mobilität des Leistentestikels. Einen gewissen Spielraum gewährt ihm wohl das Mesorchium, allein immerhin bleibt er der hinteren Bauchwand angeheftet, meistens in der Fossa iliaca interna in der Nähe des hinteren Leistenringes; nur in 3 Beobachtungen[1]) lag er oberhalb der Linea inominata auf der Articulatio sacro iliaca, seiner ursprünglichen Stelle. Dahin gehört also auch unser Fall. — Die Thatsache nun, dass die nicht normal herabgestiegenen Testikel eine grosse Neigung zur bösartigen Entartung zeigen, finden wir auch in diesem Falle bestätigt, wenngleich es unter den retinirten Hoden die des Leistencanals vorwiegend sind, welche maligne degeneriren, wohl weil sie nicht so geschützt vor äusseren Gewalteinwirkungen liegen, wie die Bauchhoden. Auch der Atrophie verfällt der Testikel bei der Retentio abdominalis viel weniger, wie bei der inguinalen[2]). Hauptsächlich ist es die krebsige Degeneration, welcher das Organ bei Kryptorchismus verfällt. Nächst dem Krebs ist es das Sarkom, welches in dem verlagerten Hoden einen günstigen Entwicklungsboden findet[3]).

In unserem Falle lag ein Rundzellensarkom vor.

Die Prognose der bösartigen Hodengeschwülste wird von allen Autoren sehr ungünstig gestellt; Kocher behauptet in seiner Monographie der Krankheiten der männlichen Geschlechtsorgane, dass eine recidivfreie Heilung von Krebs überhaupt noch nicht beobachtet sei.

1) Kocher, Deutsche Zeitschrift für Chirurgie. Bd. 50b.

2) Vergl. auch Ziebert, Ueber Kryptorchismus und dessen Behandlung. Bruns' Beiträge zur klin. Chirurgie. Bd. 21.

3) Bramann, Berliner klin. Wochenschrift 1887. Schmidt's Jahrbücher. Bd. 29 u. 140. v. Kahlden, Münchener med. Wochenschrift 1887.

V.

Aus der chirurgischen Abtheilung der Magdeburger Krankenanstalt Sudenburg. (Oberarzt: Dr. Habs.)

Ueber „Nachempfindungen nach Amputationen".

Von

Dr. **Hilger** und Dr. **van der Briele**, Magdeburg.

Billroth sagt in seiner „Allgem. chirurg. Pathologie und Therapie" (1885, S. 946): „Im Ganzen wenden die Chirurgen dem späteren Geschicke der Amputirten und der Prothese noch viel zu wenig Aufmerksamkeit zu .... Manche (Amputirte) leiden .... sehr unter der zuweilen Jahre lang andauernden Empfindung, das kranke Bein noch intact zu haben; sie geben z. B. nach Amputationen des Oberschenkels mit Bestimmtheit an: „jetzt sticht es in der kleinen Zehe, jetzt reisst es in der grossen, jetzt liegt der Fuss schlecht u. s. w." [1]) — Während die erstere Behauptung des einleitenden Satzes, „dass der Prothese zu wenig Aufmerksamkeit zugewendet werde", jetzt kaum noch als zutreffend bezeichnet werden kann, scheint uns noch heute die Behauptung zu Recht zu bestehen, dass die Nachempfindungen nach Amputationen, wie man die oben geschilderten Erscheinungen wohl am Besten bezeichnet, nicht diejenige Beachtung erfahren haben und erfahren, welche diese vom klinischen und vom theoretischen Gesichtspunkte so interessanten Phänomene verdienen. Man scheint sich vielfach noch damit zu begnügen, diese Nachempfindungen auf Reize zurückzuführen, welche von den abgeschnittenen Nervenstümpfen ausgehen und nach dem Gesetz der specifischen Sinnesenergie in die Peripherie verlegt werden. Wir wissen uns Eins mit den Anschau-

1) Oppenheim (Lehrbuch der Nervenkrankheiten S. 816) theilt folgenden Fall mit: Ein Patient wurde von der Empfindung gequält, dass sich seine amputirte Hand krampfhaft zur Faust schlösse. Er hatte „die chirurgischen Autoritäten der verschiedensten Länder" consultirt und sich vielfachen Operationen unterzogen, um von seinem Leiden befreit zu werden — doch war alles vergebens.

ungen der modernen Psychologie und deren Vertretern[1]), wenn wir von vornherein der Auffassung Raum geben, dass für das Zustandekommen der Empfindung einer amputirten Extremität das Erinnerungsbild von Bedeutung ist, welches die Extremität resp. deren in vivo auf das Gehirn ausgeübten Reize, hinterlassen haben. Es schien eine Untersuchung von Interesse darüber, ob sich für diese Auffassung Beweise beibringen lassen. In der That haben uns unsere Beobachtungen einen solchen Beweis nicht nur für die Mitwirkung eines Erinnerungsbildes geliefert, sondern auch dafür, dass ein solches Erinnerungsbild unter Umständen isolirt, ohne directe Auslösung durch einen peripheren Reiz zum Bewusstsein kommen kann, d. h. als Nachempfindung „percipirt“ wird. Wir sehen diesen letzteren Beweis dadurch erbracht, dass die betreffenden Individuen die Angabe machen, die amputirte Extremität (bezw. den Theil einer solchen) so zu empfinden, wie eine völlig gesunde, normale Extremität.

Es sei uns gestattet, unseren Ausführungen über diesen Punkt einige Protokolle vorauszuschicken.

Arbeiter Carl Sprotte, Magdeburg-Buckau, 19 Jahre alt.
Geringe erbliche neuropathische Belastung.
Protokoll vom 3. October 1901.

Am 18. April 1901. Pirogoff des linken Fusses, der am 22. März 1901 durch Ueberfahren schwer verletzt war. Die Operationswunde ist geheilt bis auf eine Stelle über der Tibia, die langsam zugranulirte.

Patient giebt an, am Unterschenkel oft Jucken zu verspüren. (Dieses Jucken wird ärztlicherseits auf die Einwirkung des Verbandes zurückgeführt, eine Dermatose besteht nicht.) Wenn Patient das Jucken verspürt, fährt er oft am Unterschenkel herunter und will am „Fusse“ weiter kratzen. Dabei greift er dann ins Leere.

Patient giebt an, nach der Operation 3 Tage lang Schmerzen gehabt zu haben. Jetzt hat er ausser dem erwähnten Jucken keine besonderen Sensationen an dem fehlenden Fusse. Wenn er ruhig liegt, kann

1) Oppenheim (l. c.) führt die obigen Erscheinungen auf „centrale Vorgänge zurück, denen ein materielles Substrat nicht zu Grunde liegt“. Im Uebrigen können wir aus der bezüglichen Literatur keine Erörterung unseres speciellen Gegenstandes citiren. Principielles bei Wundt (s. u.). Verwandtes bei A. Moll „Untersuchungen über die Libido sexualis. 1898. I. Bd. 1. Theil. S. 83 (Persistenz von Erinnerungsbildern, die das Gefühl der Friction vortäuschen können, nach Castration). E. F. W. Pflüger, „Die teleologische Mechanik der lebendigen Natur“. 1877. S. 49, spricht hierbei von „Lebhaftigkeit der Phantasie, starkem Gedächtniss“, stellt aber in Frage, ob die betreffenden Castrationen wirklich radicale Operationen gewesen seien. — Goldscheider, „Ueber den Schmerz“. 1894. S. 56, wählt den Ausdruck „Psychischer oder besser ideeller (diagener) Schmerz“ für das hallucinatorische Fortbestehen ursprünglich organisch bedingter Schmerzen. Ueber letzteren Begriff und anderes Principielles s. O. Vogt, Zeitschrift f. Hypnotismus. Bd. 9. Heft 6. S. 363.

er mit seinem fehlenden „Fusse“ spielen und hat dabei genau dieselbe Empfindung, wie wenn er mit einem gesunden Fusse spiele. Er bewegt nach Belieben die „Zehen“ und fühlt, wie sie sich auf seinen Willen bewegen, z. B. sich gegen einander verschieben.

Gewesener Weichensteller Röhrecke, etwa 50 Jahre alt. Keine erbliche neuropathische Belastung. Patient immer gesund gewesen.

Protokoll vom 21. December 1901.

Am 15. August 1877 wurde der linke Unterschenkel amputirt (in der Höhe der Tuberositas tibiae), nachdem am 10. August 1877 der linke Fuss von einer Locomotive beim Rangiren überfahren war.

Röhrecke giebt an, noch nie die Empfindung gehabt zu haben, dass der Fuss fehle — es besteht immerwährend die Empfindung, dass der Fuss vorhanden ist, „ohne unangenehm zu sein“. Das ist als wenn der Fuss ganz gesund ist. R. ist gelegentlich z. B. beim Verlassen des Bettes tüchtig hingefallen. Er lag angekleidet auf dem Bette, es klingelte, er wollte rasch die Thür öffnen, er fiel hin und verletzte sich.

So wie er hier sitzt, fühlt er seinen fehlenden Fuss wie einen gesunden Fuss, er kann die Zehen in Gedanken bewegen, fühlt, wie sie sich bewegen, aneinanderliegen — fühlt den fehlenden Fuss wie den gesunden Fuss, nur der fehlende Fuss fühlt sich molliger an, wie der in den Stiefel eingekleidete rechte Fuss.

Aus diesen beiden Protokollen geht klar hervor, dass es „Nachempfindungen“ nach Amputationen giebt, welche keineswegs Reizerscheinungen Seitens der durchschnittenen Nervenstümpfe, sondern ausschliesslich dem Bewusstwerden des Erinnerungsbildes ihre Entstehung verdanken.

Es schien uns hier die Frage von Interesse, wie beim Gesunden bei intacter Extremität sich z. B. die mechanische Reizung eines normalen intacten Nervenstammes dem Bewusstsein darstellt. Wir fanden, dass bei sehr allmählich sich einschleichendem Trauma des Ulnaris (Kissendruck auf den flectirten Ellbogen) es möglich ist, das bekannte Kriebeln in dem ulnaren Theil der Hand zu erzielen, ohne an der gezerrten Stelle im Stamme des Ulnaris eine locale Empfindung zu erhalten. Es ist also möglich, dass eine Reizung des Nervenstammes nicht in loco empfunden wird, sondern nur als Projection zum Bewusstsein kommt. — Dass aber nun dieser gereizte Nervenstamm oder in unserem Thema Nervenstumpf keine Parästhesie zur Empfindung bringt, sondern lediglich das Bild der gesunden amputirten Extremität erweckt, wie es sich in cerebro aus so äusserst complicirten Reizen der peripheren Endorgane bildet und gebildet hat, diese Annahme erscheint uns ganz und gar paradox.

Das folgende Protokoll ist für die Beurtheilung dieses Punktes

und der ganzen Frage der Nachempfindungen nach Amputationen besonders charakteristisch:

Eisenbahnarbeiter Christian Becher aus Magdeburg-B., zur Zeit 33 Jahre alt, neuropathisch in keiner Weise belastet, war immer sehr gesund, erinnert sich keiner überstandener Krankheiten.

Protokoll vom 5. November 1901.

Er wird operirt am 26. September 1901, und zwar wurde ihm das ankylotische Mittelglied des rechten Mittelfingers exarticulirt, weil die nach einer früheren Verletzung entstandene Ankylose ihn sehr bei der Arbeit behinderte. Patient hatte in den ersten 3 Tagen nach der Operation Schmerzen an dem operirten Finger, welche er als Brennen im Stumpfende schildert. Nach Verlauf dieser 3 Tage war es, als wenn das weggenommene Glied noch am Finger war, er glaubte, „das Glied sei noch dran", es war aber, als wenn er das Glied im Gelenk bewegen könne, „als wenn durch Wegnahme eines Knorpels die Beweglichkeit wieder hergestellt sei". Am 8. Tage beim ersten Verbandwechsel wurde abgespült, und er sah, dass das Mittelglied fehle. Von da ab verschwand die Empfindung, das Mittelglied noch zu haben, Patient meint, es sei nur der Glaube gewesen, der die täuschende Empfindung hervorgerufen habe. Diese täuschende Empfindung ist nie wiedergekommen. Dagegen haben sich immer noch Schmerzen in dem Stumpfende gezeigt (Stechen resp. Reissen).

Bei mechanischer Reizung des Ulnaris, ferner bei farad. Reizung des Ulnaris, Medianus und Radialis fühlt er Ausstrahlung bezw. „krampfartiges Gefühl" bis in die Finger, aber nicht weiter wie bis zum Ende des Stumpfes (nicht in das fehlende Stück hinein).

Wir sehen hier in Fall Becher, dass die Nachempfindung plötzlich beim Anblick des operirten Fingers auf Nimmerwiederkehr verschwindet. — Auch Reizung der Nervenstämme ist nicht im Stande, die Nachempfindung wieder hervorzurufen. Doch eine sehr deutliche Illustration zu der Frage von der Bedeutung des peripheren Reizes für die Entstehung der Nachempfindung. Wie sollte ein peripherer Nerv, resp. Nervenstumpf, der vorher eine Nachempfindung hervorgerufen hat, jetzt nach der einfachen Abnahme des ersten Verbandes diese Fähigkeit plötzlich eingebüsst haben?

Wir unterscheiden zwei Arten der „Nachempfindungen" nach Amputationen:

1. Der Patient hat auch bei voller Aufmerksamkeit auf seinen Zustand die Empfindung, die fehlende Extremität noch zu besitzen.

2. Patient hat diese Empfindung bei der Aufmerksamkeit nicht mehr, dagegen kommt es ihm vor, dass er im Eifer oder in einer Verlegenheit nicht daran denkt, dass ihm etwas fehlt und er beim Gehen hinstürzt, beim Greifen ins Leere greift u. s. w.

Eine dritte Art scheint uns eine Unterart von 2 zu sein, nämlich dass Patient keine Rechenschaft geben kann, ob er den amputirten Theil (z. B. an der Zehe) vermisst oder nicht. Patient giebt an, nach der Amputation keine besondere Empfindung zu haben, weder dass das Zehenstück fehlt, noch dass es da ist.[1])

Die beiden Hauptarten der Nachempfindung können gemeinsam bei demselben Amputirten vorkommen, es kann aber auch die zweite Art lediglich allein zur Beobachtung kommen.

Wenn wir nun nicht anerkennen können, dass die Reizung der peripheren Nervenstümpfe eine Conditio sine qua non für das Auftreten von Nachempfindungen nach Amputationen sei, so liegt es uns ferne zu behaupten, dass ein Reiz des Nerven ohne Bedeutung für die Erweckung des Erinnerungsbildes und der Nachempfindung überhaupt sei. — Hierauf bezieht sich aus dem ferneren Protokoll über den Fall Karl Sprotte folgende Notiz:

„Bei faradischer Reizung des linken Peroneus und Tibialis am Knie hat er genau dieselbe Empfindung in dem fehlenden linken Fusse, wie bei Reizung des rechten Peroneus und Tibialis in dem vorhandenen Fusse der rechten Seite, und zwar Kriebeln und Bewegungsgefühl." (Das „Bewegungsgefühl" schildert er bei Reizung des Tibialis, es sei, als wenn sich der Fuss nach unten biege [plantarflectire] und Schutz suche.)

Aehnlich wie die faradische wirkt die mechanische Reizung der Nervenstümpfe. Als besondere Art von Reiz wird von sehr vielen Amputirten der Witterungswechsel angegeben.

Fassen wir unsere bei unseren Beobachtungen gewonnenen Resultate zusammen, so deuten wir die „Nachempfindungen nach Amputationen" als die Wirkung von psychischen Erinnerungsbildern. Wir haben diese Erinnerungsbilder noch in keinem Falle vermisst, welcher sofort nach der Operation zur Beobachtung kam. Diese Erinnerungsbilder können durch Reizung der pheripheren Nerven wiedererweckt werden, sie zeigen aber auch einen durchaus selbständigen Charakter, insofern, als die Psyche, auch ohne dass eine solche Reizung der peripheren Nerven stattfände, mit ihnen rechnet. Findet eine Reizung der peripheren Nerven statt, so zeigt sich jenes Phänomen, welches Wundt mit dem Namen Assimilationsprocess[2]) benannt hat, d. h. es tritt zu der Empfindung des peripheren Reizes noch die „Empfindung" des Erinnerungsbildes hinzu. Wir haben dann, bei dem grossen Antheil, den das Erinnerungsbild an der Zusammensetzung der „Empfindung" nimmt, die Erscheinung, als wenn der periphere Reiz quasi in das Erinnerungsbild eingezeichnet wäre. So bei Karl Sprotte,

1) Vergl. hierzu E. F. W. Pflüger l. c. S. 59.

2) S. u. A.: Vorlesungen über die Menschen- und Thierseelen. 2. Aufl. S. 310.

wo die Reizung des motorischen Nerven und die thatsächliche Bewegung der Muskelstümpfe zusammen mit dem Erinnerungsbild des fehlenden Fusses die Empfindung hervorruft, dass der „Fuss" sich plantarflectire — so bei Becher, wo das Fehlen der Empfindung des gewohnten Widerstandes zusammen mit der Empfindung des früher vorhandenen, aber jetzt thatsächlich nur im Erinnerungsbild noch lebenden Fingergliedes die Täuschung hervorruft, dass das ankylotische Fingergelenk durch die Operation beweglich geworden sei. — Besonders auffällig erscheint die schon von Billroth erwähnte Beobachtung, dass auch ohne Bewegungen der direct betheiligten Muskelgruppen, nämlich auch bei Oberschenkelamputirten, die Hallucination gefunden werden konnte, als ob Patient „die Zehen bewegen könne" (Patient Wilh. Koch). Hier täuschte also das Erinnerungsbild entweder ganz selbständig eine Bewegung in dem amputirten Theile vor, oder — um auch diese Möglichkeit anzuführen — vielleicht nur unter Mitwirkung ganz nebensächlicher Muskelbewegungen (der Oberschenkelmusculatur).

Wie lange sich dieses Erinnerungsbild in der Psyche wirksam erhält, scheint von mehreren Umständen abzuhängen. Zunächst von der Grösse des amputirten Theiles. Eine so kurze Dauer und so plötzliches Verschwinden des Erinnerungsbildes, wie wir es bei dem Fingeramputirten Becher beobachteten, scheint bei Amputationen ganzer Extremitäten nach unseren Beobachtungen kaum zu erwarten sein. — Dann scheint die Beschaffenheit des Stumpfes von wesentlichem Einfluss zu sein. Wir fanden bei dem angeführten Fall Röhrecke, wo die Nachempfindungen und Beschwerden noch 25 Jahre nach der Amputation fortbestehen, an dem Stumpfende: „Verwachsung der Knochenflächen mit der Haut — dadurch narbige Höcker". Hier hatte, wie wir Aehnliches auch in einem ferneren Falle (Fall Westram, Prot. vom 15. October 1901) von mangelhafter Stumpfbedeckung fanden, nach unserer Ansicht der vom Stumpf ausgehende fortgesetzte Reiz die Wachhaltung des Erinnerungsbildes bewirkt, welches nun — bei Röhrecke — seinerseits auch selbständig auftreten konnte. — Wir halten die Frage, wie lange das Erinnerungsbild erweckbar bleibt und welche Umstände dabei von Einfluss sind, noch für der Untersuchung bedürftig, und gedenken wir diese Untersuchungen für neurologische und psychologische Zwecke fortzusetzen.

Diese Untersuchungen werden sich auch auf die Metamorphosen zu erstrecken haben, welche das Erinnerungsbild im Laufe der Zeit durchmacht. — Ein nach Pirogoff Amputirter (Patient Koch, Prot. vom 18. December 1901) gab an, dass er gleich nach der Amputation

(am 28. December 1898 amputirt), die Emfindung gehabt habe, es sei im Hacken ein Keil „mit der Oeffnung nach unten“ herausgeschnitten und er habe im Uebrigen seinen „Fuss“ in normaler Länge gefühlt. Jetzt — also nach Verlauf von 3 Jahren — ist es ihm, als wenn die „Zehen“ an seinen Pirogoffstumpf direct angeklebt seien.

Besonders aber scheint es uns von theoretischem und practischem Interesse, dass accidentelle Empfindungen, welche vor der Amputation eine Zeit lang an der amputirten Extremität percipirt worden sind, nach der Amputation weiter empfunden werden. In das Protokoll über einen wegen Diabetesgangrän in der Mitte des Unterschenkels amputirten gebildeten Kaufmann konnten wir Folgendes aufnehmen:

„Er hatte an der kleinen Zehe einen Nagel, welcher spitz war und welcher ihn daher häufig belästigte. Auch jetzt nach der Amputation hat er die Empfindung, als ob er noch den Nagel hätte und als ob ihm derselbe dieselben Schmerzen macht wie vorher.“

Ein Patient (Westram, Protokoll vom 15. October 1901) war am 23. October 1874 nach Eisenbahnunfall im oberen Drittel des rechten Unterschenkels amputirt. Wegen mangelhafter Stumpfbildung und dadurch bedingter quälender Schmerzen wurde er am 20. November 1901 reamputirt. Er gab nach dieser zweiten Operation Folgendes an: Als er aus der Narkose erwachte, hatte er das Gefühl, als wenn nichts verändert wäre, nach seinem Ausdruck: „als wenn dasselbe noch ebent war.“ Es bestanden noch dieselben Schmerzen, die vorher bestanden hatten, und dieselben waren genau so lästig und empfindlich. Er fragte seinen Bettnachbar, was er davon zu halten habe; dieser bedeutete ihn, dass er entschieden den Eindruck habe, dass bei dem Patienten während seines Aufenthaltes im Operationssaal doch etwas von den Aerzten gemacht sein müsse.

Ebenso hatte ein Patient (Arbeiter Franz, Protokoll vom 5. December 1898), dem wegen unerträglicher Schmerzen sein tuberculöses Kniegelenk durch Amputation entfernt war, noch $^3/_4$ Jahre lang diese Schmerzen (im „Knie“ und in der „Fusssohle“) noch genau ebenso wie vor der Amputation.

Es würde von Interesse sein, zu erfahren, unter welchen Umständen die accidentellen Theile in dem Erinnerungsbilde ein längeres oder kürzeres Dasein haben, ob sie vor dem Erlöschen desselben verschwinden, oder erst mit diesem selbst.

Wir berühren hier die Frage von der traumatischen Neurose. Unsere Beobachtungen zeigen deutlich, dass die Patienten sogar trotz der eigenen sinnlichen Wahrnehmung, dass die früher körperlich bedingten Schmerzen und Empfindungen keinen körperlichen Grund mehr haben können, doch noch eine Zeit lang dieser Täuschung unterliegen. Die Patienten wissen, es ist Täuschung, aber sie können sich nicht davon freimachen. Ihnen selbst erscheint dies oft befremdlich. So äusserte der oben erwähnte Kaufmann: „er käme sich vor, wie

Telegraphie ohne Draht“. Patient Röhrecke äusserte: „er wundert sich über die Empfindungen, er meint oft, das wäre ein Ansatz von Verrücktheit, er hat geglaubt, das wäre eine Einbildung, aber das kann es doch nicht sein, da es schon 24 Jahre so ist“. Patient sieht es als Zeichen seines Vertrauens an, dass er dem Arzte über seine Nachempfindungen rückhaltlos Auskunft giebt, während er Laien gegenüber Stillschweigen beobachtet. Das, was man im gewöhnlichen Leben als „Einbildung“ bezeichnen würde, erscheint in diesen Fällen klar und deutlich als die unter Mitwirkung eines cerebralen Erinnerungsbildes oder durch alleinige Wirkung dieses Erinnerungsbildes entstandene Täuschung, der der Patient unter Umständen wehrlos gegenübersteht.

Anders verhält sich dieser Punkt bei dem Patienten Becher, bei dem die Wahrnehmung des wirklichen Thatbestandes das Erinnerungsbild vernichtete resp. unwirksam machte. Hier war also die Psyche im Stande, durch eine starke Gegenwirkung die Täuschung zu zerstören. Wir berühren hier das Gebiet der Psychotherapie, der es in vielen Fällen gelingen wird, durch solche möglichst starke planvolle Benutzung der Geisteskräfte des Patienten die Psyche zur Norm zurückzubringen.

Auch für die Beurtheilung der Irradiation (s. die Ausstrahlung des Juckens im Falle Sprotte) geben diese Beobachtungen treffliche Illustrationen.

Zum Schlusse sei es uns vergönnt, Herrn Oberarzt Dr. Habs, dessen chirurgischer Abtheilung der Krankenanstalt Magdeburg-Sudenburg wir eine grosse Zahl unserer Fälle entnehmen durften, für sein uns entgegengebrachtes förderndes Interesse unsern herzlichen Dank zu sagen.

VI.

Kleinere Mittheilung.

Aus dem Garnisonlazarath Brandenburg.

Ein Fall von operativ geheilter Peritonitis nach Durchbruch eines Duodenalgeschwürs.

Von

Stabsarzt Dr. **Blecher.**

Pagenstecher[1]) hat kürzlich erst in einer ausführlichen, der Chirurgie der Duodenalgeschwüre gewidmeten Arbeit auch die bisher bekannten operativ behandelten Fälle von Peritonitis nach perforirtem Duodenalgeschwür zusammengestellt; immerhin berechtigt die Seltenheit der Heilung — einschliesslich des von König[2]) in seinem Lehrbuch erwähnten sind nur 5 Fälle geheilt —, ferner einige Besonderheiten im klinischen Bilde unseres Falles wohl zu einer casuistischen Veröffentlichung.

31jähriger Arbeiter aus gesunder Familie, ist früher nie krank, im Besonderen nie magenkrank gewesen. In den letzten Tagen seiner 14tägigen Landwehrübung stellte sich Stuhlverhaltung ein; letzter Stuhlgang am 1. Juni, seitdem auch keine Winde mehr. Am 3. Juni zuerst einige Male Erbrechen von grünlicher, bitterer Flüssigkeit; am 4. soll das Erbrechen übelriechend gewesen sein, zugleich traten an diesem Tage anfallsweise heftige Schmerzen im Leib unterhalb des Nabels auf. Trotzdem der Kranke die letzte Zeit nur wenig genossen und dies auch meist wieder erbrochen hatte, that er bis zum 5. Morgens Dienst. Er wurde dann dem Lazareth überwiesen.

Mittelgrosser Mann in mässig gutem Ernährungszustande. Gesicht von rothbrauner Farbe, leicht eingefallen. Stimme heiser, foetor ex ore. Puls 68 mittelkräftig. Temperatur 36,5, im After 37°. Zunge feucht. Leib oberhalb des Nabels leicht eingezogen, unterhalb besteht eine gleichmässige halbkugelförmige Vorwölbung. Palpation ergiebt keine Resistenz, ist überall leicht schmerzhaft, doch nirgends besondere Schmerzhaftigkeit. Es besteht überall Tympanie, die im Bereich der Vorwölbung einen helleren Ton hat. Leberdämpfung in normalen Grenzen. Peristaltik ist auch durch Beklopfen nicht auszulösen.

1) Pagenstecher, Deutsche Zeitschrift für Chirurgie. 1899. Bd. 52. S. 541 ff.

2) König, Lehrbuch der speciellen Chirurgie. Bd. 2. S. 181.

Die Behandlung bestand zunächst in mehreren Einläufen von 2 Liter Wasser mit Darmrohr, die nur Anfangs feste Kothballen zurückbrachten. Am Nachmittag wurde, da keine Aenderung im Zustand eintrat, die Laparotomie gemacht. Nach Eröffnung der Bauchhöhle in der Mittellinie entleerten sich Koth und mässige Mengen einer trüben, braunen, nicht kothig riechenden Flüssigkeit; die vorliegenden Dünndarmschlingen sind stark geröthet und mit vereinzelten Fibrinflocken bedeckt. Ich grift nach dem Wurmfortsatz, er war verwachsen und fühlte sich verdickt an; vorgezogen zeigte er sich stark geröthet und mit Fibrinbeschlägen bedeckt, aber keine Perforation. Er wurde amputirt; beim Aufschneiden fand sich eine Verdickung der Wand und an einer Stelle ein Kothstein in einem Geschwür der Schleimhaut. Zugleich aber sah man, dass von der Leber herab neben dem Colon gallig gefärbte Flüssigkeit nachfloss; nach Erweiterung des Schnittes bis zum Schwertfortsatz sah man nun im oberen horizontalen Abschnitt des Zwölffingerdarms eine Oeffnung von 1 cm Länge und $^1/_2$ cm Breite. Sie war an der Vorderseite gelegen, einen Querfinger vom Pförtner entfernt, ihre Umgebung deutlich infiltrirt. Aus ihr entleerte sich bei jeder Ausathmung ein Strahl der galligen Flüssigkeit. Uebernähung des Geschwürs in 2 Etagen, dann Reinigung der Bauchhöhle mit in Talglösung getauchten Compressen. Bauchdeckenetagenaht, Tampon im oberen Winkel zur Nahtstelle. Am Abend noch 100 cbm Kochsalzlösung subcutan. Am 6. war das Befinden leidlich, Temperatur wie auch immer später normal, Puls 90—100 kräftig. Es bestand noch Aufstossen. Täglich 2 Liter Kochsalzlösung subcutan, nichts per os. Am 7. traten spontan Winde auf, wonach der Anfangs stärkere Meteorismus zurückging, am 10. der erste Stuhl. Vom 10. ab Beginn der Nahrungsdarreichung, und zwar wurde die Leube'sche Diät für Ulcusbehandlung gewählt, am 11. wurde die Infusion ausgesetzt.

Die Secretion aus der Bauchhöle war sehr gering, am 10. Tage wurde der Tampon entfernt, zugleich die Nähte des bis auf einen kleinen Bauchdeckenabscess reactionslos geheilten untern Theiles der Wunde.

In den ersten Tagen nach der Operation trat ein leichter Icterus auf, der bald verschwand. Jetzt, 8 Wochen nach der Operation, ist die Wunde fast verheilt, der Kranke erfreut sich andauernden Wohlbefindens und verträgt jede Kost.

Es handelte sich also um ein bisher latentes — wahrscheinlich peptisches — Duodenalgeschwür, das unbemerkt durchgebrochen war und zu einer diffusen, über die rechte laterale und die centrale Region der Bauchhöhle ausgebreiteten Peritonitis geführt hatte.

Schwierigkeiten bot zunächst die Differentialdiagnose zwischen Peritonitis und Darmverschluss; für erstere sprach das völlige Fehlen der Peristaltik und die gleichmässige Schmerzhaftigkeit des Leibes, gegen sie das am 4. Tage noch relativ gute Befinden, das Verhalten von Puls und Temperatur, endlich vor Allem das anscheinende Fehlen eines Ausgangspunktes. Ich entschied mich daher für einen Darmverschluss, über dessen Natur sich allerdings auch nichts Bestimmtes sagen liess, vielleicht mit einer secundären Peritonitis. Einen Fingerzeig hätte uns die Einziehung im Epigastrium geben können, die, hervorgerufen durch eine Reflexcontractur der Bauchdecken, auch bei perforirtem Magengeschwür nicht selten beobachtet ist.

Die Verwachsung und Verdickung des Wurmfortsatzes rechtfertigte bei seiner Bedeutung für die Entstehung der Peritonitis seine irrthümliche Entfernung; von den von Pagenstecher zusammengestellten 28 Fällen ist im 6. zuerst oder überhaupt nach dem Wurmfortsatz als Urheber gesucht worden, einmal beschränkte man sich mit seiner Entfernung. In einigen Punkten bietet nun unser Fall bemerkenswerthe Abweichungen von dem gewöhnlichen Krankheitsbild der Perforationsperitonitis nach Duodenalgeschwür. Es ist dies zunächst der Beginn: der Durchbruch pflegt sich sonst stets durch einen plötzlichen heftigen Schmerz zu zeigen, dann der weitere Verlauf: gewöhnlich ein rasches Einsetzen schwerer peritonitischer Krankheitszeichen, die sich vielfach zum Verfall steigern, Temperatursteigerung und Pulsbeschleunigung, Heilung nur bei Operation innerhalb der ersten 24 Stunden; schliesslich der Befund bei der Operation: immer ein mehr oder minder stark eitriges Epsudat.

Zum Theil erklären sich die Unterschiede wohl dadurch, dass der Durchbruch des Geschwürs bei entleertem Magen bez. Duodenum stattgefunden hat; ein sofortiges Eintreten von Speisetheilen hätte sicher Schmerzen hervorgerufen. Da am 1. Juni noch keine Krankheitszeichen vorhanden waren, die Stuhlverhaltung am 2. aber wohl schon Folge der beginnenden Peritonitis ist, scheint der Durchbruch vielleicht in der Nacht erfolgt und auch deswegen nicht bemerkt zu sein. In den folgenden Tagen ist alles Genossene wieder erbrochen worden, so dass auch später nicht viel Mageninhalt in die Bauchhöhle eingetreten sein kann. Nach 6—12 stündigem Fasten ist nach Lennander[1]) die Wand des Duodenums fast bacterienfrei, zunächst, vielleicht überhaupt, sind demnach nur die im Geschwürsgrund sitzenden Bacterien in die Bauchhöhle hineingelangt; quantitativ war also die Infection gering. Durch das Nachfliessen der in dem gelähmten Duodenum sich stauenden Galle ist dann die Entzündung längs der Colon herab in der lateralen Bauchregion und dann in den centralen Abschnitt verbreitet worden — das Einsetzen der centralen Peritonitis fällt wohl zeitlich mit dem Auftreten der heftigen Sehmerzen unterhalb des Nabels zusammen. Dass trotz der grossen Ausdehnung die Krankheitserscheinungen nicht schwer waren und es nirgends zur Eiterbildung kam, spricht auch dafür, dass die Virulenz der eingedrungenen Infectionserreger gering war. — Bacteriologisch ist leider das Exsudat nicht untersucht worden; aus dem subcutan entstandenen Bauchdeckenabscess wurde Staphylococcus aureus gezüchtet. — Da wir aber keine Anhaltspunkte dafür haben, dass die Virulenz der Infectionserreger von vornherein gering war, drängt sich die Frage auf, ob nicht die dem Exsudat gleichmässig beigemischte Galle in dieser Hinsicht einen gewissen Einfluss ausgeübt hat. Es kommt hinzu, dass klinisch bis auf den dort plötzlichen Beginn eine grosse Aehnlichkeit mit dem Bilde der Peritonitis nach Spontanrupturen der Gallenblase besteht, wie es König[2]) kürzlich beschrieben hat: auch dort subacuter Verlauf, Zeichen einer nicht schweren Peritonitis, seröses Exsudat, rasche Heilung auch nach später Operation, endlich leichter Icterus nach der Operation. In diesen Fällen zeigte die

1) Lennander, Deutsche Zeitschrift für Chirurgie. Bd. 63. S. 34.
2) König, Deutsche med. Wochenschrift. 1902. S. 112.

Entzündung des Bauchfells stets einen milden Verlauf, ebenso beobachtete auch Ehrhardt[1]) bei seinen Thierversuchen — Verletzung der Gallenwege mit gleichzeitiger Einverleibung von Infectionserregen — dass die Thiere öfters die Infection überstanden — es liegt also nahe, den Schluss zu ziehen, dass die Galle, der physiologisch im Darm eine desinficirende Wirkung zugeschrieben wird, in der Bauchhöhle wachsthumhemmend bez. virulenzherabsetzend auf gleichzeitig vorhandene Infectionserreger einwirkt. Hieraus würde sich dann der gutartige Charakter der Bauchfellentzündung in unserm Falle erklären, wie er andrerseits eine neue Stütze für die obige Annahme bildet.

Es spricht nicht dagegen, dass in einigen doch letal verlaufenen Fällen neben eitrigem Exsudat auch gallige Flüssigkeit in der rechten Bauchseite gefunden ist, — solange nicht ein gleichmässiges galliges Exsudat besteht, das sonst nicht beobachtet wurde und in unserem Falle wohl nur einem Zusammenwirken mehrer günstiger Umstände seine Entstehung verdankt, kann eine derartige allgemeine Wirkung der Galle auch nicht erwartet werden.

Der Icterus nach der Operation, die Folge der Resorption der noch in der Bauchhöhle befindlichen Galle, erklärt sich mechanisch aus dem Wegfall des resorptionshindernden Druckes, den das Exsudat auf die Lymphbahnen des Bauchfells ausgeübt hat, und aus dem Nachlass und Verschwinden der Entzündung. Aus den Thierversuchen von Ehrhardt (l. c.) wissen wir, dass durch Entzündung die Resorption des Peritoneums auch der Galle gegenüber gelähmt wird, der Icterus ist also ein günstiges Zeichen einer erfolgten Heilung der Peritonitis.

In der Nachbehandlung habe ich, nach Leunanders (l. c.) Rath die ersten 4 Tage nichts per os, täglich aber 2 Liter Kochsalzlösung subcutan gegeben, was bei öfterer Mundspülung zur Bekämpfung des Durstgefühles gut vertragen wird. Wenn auch hier von vornherein die Prognose günstig war, ist ein Theil des Erfolges zweifellos auf Rechnung dieser empfehlenswerthen Methode zu setzen.

1) Ehrhardt, Archiv für klin. Chirurgie. Bd. 64. S. 315 ff.

2) Lennander l. c. S. 70.

Soeben erschienen 21/22. Lieferung von

ENCYKLOPÄDIE

DER

GESAMTEN CHIRURGI

Herausgegeben

von

Professor Dr. Theodor Kocher in Bern

in Verbindung mit

Dr. de Quervain in La Chaux-de-Fonds

AMANN, München. ALSBERG, Hamburg. ANGERER, München. ANSCHÜTZ, Breslau. ARN
BAEHR, Hannover. BARDENHEUER, Köln. BARTH, Danzig. BAYER, Prag. von BECK, KA
BERESOWSKY, Moskau. von BERGMANN, A., Riga. BIER, Greifswald. BLIESENER, Köln.
Frankfurt. BRAUN, Heinrich, Leipzig. BRAUN, Göttingen. BRENTANO, Berlin. BREUE
BRUCK, Breslau. BUCHBINDER, Leipzig. BURKHARDT, Basel. DE CÉRENVILLE, L
COURVOISIER, Basel. DOLLINGER, Budapest. DUMONT, Bern. DÜHRSSEN, Berlin. EIKENBUSC
von EISELSBERG, Königsberg. ENDERLEN, Marburg. ENGLISCH, Wien. von FÉDOROF, Moskau. F
Fritz, Strassburg. FRAENKEL, A., Wien. FRANCKE, P., Braunschweig. FREUND, jun., Str
FRIEDRICH, Leipzig. GARRÉ, Rostock. GASSMANN, Bern. GERULANOS, Kiel. GIRARD
GOCHT, Merseburg. GOTTSTEIN, Breslau. GRAFF, Bonn. GRASER, Erlangen. HABARDT
HAEGLER, Basel. HAHN, Berlin. HAHN, Tübingen. HELFERICH, Kiel. HENLE, Breslau.
Berlin. HEYMANN, Berlin. HOFFA, Würzburg. HOFMEISTER, Tübingen. HOWALD, Bern. HÜ
Basel. HUGUENIN, Zürich. JADASSOHN, Bern. JOACHIMSTHAL, Berlin. JORDAN, Heid
KADER, Krakau. KAPPELER, Konstanz. KOENIG, Berlin. KOEHLER, A., Berlin. KOERTE,
KOCHER, A., Bern. KOCHER, Th., Bern. KRAMER, Glogau. KRAUSE, Altona. KRUKENBERG, L
von KRYGER, Erlangen. KÜMMEL, Breslau. KÜMMELL, Hamburg. LARDY, Genf. LAUENSTEIN, H
LEDDERHOSE, Strassburg. LENNANDER, Upsala. LEXER, Berlin. LINDT, Bern. LOEBKER,
LOSSEN, Heidelberg. LOTHEISSEN, Innsbruck. LUDLOFF, Königsberg. MADELUNG, Str
MARTIN, Greifswald. MARWEDEL, Heidelberg. MAYDL, Prag. MESSERER, München. von MI
Breslau. von MUTACH, Bern. NEUMANN, Berlin. NIEHAUS, Bern. PAGEL, Berlin. PAGENST
Wiesbaden. PARTSCH, Breslau. PERTHES, Leipzig. PRUTZ, Königsberg. DE QUERVAIN, La
de-Fonds. REHN, Frankfurt. REINBACH, Breslau. RIEDINGER, Würzburg. RITSCHL, Freib
ROCKWITZ, Kassel. ROUX, Lausanne. ROUSING, Kopenhagen. RYDYGIER, Lemberg. SACHS,
Mülhausen. SALZWEDEL, Berlin. SCHEDE, Bonn. SCHLATTER, Zürich. SCHLOFFER, Prag. SC
Heidelberg. SCHNITZLER, Wien. SCHUCHARDT, Stettin. SCHULTHESS, Zürich. SCHULZ, H
SICK, Kiel. SIEBENMANN, Basel. SIEGEL, Frankfurt. SONNENBURG, Berlin. SPRENGEL, Braun
STEINTHAL, Stuttgart. STERN, Breslau. STOLPER, Breslau. STOOSS, Bern. von STUBEN
München. SUDECK, Hamburg. TAVEL, Bern. THIEM, Cottbus. TILLMANN, Greifswald. TRENDELE
Leipzig. VUILLET, Lausanne. VULPIUS, Heidelberg. WALTHARDT, Bern. WANACH, St. Pete
WANITSCHEK, Prag. WILMS, Leipzig. von WINIWARTER, Lüttich. WOLFF, S., Berlin. WÖLFLE
WOLTERS, Bonn. ZIEGLER, München. ZINSSER, Köln. ZOEGE von MANTEUFFEL,
ZUCKERKANDL, E., Wien.

LEIPZIG
VERLAG VON F. C. W. VOGEL
1901

Gross. Lex.-8°. Erscheint in etwa 25 Lieferungen à ℳ 2.—.

Fig. 5.

Fig. 6.



Druck von August Pries in Leipzig

Soeben erschienen 21/22. Lieferung von

ENCYKLOPÄDIE

DER

GESAMTEN CHIRURG

Herausgegeben

von

Professor Dr. Theodor Kocher in Bern

in Verbindung mit

Dr. de Quervain in La Chaux-de-Fonds

AMANN, München. ALSBERG, Hamburg. ANGERER, München. ANSCHÜTZ, Breslau. ARN
BAEHR, Hannover. BARDENHEUER, Köln. BARTH, Danzig. BAYER, Prag. von BECK, KA
BERESOWSKY, Moskau. von BERGMANN, A., Riga. BIER, Greifswald. BLIESENER, Köln.
Frankfurt. BRAUN, Heinrich, Leipzig. BRAUN, Göttingen. BRENTANO, Berlin. BREUE
BRUCK, Breslau. BUCHBINDER, Leipzig. BURKHARDT, Basel. DE CÉRENVILLE, L
COURVOISIER, Basel. DOLLINGER, Budapest. DUMONT, Bern. DÜHRSSEN, Berlin. EIKENBUSC
von EISELSBERG, Königsberg. ENDERLEN, Marburg. ENGLISCH, Wien. von FÉDOROF, Moskau. F
Fritz, Strassburg. FRAENKEL, A., Wien. FRANCKE, P., Braunschweig. FREUND, jun., Ste
FRIEDRICH, Leipzig. GARRÉ, Rostock. GASSMANN, Bern. GERULANOS, Kiel. GIRARD
GOCHT, Merseburg. GOTTSTEIN, Breslau. GRAFF, Bonn. GRASER, Erlangen. HABARD
HAEGLER, Basel. HAHN, Berlin. HAHN, Tübingen. HELFERICH, Kiel. HENLE, Breslau.
Berlin. HEYMANN, Berlin. HOFFA, Würzburg. HOFMEISTER, Tübingen. HOWALD, Bern. HÜ
Basel. HUGUENIN, Zürich. JADASSOHN, Bern. JOACHIMSTHAL, Berlin. JORDAN, Hei
KADER, Krakau. KAPPELER, Konstanz. KOENIG, Berlin. KOEHLER, A., Berlin. KOERTE,
KOCHER, A., Bern. KOCHER, Th., Bern. KRAMER, Glogau. KRAUSE, Altona. KRUKENBERG,
von KRYGER, Erlangen. KÜMMEL, Breslau. KÜMMELL, Hamburg. LARDY, Genf. LAUENSTEIN,
LEDDERHOSE, Strassburg. LENNANDER, Upsala. LEXER, Berlin. LINDT, Bern. LOEBKER,
LOSSEN, Heidelberg. LOTHEISSEN, Innsbruck. LUDLOFF, Königsberg. MADELUNG, Str
MARTIN, Greifswald. MARWEDEL, Heidelberg. MAYDL, Prag. MESSERER, München. von M
Breslau. von MUTACH, Bern. NEUMANN, Berlin. NIEHAUS, Bern. PAGEL, Berlin. PAGENS
Wiesbaden. PARTSCH, Breslau. PERTHES, Leipzig. PRUTZ, Königsberg. DE QUERVAIN, L
de-Fonds. REHN, Frankfurt. REINBACH, Breslau. RIEDINGER, Würzburg. RITSCHL, Frei
ROCKWITZ, Kassel. ROUX, Lausanne. ROUSING, Kopenhagen. RYDYGIER, Lemberg. SACHS
Mülhausen. SALZWEDEL, Berlin. SCHEDE, Bonn. SCHLATTER, Zürich. SCHLOFFER, Prag. S
Heidelberg. SCHNITZLER, Wien. SCHUCHARDT, Stettin. SCHULTHESS, Zürich. SCHULZ, H
SICK, Kiel. SIEBENMANN, Basel. SIEGEL, Frankfurt. SONNENBURG, Berlin. SPRENGEL, Braun
STEINTHAL, Stuttgart. STERN, Breslau. STOLPER, Breslau. STOOSS, Bern. von STUBEN
München. SUDECK, Hamburg. TAVEL, Bern. THIEM, Cottbus. TILLMANN, Greifswald. TRENDEL
Leipzig. VUILLET, Lausanne. VULPIUS, Heidelberg. WALTHARDT, Bern. WANACH, St. Pet
WANITSCHEK, Prag. WILMS, Leipzig. von WINIWARTER, Lüttich. WOLFF, S., Berlin. WÖLFL
WOLTERS, Bonn. ZIEGLER, München. ZINSSER, Köln. ZOEGE von MANTEUFFEL,
ZUCKERKANDL, E., Wien.

LEIPZIG
VERLAG VON F. C. W. VOGEL
1901

Gross. Lex.-8°. Erscheint in etwa 25 Lieferungen à ℳ 2.—.

Fig. 5.

Fig. 6.



Druck von August Pries in Leipzig.

Soeben erschienen 21/22. Lieferung von

ENCYKLOPÄDIE

DER

GESAMTEN CHIRURGIE

Herausgegeben

von

Professor Dr. Theodor Kocher in Bern

in Verbindung mit

Dr. de Quervain in La Chaux-de-Fonds

AMANN, München. ALSBERG, Hamburg. ANGERER, München. ANSCHÜTZ, Breslau. ARND, Bern. BAEHR, Hannover. BARDENHEUER, Köln. BARTH, Danzig. BAYER, Prag. von BECK, Karlsruhe. BERESOWSKY, Moskau. von BERGMANN, A., Riga. BIER, Greifswald. BLIESENER, Köln. BODE, Frankfurt. BRAUN, Heinrich, Leipzig. BRAUN, Göttingen. BRENTANO, Berlin. BREUER, Köln. BRUCK, Breslau. BUCHBINDER, Leipzig. BURKHARDT, Basel. DE CÉRENVILLE, Lausanne. COURVOISIER, Basel. DOLLINGER, Budapest. DUMONT, Bern. DÜHRSSEN, Berlin. EIKENBUSCH, Hamm. von EISELSBERG, Königsberg. ENDERLEN, Marburg. ENGLISCH, Wien. von FÈDOROF, Moskau. FISCHER, Fritz, Strassburg. FRAENKEL, A., Wien. FRANCKE, P., Braunschweig. FREUND, jun., Strassburg. FRIEDRICH, Leipzig. GARRÉ, Rostock. GASSMANN, Bern. GERULANOS, Kiel. GIRARD, Bern. GOCHT, Merseburg. GOTTSTEIN, Breslau. GRAFF, Bonn. GRASER, Erlangen. HABARDT, Wien. HAEGLER, Basel. HAHN, Berlin. HAHN, Tübingen. HELFERICH, Kiel. HENLE, Breslau. HERMES, Berlin. HEYMANN, Berlin. HOFFA, Würzburg. HOFMEISTER, Tübingen. HOWALD, Bern. HÜBSCHER, Basel. HUGUENIN, Zürich. JADASSOHN, Bern. JOACHIMSTHAL, Berlin. JORDAN, Heidelberg. KADER, Krakau. KAPPELER, Konstanz. KOENIG, Berlin. KOEHLER, A., Berlin. KOERTE, Berlin. KOCHER, A., Bern. KOCHER, Th., Bern. KRAMER, Glogau. KRAUSE, Altona. KRUKENBERG, Liegnitz. von KRYGER, Erlangen. KÜMMEL, Breslau. KÜMMELL, Hamburg. LARDY, Genf. LAUENSTEIN, Hamburg. LEDDERHOSE, Strassburg. LENNANDER, Upsala. LEXER, Berlin. LINDT, Bern. LOEBKER, Bochum. LOSSEN, Heidelberg. LOTHEISSEN, Innsbruck. LUDLUOFF, Königsberg. MADELUNG, Strassburg. MARTIN, Greifswald. MARWEDEL, Heidelberg. MAYDL, Prag. MESSERER, München. von MIKULICZ, Breslau. von MUTACH, Bern. NEUMANN, Berlin. NIEHAUS, Bern. PAGEL, Berlin. PAGENSTECHER, Wiesbaden. PARTSCH, Breslau. PERTHES, Leipzig. PRUTZ, Königsberg. DE QUERVAIN, La Chaux-de-Fonds. REHN, Frankfurt. REINBACH, Breslau. RIEDINGER, Würzburg. RITSCHL, Freiburg i. B. ROCKWITZ, Kassel. ROUX, Lausanne. ROUSING, Kopenhagen. RYDYGIER, Lemberg. SACHS, Willy, Mülhausen. SALZWEDEL, Berlin. SCHEDE, Bonn. SCHLATTER, Zürich. SCHLOFFER, Prag. SCHMIDT, Heidelberg. SCHNITZLER, Wien. SCHUCHARDT, Stettin. SCHULTHESS, Zürich. SCHULZ, Hamburg. SICK, Kiel. SIEBENMANN, Basel. SIEGEL, Frankfurt. SONNENBURG, Berlin. SPRENGEL, Braunschweig. STEINTHAL, Stuttgart. STERN, Breslau. STOLPER, Breslau. STOOSS, Bern. von STUBENRAUCH, München. SUDECK, Hamburg. TAVEL, Bern. THIEM, Cottbus. TILLMANN, Greifswald. TRENDELENBURG, Leipzig. VUILLET, Lausanne. VULPIUS, Heidelberg. WALTHARDT, Bern. WANACH, St. Petersburg. WANITSCHEK, Prag. WILMS, Leipzig. von WINIWARTER, Lüttich. WOLFF, S., Berlin. WÖLFLER, Prag. WOLTERS, Bonn. ZIEGLER, München. ZINSSER, Köln. ZOEGE von MANTEUFFEL, Dorpat. ZUCKERKANDL, E., Wien.

LEIPZIG
VERLAG VON F. C. W. VOGEL
1901

Gross. Lex.-8°. Erscheint in etwa 25 Lieferungen à ℳ 2.—.

Fig. 5.

Fig. 6.

Druck von August Pries in Leipzig.

Fig. 10.



Fig. 12.



Druck von August Pries in Leipzig.

VII.

Ueber die Beziehungen zwischen Syphilis und Trauma, insbesondere in gerichtlich- und versicherungsrechtlich-medicinischer Hinsicht.[1])

Von

Dr. **P. Stolper**, Breslau.

(Mit Fig. 1—13 auf Tafel III, IV und Fig. 14—18 im Text.)

Die Wechselbeziehungen zwischen Syphilis und Trauma haben naturgemäss zunächst die praktischen Chirurgen interessirt, für die sich die wichtige Frage ergab, ob Wunden, insbesondere operativ gesetzte, bei Syphilitikern anders heilen, als bei Gesunden. Die Erörterung darüber hat sich vornehmlich in der französischen Literatur abgespielt. Hatte man in älterer Zeit gemeint, dass bei Syphilitischen die Wunden immer einen specifischen Charakter annehmen, so vertrat Boyer die Meinung, dass dies nur ausnahmsweise der Fall sei, während sich Lagneau dahin aussprach, dass Wunden bei Syphilitischen ebenso gut heilen, wie bei Gesunden. Bei plastischen Operationen indess, z. B. bei der der Hasenscharte, der Gaumenspalte u. a. erlebten angesehene Chirurgen immer wieder Misserfolge, die sie der — manchmal erst hinterher erkannten — Syphilis zur Last legten. In Frankreich betonte dies Jobert, in Deutschland (1878) Düsterhoff, welch letzterem auf eine diesbezügliche Anfrage die bekanntesten Chirurgen, Billroth, von Langenbeck und Andere diese Wahrnehmung bestätigten.

Am widerstreitendsten kamen die Meinungen zum Ausdruck in einer Sitzung der Société de chirurgie in Paris im Jahre 1851, wo der erfahrene Ricord sich dahin äusserte: „Man darf sich den Syphilitiker nicht als einen Schlauch vorstellen, in welchen man nur hineinzustechen brauche, um das Syphilisgift daraus hervortreten zu lassen, welches dann die dadurch entstandene Wunde ebenfalls syphi-

1) Die hereditäre Syphilis ist nicht berücksichtigt.

litisch inficirt." Huguier, Fournier, Verneuil, Choussit hielten indess, ebenfalls auf eine grosse Erfahrung gestützt, daran fest, dass verhältnissmässig oft einfache Wunden einen specifischen Charakter annehmen. Der letztgenannte Autor aber kommt zu der heute geltenden Anschauung wohl aller Chirurgen und Syphilidologen, wenn er sagt: „Les plaies peuvent et non doivent nécessairement devenir ulcéreuses."

Die Bedingungen, unter denen das eine Mal eine syphilitische Production an der Verletzungsstelle statt hat, während dies in so vielen andern Beobachtungen nicht der Fall ist, sind uns leider bis auf den heutigen Tag noch unbekannt. Fournier, Verneuil und ihre Schüler, insbesondere Berger, Petit, Jannot, Gellé, Benicy, Prévost haben viel Material für die Thatsache der specifischen Veränderung von Verletzungsfolgen aller Art bei Syphilitikern beigebracht. Ihre Casuistik wird später an entsprechender Stelle mit Verwendung finden. Verneuil's Erfahrungen gehen dahin (Encycl. internat. de Chir. I), dass bei manifester Syphilis deren Eruptionen in Folge von Traumen oft besonders schwer in die Erscheinung treten. Bei latenter Lues aber zeigen sich gelegentlich je nach dem Stadium der Infection primäre, secundäre, tertiäre Erscheinungen, und zwar sowohl am Ort der traumatischen Einwirkung, wie auch fernab davon. Im Frühstadium komme es seltener am Orte des alten Traumas zu specifischen Productionen. Alte Lues könne durch ein Trauma noch nach 10—20 Jahren am Orte der Gewalteinwirkung wachgerufen werden. Zahlreiche Mittheilungen der genannten Autoren haben neben dem praktisch-chirurgischen Interesse in neuerer Zeit auch eine gerichtlich-medicinische Bedeutung, die im Nachfolgenden besonders betont werden soll.

Ebenfalls einem Wunsche der allgemeinen ärztlichen Praxis entsprang später die Behandlung des Themas „Syphilis und Reizung". Man hoffte über eine latente Syphilis ins Klare zu kommen durch Application eines Reizes, nachdem Cazenave 1843 37 Beobachtungen berichtete über Entstehung von Syphiliden z. B. an der Applicationsstelle eines Blasenpflasters, eines heissen Umschlags (Finger), von Schröpfköpfen (Moreau), von ätzenden Chemikalien wie Argent. nitr., Kal. caust., Zinc. chlorat. (Meggenhofen). Tarnowsky und Neumann experimentirten mit Ricord'scher Paste (Schwefelsäure und Kohlenpulver) und kamen zu dem Ergebniss, dass im Frühstadium der Syphilis längerwirkende derartige Reize eine specifische Reaction hervorrufen. Ein negatives Resultat der Reizung beweist indess, wie alle Autoren betonen, leider nichts für das Nichtbestehen von latenter Syphilis.

Für die Fragen der gerichtlichen Medicin ist es von höchster Wichtigkeit, die Erscheinungen, welche man lediglich dem Trauma zuzuschreiben hat und diejenigen, welche man der syphilitischen Allgemeinerkrankung auf Rechnung setzen muss, möglichst scharf auseinander zu halten. Denn es ist sowohl im strafrechtlichen, wie auch im versicherungsrechtlichen Verfahren von ausschlaggebender Bedeutung, ob sich eine Verletzung allein für sich oder erst unter Mitwirkung einer constitutionellen, von dem Verletzten schon vorher oder bald nachher unabhängig von dem in Rede stehenden Trauma erworbenen und ihm innewohnenden Leidens als eine schwere Körperverletzung oder Gesundheitsbeschädigung darstellt.

In der forensisch-medicinischen Literatur finden wir zwar die „besondere allgemeine Leibesbeschaffenheit" als erschwerendes Moment für Verletzungsfolgen viel erörtert; der chronische Alkoholismus, accidentelle Wundkrankheiten (Pyämie, Meningitis), die Veranlagung zu Geisteskrankheiten, die Tuberculose, maligne Geschwülste sind als „concurrirende Todesursachen" (Skrzeczka) und als Momente, welche auch nichttödtliche Verletzungen compliciren können, vielfach behandelt. Die Syphilis ist merkwürdiger Weise als accessorisches Moment in der forensischen Lehre von den Körperverletzungen wenig beachtet geblieben; die Beziehungen zwischen ihr und Traumen sind hier niemals systematisch behandelt worden.

Es soll daher meine Aufgabe sein, die in der allgemeinen medicinischen Literatur enthaltenen Wahrnehmungen unter diesem Gesichtspunkte zu sichten und vornehmlich an der Hand eigener Erfahrungen die Beziehungen zwischen Syphilis und Trauma im Allgemeinen, wie im Hinblick auf die Fragen des gegenwärtigen Rechts zu erörtern.

Wir haben die Gesundheitsbeschädigungen durch Verletzung (Trauma) zu beurtheilen im Sinne des Strafgesetzes und im Sinne des öffentlichen Versicherungsrechtes (Unfall- und Invalidenversicherung).

Das deutsche Strafrecht unterscheidet im Wesentlichen zwei Verletzungskategorien, und zwar vorzugsweise nach den Folgen einer Verletzung. Der Thatbestand der schweren Körperverletzung (§ 224) ist gegeben, wenn vorliegt

a) Verlust eines wichtigen Gliedes des Körpers (Arm, Hand, Bein, Fuss, Nase).

b) Verlust des Sehvermögens auf einem oder beiden Augen.

c) Verlust des Gehörs, der Sprache oder der Fortpflanzungsfähigkeit.

d) Verfall in Siechthum oder Lähmung.
e) Verfall in Geisteskrankheit.
f) Bleibende Verunstaltung.

Nach einem Erkenntniss des Reichsgerichts vom 15. November 1880 ist bezüglich des Verlustes eines wichtigen Gliedes der physische Verlust anzunehmen, nicht der functionelle, z. B. Versteifung der Finger.

Ferner ist in einem 1874 ergangenen Superarbitrium der wissenschaftlichen Deputation ein Passus enthalten, der geradezu auf syphilitische Lähmungen aller Art gemünzt zu sein scheint. „Auf eine solche Krankheit, deren Heilung in bemessener Frist — und sollte dieselbe auch Monate betragen — von vornherein mindestens mit Wahrscheinlichkeit in Aussicht gestellt werden kann, würde die Bezeichnung des Siechthums nicht anwendbar sein."

Alle andern Gesundheitsbeschädigungen durch Trauma werden als Körperverletzung schlechtweg bezeichnet.

Man kann sich nicht verhehlen, dass alle die sub a—f angeführten Verletzungsfolgen gerade unter und in Folge Mitwirkung manifester oder latenter Syphilis gelegentlich auftreten können. Das Reichsgericht hat nun zwar entschieden: „Verurtheilung hat aus § 224 St.G.B. zu erfolgen, wenn der schwere Erfolg auf die vorsätzliche That als Ursache zurückzuführen ist, wenn auch Krankheitsanlagen des Verletzten einwirkten", doch erfolgt die Festsetzung des Strafmaasses in der Regel unter Berücksichtigung dieser besonderen Umstände, die übrigens das österreichische Strafgesetz prägnant heraushebt (§ 156), indem es zu wissen verlangt, welche Wirkungen Beschädigungen dieser Art gewöhnlich nach sich zu ziehen pflegen und welche in dem vorliegenden einzelnen Falle daraus hervorgegangen sind.

In der versicherungsrechtlichen Praxis kommt es ungleich häufiger zur Entscheidung der Streitfrage, ob eine Gesundheitsbeschädigung aus innerer Ursache oder ausschliesslich in Folge oder unter Mitwirkung einer Körperverletzung zu Stande gekommen ist. Eine Einbusse an Erwerbsfähigkeit muss dem verletzten Arbeiter entschädigt werden (§ 1 Gewerbe-Unfallversicherungsgesetz). Es ist unter diesen Umständen natürlich, dass gerade schleichend sich entwickelnde Krankheiten, zu denen ja auch die Syphilisspäteruptionen gehören, von den Betroffenen auf irgend ein Trauma zurückgeführt werden. Nun ist aber ein Unfall im Betriebe nicht nur entschädigungspflichtig, wenn er die alleinige Ursache der Erwerbsbehinderung oder des Todes ist, es genügt, dass die dabei erlittene Körperverletzung eine von mehreren zusammenwirkenden Ursachen ist. War aber die

Krankheit schon vor der Unfallverletzung manifest, so kommt es darauf an, ob die letztere eine wesentliche Verschlimmerung des Zustandes herbeigeführt hat.

Alle die daraus sich ergebenden Fragen stossen uns Aerzten bei der Mitwirkung im Unfall- und Invalidenwesen nicht selten auf, und gerade gegenüber der Syphilis ist es ja auch aus einem andern Grunde besonders wichtig, diagnostisch Klarheit zu haben, denn, einmal erkannt, ist sie, wie kaum eine andere Krankheit, erfolgreich angreifbar.

Nun ist es offenbar ein vergebliches Bemühen, die Gründe etwa erforschen zu wollen, unter welchen Bedingungen ein Syphiliskranker auf einen traumatischen Reiz mit einer syphilitischen Gewebsveränderung reagirt, so lange noch das Virus und seine Biologie uns ganz unbekannt sind. Es lässt sich nicht einmal mit Sicherheit sagen, ob die voraufgehende Behandlung immer den gleichen, hindernden Einfluss auf derartige Eruptionen ausübt, weil man über die Art und Intensität der Behandlung weder ganz übereinstimmt, noch auch kaum jemals genügende Controle hat. Endlich fehlt uns eine einheitliche Beobachtungsreihe über Syphilitiker mit bestimmten Traumen.

Aber es lässt sich vielleicht mit Zuhilfenahme der alten Casuistik und an der Hand neuer eigener Beobachtungen manche der vom modernen öffentlichen Recht, insbesondere vom Unfallversicherungsgesetz, gestellten Fragen besser als früher beantworten, besonders wenn wir die modernen Hilfsmittel der Diagnostik, so insbesondere die Röntgenuntersuchung, zu Hilfe nehmen.

Aus praktischen Gründen empfiehlt es sich, das Zusammenwirken zweier krankmachender Momente, wie es Syphilis und Trauma sind, so zu behandeln, dass man jeweils die Beeinflussung functionell und topographisch zusammengehöriger Organe erörtert, und zwar fasse ich zusammen:

1. die bedeckenden Weichtheile (insbesondere Haut und Musculatur),
2. das Skelett (Knochen und Gelenke einschliesslich Sehnenscheiden und Schleimbeutel),
3. innere Organe.

Ich gedenke im Allgemeinen die Eigenbeobachtungen von vorwiegend gerichtlich-medicinischem Interesse voranzustellen und nöthigenfalls durch Eigenbeobachtungen aus der pathologischen Anatomie der Syphilis zu erläutern, danach die in der Literatur niedergelegten einschlägigen Mittheilungen zusammenzufassen.

Ich bemerke dazu, dass mir eigene pathologisch-anatomische Beobachtungen verhältnissmässig reichlich zur Verfügung stehen, nachdem

ich in meiner 3½ jährigen Assistentenzeit am pathologischen Institut der Universität Breslau gerade den Syphilisfällen besondere Aufmerksamkeit zugewendet habe. Eine Arbeit über Syphilis visceralis (Magen-Lungen-Herzsyphilis, Bibliotheka medica C. 6 Cassel 1896) enthält bereits einige auch für dieses Thema interessirende Fälle und eine statistische Zusammenstellung. Herrn Geheimrath Prof. Dr. Ponfick bin ich erneut zu grossem Danke verpflichtet, dass er mir gütigst gestattet hat, die einschlägigen Präparate seiner Sammlung, wie auch die Protokolle nochmals zu benutzen.

Ich habe bereits an dem grossen anatomischen Material, das mir jener Zeit durch die Hände ging (rund 3000 Obductionen), kennen gelernt, dass man auch am Obductionstisch nur aus einer Summe von eigenartigen Krankheitsresiduen die Diagnose Syphilis mit Sicherheit stellen kann. Es ist aber ánderseits begreiflich, dass sich der Beobachtungssinn auch für weniger häufige, aber doch meist charakteristische Rückstände einer früheren Syphiliseruption schärft, wenn man sinnfällige Veränderungen zusammensieht mit leicht übersehbaren Spuren des Leidens. Auf das Zusammenfinden möglichst vieler, wenn auch nicht immer grob sichtbarer, specifischer Krankheitsresiduen läuft ja umgekehrt in der Praxis gerade die Diagnose latenter Lues hinaus. Es ist kein Zweifel, dass man unter dem Eindruck einer protokollarisch feststehenden Körperverletzung leicht alle Symptome nur auf diese beziehen und dabei das natürlich verschwiegene, vielleicht auch thatsächlich im Augenblick vom Patienten vergessene oder ernstlich für geheilt angesehene und darum nicht erwähnte Allgemeinleiden unbeachtet lässt.

In der Ueberzeugung, dass uns die Röntgenphotographhie überaus wichtige Anhaltspunkte geben kann, vor allem bei Skelett-erkrankungen, habe ich eine Reihe von zweifellos syphilitisch erkrankten Knochen, die mir Herr Geheimrath Ponfick zu diesem Zwecke gütigst überliess, zusammen mit Herrn Assistenzarzt Dr. Strube photographirt und hoffe, dass diese Bilder zur richtigen Deutung mancher Befunde bei Aufnahmen am Lebenden mit beitragen können. Sie werden an entsprechender Stelle zur Erörterung mit herangezogen werden. Die Photographie hat uns gerade für gerichtlich-medicinische Zwecke viele werthvolle Testobjecte geliefert. Es ist, wie ich an mehreren Beispielen zeigen kann, auch die Röntgenphotographie ein sehr brauchbares Mittel zur Erhärtung von Annahmen, die ohne sie auf Grund der bisherigen klinischen Untersuchungsmethoden nur mehr oder weniger vermuthungsweise ausgesprochen werden konnten. Aber freilich, die Deutung des Röntgenbildes will, was gar nicht

genug hervorgehoben werden kann, gelernt sein. Ohne gründliche Kenntniss der Anamnese des Einzelfalls, aller jeweils in Betracht kommenden klinischen und anatomischen Verhältnisse, ohne Heranziehung möglichst vieler analoger Erkrankungsformen ist eine irreführende Deutung sehr wohl möglich. Eben deshalb erschienen mir einwandsfreie Vergleichsobjecte wünschenswerth, da die Knochensyphilis doch bis jetzt nur vereinzelt im Röntgenbilde dargestellt worden ist.

A. Bedeckende Weichtheile.

Eigene Beobachtungen.

Fall 1. Quetschung der Schultergegend. Heilung. Nachträglich Ulcus gummosum der Contusionsstelle mit Gebrauchsunfähigkeit des Arms.

Im Jahre 1896 wurde auf Veranlassung meines damaligen Chefs, Herrn Geheimrath Prof. Dr. W. Wagner, in das Knappschaftslazareth zu Königshütte, Oberschlesien, der 44jährige Bergmann S. zur Beobachtung und Behandlung aufgenommen, über den Prof. W. gelegentlich eines Schiedsgerichtstermins sich auf Grund einer kurzen Untersuchung hatte gutachtlich äussern sollen. Herr Prof. Wagner lehnte das ab, weil er das Heilverfahren noch nicht als beendet ansah und von einer zweckmässigen Cur sich eine erhebliche Besserung, wenn nicht eine völlige Beseitigung der Beschwerden des Patienten versprach.

Nach meinen damals gemachten Notizen klagte S. über völlige Gebrauchsunfähigkeit des linken Arms, über Schmerzen in der linken Schulter und über die Belästigung durch ein Hautgeschwür, das immer grösser werde, nachdem es aus einem Knoten in der Schultermusculatur allmählich entstanden war. Dieser Knoten wiederum sei entstanden in Folge einer 6 Monate zurückliegenden Quetschung der linken Schulter durch einen umfallenden Stempel (Balken zum Abstützen der Grubenbaue). S. war am Tage der Verletzung in das Krankenhaus zu B. aufgenommen worden und dort hatte man nach dem Bericht des behandelnden Arztes einen Bluterguss in die Oberarmmusculatur (besonders in den Muscul. deltoideus) festgestellt und eine erhebliche Behinderung in der Beweglichkeit des Arms im Schultergelenk. Unter Ruhigstellung des Armes und feuchten Verbänden ging die Anschwellung zurück und verlor sich ganz unter nachfolgender Massage. Auch die Bewegungsfähigkeit war nach Ablauf von 3 Wochen wieder völlig hergestellt, bei der Entlassung war nur noch eine derbe Resistenz an der Quetschungsstelle in den Muskeln fühlbar, keine Schmerzhaftigkeit, kein Reiben im Gelenk, keine Residuen einer stattgehabten Knochenverletzung.

S. ging seiner Arbeit wieder nach, erhob aber in der 15. Woche nach dem Unfall Rentenansprüche, weil er angeblich Schmerzen in der linken Schulter und im Arm habe und diesen nicht recht gebrauchen könnte. Der erstbehandelnde Arzt, dem S. darauf zur Begutachtung zugeschickt wurde, konnte ausser leichter, schwieliger Verdickung im Delta nichts finden, und stellte in seinem Attest, da er auch die active

und passive Beweglichkeit in Ordnung fand, mit Rücksicht auf die ursprüngliche geringfügige Verletzung die Berechtigung auf Rentenansprüche in Abrede. Die Berufsgenossenschaft lehnte dieselben demgemäss ab. S. legte beim Schiedsgericht dagegen Berufung ein, und nun hat sich in der Frist bis zur Verhandlung der Zustand des Arms offenbar stetig verschlimmert. Denn als Herr Prof. Wagner den Kläger im Termin zum ersten Male sah, fand er ein ganz anderes Bild, als dies der Vorgutachter beschrieben hatte, dasselbe, wie es nach der bald erfolgten Aufnahme in unser Lazareth in der Krankengeschichte niedergelegt wurde.

Die Anamnese ergiebt, abgesehen von den auf den Unfall und die letzten Monate bezüglichen Angaben Folgendes: S. sei immer gesund gewesen; eine syphilitische Infection leugnete er, er ist Soldat und angeblich immer gesund gewesen. Seit 20 Jahren verheirathet, hat er 4 Kinder gehabt, von denen zwei im Alter von wenigen Monaten in den ersten Jahren seiner Ehe gestorben sind, ein drittes sei am Leben, 8 Jahre alt, das vierte sei erst im verflossenen Jahr im Alter von 3 Jahren gestorben. Ueber Erkrankung der Frau oder Aborte derselben ist nichts Sicheres in Erfahrung zu bringen.

Der objective Befund war bei der Aufnahme im Wesentlichen folgender: S. ist ein kräftiger Mann von mittlerem Ernährungszustande, dem an der rechten Hand das Nagelglied des Zeigefingers fehlt. Er hat gesunde innere Organe. Beim Suchen nach etwaigen syphilitischen Residuen findet man an der Dorsalseite der Glans penis eine scharfbegrenzte, linsengrosse Delle, in den Leisten beiderseits kleine schmerzlose Drüsenknoten, sonst nichts, was für Syphilis spräche. Krampfadern besonders am linken Unterschenkel, einige unverdächtige Narben (von Furunkeln) an der Nackenhaut. Keine nächtlichen Muskel- oder Knochenschmerzen.

Der linke Arm kann im Ellbogengelenk gut gebeugt und gestreckt werden, doch klagt S. dabei über Spannung in der Schulter. Im Schultergelenk kann der Arm nur wenig von dem Rumpfe abgeführt, im Uebrigen aber activ gar nicht erhoben oder gerollt werden. Passiv ist die Erhebung ausführbar, doch empfindet S. dabei Schmerzen in der Oberarmmusculatur und im Schultergelenk. Ein Reiben ist in diesem nicht feststellbar.

In der Haut über dem linken Deltoideus sitzt ein rundes, thalergrosses, flaches, mit Pflastermasse bedecktes Geschwür, dessen Grund sich nach mehrtägiger Reinigung von Granulationen bedeckt zeigt. Die Ränder des Ulcus fühlen sich derb an, sie sind stellenweise etwas unterminirt, die unter dem Geschwür liegende Musculatur fühlt sich weithin steinhart an, sie ist bei starkem Druck verhältnissmässig unempfindlich. Die ganze Gegend ist stärker prominent, als am andern Arm, und zwar geht die Verhärtung und Anschwellung allmählich in die Nachbarschaft über. Die Verhärtung der Muskeln ist bis zur Mitte des Unterarms fühlbar, auch der obere Theil des Biceps ist derb anzufühlen. Ueber das Schultergelenk greift die Induration nicht hinaus. Der Humerus fühlt sich auch etwas verdickt an. Um das Handgelenk ist ein Spur von Oedem bemerkbar.

Diagnose. Syphilitische Induration des Deltamuskels, Ulcus gummosum der Haut darüber.

Es wurde sofort eine combinirte Behandlung, Hg-Schmierkur und innerlich Jodkali, eingeleitet. Dabei wurde das Geschwür, das bis dahin stetig gewachsen, stetig kleiner; nach 2 Monaten war dieses geschlossen, nur in der Musculatur blieb noch eine derbe, äusserlich nicht hervortretende Resistenz zurück. Die Bewegungsstörung im Schultergelenk war um diese Zeit unter medico-mechanischen Uebungen völlig geschwunden, nur klagte S. noch über eine gewisse Schwäche bei activem Heben des Armes. S. nahm seine Arbeit wieder auf und hat sich später zu einer neuen, von uns ihm empfohlenen antiluetischen Cur bei seinem Kassenarzt wieder vorgestellt. Dieser fand ausser einer Muskelschwiele keinerlei Residuen der Verletzung und auch keine sonstigen Zeichen von Syphilis. Die elektrische Erregbarkeit war in den erkrankten Muskeln eine normale.

Epikrise. In dem berichteten Falle hat es sich zweifellos um eine syphilitische Muskel- und Hauterkrankung der linken Schulter bezw. des Oberarms gehandelt, entstanden in unmittelbarem Anschluss an eine Quetschung eben dieser Gegend, und zwar ist es scheinbar zunächst zur vollständigen Abheilung der Contusionsfolgen gekommen, ehe sich ganz allmählich eine syphilitische Neubildung an die gleiche Stelle setzte. Eine Röntgenaufnahme ist damals leider noch nicht gemacht worden, und lässt sich deshalb nicht sicher sagen, ob auch der darunter liegende Humerus etwa mit einer Periostitis betheiligt war. Das Schultergelenk war offenbar frei und nur in Folge der Muskelinduration unbeweglich.

Was die versicherungsrechtliche Seite anlangt, so ist einmal der Fall geeignet, zu zeigen, wie man die subjectiven Beschwerden nicht unterschätzen darf, dass sie auf ein sich erst in der Entwicklung befindendes Leiden hindeuten können. Die schwielige Entartung des gequetschten Muskels war offenbar schon der Beginn der chronisch entzündlichen Infiltration. Andererseits ist hervorzuheben, dass von einer leichten, allerdings schmerzlosen kleinknotigen Drüsenschwellung und einer wenig augenfälligen Narbe am Penis, die durch das Trauma ausgelöste luetische Neubildung das einzige Symptom der offenbar sehr alten Syphilis war, über deren Anfänge leider nichts zu erfahren war.

Ich habe zum vorstehenden Falle betont, dass es bedauerlich ist, bei der Aufhellung desselben die Röntgenphotographie noch nicht zu Hilfe gehabt zu haben. Es ist mir nicht zweifelhaft, dass diese eine wesentliche Stütze der Diagnose gewesen wäre, nicht bloss, weil aller Wahrscheinlichkeit nach das Muskelgumma einen charakteristischen Schatten ergeben hätte, über dessen Natur man freilich noch hätte im Zweifel bleiben können. Denn ein Sarkom, das ebenfalls nach Trauma entstehen konnte, oder etwa die Metastase eines Hautcancroids, vermochte das gleiche Bild in der Musculatur zu ergeben. Aber die palpable Verdickung am Humerus hätte sich röntgographisch sicher als

Periostitis syphilitischer Natur analysiren lassen, und das wäre bei zweifelhafter Diagnose ein grosser Gewinn gewesen. Denn mit Rücksicht auf die Therapie war es von hohem Werth, möglichst rasch, nicht erst ex juvantibus über die Diagnose in's Klare zu kommen. Die praktische Wichtigkeit der radiographischen Untersuchung kann nicht beredter geschildert werden, als durch folgenden Fall.

Fall 2 (briefliche Mittheilung des Herrn Medicinalrath Dr. Menschel in Bautzen, Chefarzt am städtischen Krankenhause).

Geringfügige Quetschung des Unterschenkels. Nach 4 Wochen Gebrauchsunfähigkeit des Beins. Sarkom? Lues? Aufklärung durch Röntgen.

Herr Medicinalrath Menschel schrieb mir am 21. April 1902, dass er die von mir ausgestellten Röntgenbilder syphilitischer Knochen auf dem letzten Chirurgencongress (1902) gesehen habe, von denen er sich mit Rücksicht auf eine eigene Beobachtung einige Copien ausbat. Er habe einen Fall zu begutachten, eine leichte Unterschenkelcontusion; eine Fibulaauftreibung liege dabei vor, die er auf einigen meiner Bilder syphilitischer Knochen in ähnlicher Weise gesehen zu haben glaube. Bald darauf sandte er mir mit folgendem kurzen Krankenbericht zwei Röntgenbilder, von denen ich mit seiner gütigen Erlaubniss eins hier beigebe (Fig. 1). Er schreibt dazu:

„Anbei sende ich die Photographien einer wahrscheinlichen Lues am Schien- und Wadenbein. Leider ist die Anamnese etwas unklar, da der betreffende Patient Italiener ist und kein Wort deutsch spricht.

Am 5. Juli 1901 hat Joseph P. 43 Jahre alt, als Erdarbeiter einen geringfügigen Schlag gegen den Unterschenkel bekommen. Wie der Verlauf in den ersten 4 Wochen war, ist nicht recht bekannt.

Am 7. August 1901 Aufnahme in das Krankenhaus mit der Diagnose: Wahrscheinlich Lues der Knochen am Unterschenkel und Geschwür, welches bis auf den Knochen geht, oder auch vom Knochen ausgeht (Gumma), die Längsachse der Tibia ist nach vorn geknickt. An der Winkelstelle eine starke spindelförmige Auftreibung der Tibia. Spitzfuss — Ruhe, essigsaure Thonerdeverbände, Jodkali.

10. October 1901. Diagnose: Traumatische Periostitis oder Sarkom. Es folgt eine fieberhafte Krankheit ohne nachweisbare Ursache. Anscheinend rheumatische Beschwerden.

Anfang des Jahres 1902: Schwellung und Auftreibung gehen zurück. Man hat den Eindruck einer geheilten Fractur.

Anfang März 1902: Der Patient geht mit Spitzfuss, geheiltem Geschwür und winkliger Tibia einher. Beschwerden sehr gering. Entlassung auf eigenen Wunsch. Wegen Verdickung der Fibula glaube ich an eine Periostitis luetica."

Herr Medicinalrath Menschel hat mir dazu die beiden Röntgenbilder (Fig. 1, auf Tafel III) gesandt, die ich kurz beschreibe. Fig. 1, aufgenommen im October 1901, lässt eine leichte winklige Knickung der Tibia in der Höhe des vorn prominenten Knochens erkennen. Die Fibula folgt dieser Knickung nicht im Winkel, sondern in leichtem

Bogen. Im Niveau der Prominenz ist die Tibia rundum aufgetrieben, und in einer daumenbreiten Zone schattenstärker, als oberhalb und unterhalb. Die Fibula ist weit darüber und darunter hinaus verdickt, wohl auf das Doppelte des normalen Umfangs. In der Höhe der Tibiaknickung ist eine Differencirung von Spongiosa und Corticalis an der Tibia in einer daumenbreiten Zone nicht möglich, an der Fibula sogar in einer doppelt so breiten Zone nicht. Unterhalb jedoch wird diese Unterscheidung an der Fibula noch besser möglich, als an der Tibia. Die deutlichen Weichtheilschatten haben im Niveau der Knochenerkrankung kein anderes Aussehen, als unterhalb. Einen Arterienschatten sieht man nicht.

Man wird ohne Zweifel nach diesem Bilde der Auffassung des Herrn Medicinalrath Menschel beitreten müssen. Es handelt sich um eine Periostitis und Ostitis diffusa der Fibula und um eine mehr umschriebene Herderkrankung, wahrscheinlich um ein in der Heilung begriffenes bezw. geheiltes Gumma der Tibia. Denn da eine traumatische Fractur der Tibia mit Rücksicht auf das geringfügige Trauma auszuschliessen ist, so kommt nur Lues in Betracht, da eine einfache Periostitis traumatica nicht beide Knochen befallen konnte, so wenig wie ein Sarkom, dessen umschriebener Sitz in dem einen, dessen diffuse Verbreitung in dem Nachbarknochen nicht wohl denkbar ist. Auch würde ein Sarkom ja andere Schattenverhältnisse, blasse Erweichungsstellen ergeben haben.

Das andere Bild vom 10. März 1902 bestätigt durchaus diese Auffassung. Wir haben hier im Grossen und Ganzen dieselben Verhältnisse. Nur ist die Spongiosa der Fibula jetzt bis weiter an den Krankheitsherd heran erkennbar.

Ich füge hier von meinen später näher zu behandelnden Knochenabbildungen aus der Sammlung des pathologischen Instituts diejenige alsbald an, in der Herr Medicinalrath Menschel den Process seines eigenen Falles am meisten nachgeahmt sah.

Fig. 2 auf Tafel III stellt dar eine umschriebene, elfenbeinerne Exostose am vorderen Umfange der linken Tibia. Die periostale Verdickung kommt an den Seiten als starkschattirte Prominenz, im Gebiete der Spongiosa als weit nach unten reichender Schatten zum Ausdruck. Die Mitbetheiligung der Fibula ist auch hier höchst charakteristisch. Der jüngere Process sitzt nicht im gleichen Niveau, wie die Tibiaperiostose, sondern tiefer, der oben schlanke in der Achse auffallend helle Knochen wird nach unten immer dicker. Die Spongiosa ist fast durch den ganzen Knochen noch erkennbar. Eine Achsenknickung ist nicht wahrnehmbar. Es fehlt ja auch die Voraussetzung dazu, die gummöse Erweichung. Das Vergleichsmoment mit Fig. 1 liegt in der Fibulaperiostose.

Fall 3. Fall auf die linke Schulter, vorübergehende Schmerzen. 6 Wochen später nach einmaliger heftiger Anstrengung schwere Myalgie in der Schultermusculatur, Arthritis (?) humeri. Später Chorioiditis und Retinitis, welche auf die luetische Natur hinführt. Heilung unter antiluetischer Behandlung.

Die 25jährige Presserin Rosina T. wurde unserem Institut für Unfallverletzte von der — Berufsgenossenschaft am 8. Juni überwiesen und zunächst bis 13. Juni 1897 beobachtet. Sie gab — in Uebereinstimmung mit den behördlichen Erhebungen — an, dass sie Mitte Januar 1897 ausgeglitten, hingestürzt und auf die linke Schulter gefallen sei. Sie verspürte seitdem angeblich Stechen in der linken Schulter, hat demselben aber keinen Werth beigelegt und weiter gearbeitet.

Am 5. Februar empfand sie plötzlich beim Pressen eines grossen Einbanddeckels ein heftiges Stechen im linken Arm, bald darauf trat eine völlige Lähmung des linken Oberarms ein. Sie ist danach mit Ruhigstellung, Umschlägen, Einreibungen andauernd, indess ohne Erfolg behandelt worden bis zum Eintritt in das Institut. Hier konnte sie den Arm im Schultergelenk immer noch nicht bewegen. Die etwas geschwollenen Muskeln des Oberarms waren stark druckempfindlich. Passive Bewegungen des Arms konnten nicht ausgeführt werden; es war deshalb auch über die Beschaffenheit des Schultergelenks, dessen äussere Form eine normale, nichts zu ermitteln. Da die Patientin auch über schlechtes Sehen, angeblich seit 4 Wochen bestehend, klagte, so wurde sie dem Augenarzt Herrn Dr. Landmann überwiesen, der eine specifische Augenkrankheit feststellte und ihre Behandlung in seiner Klinik übernahm. Der Aufnahmebefund am 13. Juni 1897 ist wie folgt notirt: Lichtscheu, Bulbus stark gereizt, Cornea etwas matt, Pupille durch Atropin erweitert. Im Glaskörper freischwimmende faden- und staubförmige Trübungen. Papille und Gefässe ganz verschwommen sichtbar. Retina hyperämisch. In der Peripherie einige bis stecknadelkopfgrosse gelbliche Herde sichtbar. Gesichtsfeld nach oben um 10^0, nach unten um 30^0, nasal 20^0 eingeengt.

Nach einer energischen Schmiercur war der Befund bei der Entlassung am 3. August 1897: Gesichtsfeldeinengung unverändert; $S = 1/2$; Glaskörpertrübungen fast völlig verschwunden. Fundus noch etwas verwaschen, aber ohne deutliche Veränderungen.

Vom 5. August bis 11. September 1897 wurde Patientin noch bezüglich ihres Arms behandelt. Bei der Entlassung gab sie an, dass es ihr auch mit dem Arm besser gehe. Sie könne den früher völlig gelähmten Arm jetzt gut erheben, aber nicht ihn ausgestreckt längere Zeit erhalten. Bei Bewegungen empfinde sie Schmerzen im Oberarm und ein Knacken in der Schulter.

Der objective Befund ergab, dass der rechte Oberarm in seiner Beweglichkeit noch etwas behindert ist. Bei festgehaltenem Schulterblatt kann derselbe nur um etwa 60^0 vom Rumpfe abgehoben werden (statt 90^0 der Norm). Bei passiven Bewegungen bemerkt man im linken Schultergelenk noch ein Reiben und Knarren. Der linke Deltamuskel ist gegenüber dem rechten deutlich atrophisch und durch den faradischen

Strom nicht ganz so gut erregbar, wie der rechte. Ober- und Unterarm sind links der Norm entsprechend, um $^1/_2$ cm schwächer im Umfange als rechts. Bei activen Bewegungen des Arms in der Schulter, namentlich solchen nach hinten, sowie bei starken passiven klagt die Patientin über Schmerzen in der Schulter. Man empfahl eine Rente von 25 %.

Anamnestisch liess sich mit Rücksicht auf die Syphilisinfection nur Folgendes feststellen: Patientin hat dreimal geboren, 2 Kinder leben, eines starb im Alter von $^3/_4$ Jahren; die Kinder sind von verschiedenen Männern. Einige Wochen nach der Entlassung beabsichtigt sie zu heirathen. Nach der letzten Entbindung habe sie lange an weissem Fluss, Schmerzen beim Wasserlassen und Blasenschneiden gelitten. Im Februar 1897 hatte sie einige Wochen lang einen Ausschlag („Blattern" nennt sie es) am ganzen Körper. Es ist also wahrscheinlich, dass das erste Trauma in die Zeit zwischen Infection und Exanthem, der Eintritt der Armlähmung in die des letzteren gefallen ist.

Bei den rund 3000 Obductionen, die ich, wie oben erwähnt, als Assistent am pathologischen Institut zu machen bezw. verantwortlich zu beaufsichtigen hatte, konnte ich bei 61 Individuen zweifellos luetische Residuen nachweisen; 19 mal waren es Haut-Muskelerkrankungen. Von diesen möchte ich über einen nur die protokollarischen Aufzeichnungen wiedergeben, ehe ich die Literatur über Muskelsyphilis kurz referire. Diese Beobachtung betrifft ebenfalls eine Myositis syphilitica und ist, ob auch nicht traumatisch, nicht bloss darum zu meinem Fall, ein Parallelfall, weil am Humerus eine Periostitis nebenher lief, die man zweifellos radiographisch ebenso wie die Tibiaperiostose schon im Leben deutlich hätte zur Anschauung bringen können.

Fall 4. Anatomische Diagnose: Syphilis aquisita invet. Oedema pulm. Atrophia fusca cordis.

Endo- et pericarditis fibrosa chron. Arterioscler. levis aortae. Degen amyloid lienis. Intumesc. gland. lymphat. omnium. Cicatrices invet. cavi pharyngo-nasal. Cicatrices tracheae. Gumma (?) mucosae tracheae. Hydrothorax.

Degen. amyloid mucosae intestini.

Atrophia granular. hepatis. Degen amyl. renum. Cicatrices renum; gummata (?) renis sin. Pachymening. adhaes. chron. Ulcera gummosa recentia et sanata pect., regionis scap. sin, brachii dext. Myositis fibrosa bicipitalis dext. et gummata fibrosa regionis ejusdem. Periostitis hyperplastica tibiarum, humeri utriusque.

57jährige Almosengenossin. Secirt am 23. December 1894 von Dr. P. Stolper. Klin. Diagnose: Lues. Amyloid.

Kleine Leiche mit starken Oedemen.

An dem Kopf und der Brust schwerste narbige und ulceröse Veränderungen. An der Haargrenze der linken Stirngegend bedeckt ein Schorf einen viereckigen Epidermisdefect. In der roth verfärbten linken Stirnhälfte ist die Haut in strahliges Narbengewebe verwandelt. Sie ist an dem Stirnbein nicht aussergewöhnlich angewachsen. Ueber der

rechten Augenbraue ist eine tiefe abgeheilte Narbe, die auf die rechte Schläfe hinüber zieht. Neben dem rechten äusseren Augenwinkel finden sich über dem Jochbein zwei durch eine Hautbrücke getrennte, je 10-Pfennigstück grosse tiefe scharfumrandete Löcher in der Haut, die von hier aus nach allen Richtungen hin 1 cm weit unterminirt ist und in denen man den rauhen Knochen fühlt. Die Haut der linken Wange ist nach einem in der Mitte sitzenden Loch hin verzogen. Das Gesicht hat durch diese narbigen und geschwürigen Veränderungen, ferner durch Schwellung der Unterlippe und ein leichtes Ectropium des rechten unteren Augenlides ein ungemein widerwärtiges Aussehen.

An der Vorderseite der Brust ist in einem dreieckig gleichseitigen Bezirk (17 : 17 : 17 cm) über dem Sternum und den Rippen die Haut durch Narben und Verschwärungen auf's Schwerste verändert; hier wie am rechten Oberarm sitzen in der Regel zwei Geschwüre neben einander, nur durch eine theilweise auch exulcerirte Epidermisbrücke von einander getrennt. Auf der Brust greifen die Verschwärungen nicht auf die Musculatur, nur das Sternum liegt stellenweise periostfrei im Grunde der Geschwüre frei.

Am Oberam aber reichen die Ulcerationen, wie ein Einschnitt lehrt, bis in die Musculatur hinein. Man stösst auf Erweichungshöhlen in dem käsig umgewandelten subcutanen Fettgewebe auch da, wo unmittelbar darüber die Haut nicht exulcerirt ist. Diese Erweichungsherde, erbsengross und kleiner, sind mit einer graugelben, an eine pyogene Membran erinnernden dicken Haut ausgekleidet. Die Oberarmmusculatur ist im Ganzen gelblich braunroth, stark feucht durchtränkt. In ihrer Mitte sind Biceps und Triceps grau-schwielig entartet. In diesen Schwielen mitten drin fühlt man erbsengrosse, rundliche Knötchen, die theilweise sehr derb, graugelb aussehen und sich dann bei Druck in einen gelblichen Brei auflösen. Die härteren und frischeren Knötchen zeigen zum Theil einen central gelegenen Blutpunkt. Diese kleinen Gummaknötchen sitzen theilweise in fibrös entarteten Partieen des Muskels, theilweise in dem nur in der Farbe veränderten, sonst normale Structur zeigenden Muskel. Die Haut über der linken Schulter ist besonders am Rücken ebenfalls von zahlreichen bis thalergrossen Geschwüren zerstört, die theils in gereinigtem Grunde den blanken Muskel erkennen lassen, theils schorfig bedeckt sind. Daneben finden sich viele Narben. Der rechte Oberarmknochen ist im Allgemeinen äusserst dünn, trägt aber in der Mitte unregelmässige Verdickungen.

Die Cristae tibiae sind höckerig. Das Schädeldach, ausserordentlich leicht und dünn, ist im Bereich des Stirnbeins besonders dünn, durchscheinend. Die rechte Hälfte des Schädeldaches zeigt eine grosse flache Depression, die linke viele kleine, vereinzelt stecknadelkopfgrosse Exostosen. Die Innenfläche ist ohne Besonderheiten. Die Dura ist fest adhärent, diffus verdickt. Gehirn ohne Besonderheiten. [1])

Die ältere Literatur führt verhältnissmässig selten ein Trauma als ätiologisches Moment bei der Entstehung von Haut- und Muskel-

1) Fall 8 meiner Arbeit über Syphilis visceralis (l. c.) zeigte ebenfalls offene Hautmuskelgummata an den Beinen.

syphilis an, obwohl auch den früheren Syphilidologen die Contusion als auslösendes Moment besonders bei dem so häufigen gummösen Unterschenkelgeschwür bekannt ist. Das Trauma hatte in früheren Decennien eben nicht die aussergewöhnliche Bedeutung, die wir ihm heute mit Rücksicht auf die Entschädigungspflicht beimessen müssen. Immerhin finden wir zerstreut in der Literatur eine ganze Reihe von Fällen, in denen insbesondere ein Gumma zweifellos auf ein Trauma zurückzuführen war. Freilich lässt sich die Haut- bezw. Unterhauterkrankung nicht immer scharf von der Muskelerkrankung trennen. Wir wissen ja, wie rasch sich gerade beim syphilitischen Ulcus cruris zu der Hautaffection eine specifische Induration der Musculatur und nicht selten auch eine Periost- und Knochenerkrankung hinzugesellt.

Desprès (1873) sah bei einem seit 4 Jahren syphilitischen Mädchen, welches einen heftigen Stoss gegen die linke Wange erlitt, nach Abheilung des Blutergusses und der Hautabschürfung ein Gumma in der Wangenmusculatur entstehen, dem in der Nachbarschaft mehrere weitere, bald darauf auch ein solches des Gaumens folgten. Heilung unter antiluetischer Behandlung.

Bäumler berichtet von einem jungen Manne, der einen Stoss gegen die Schienbeinkante erlitt, dass die anfangs unter einfachem Verbande geheilte Wunde nach einigen Tagen wieder aufbrach und sich peripherisch um den Unterschenkel verbreitete. Der serpiginöse Charakter liess das Geschwür als specifisch ansprechen, dazu gesellten sich heftige Kopfschmerzen, Haarausfall. Die Ansteckung war offenbar erst vor 9—10 Monaten erfolgt, und zwar am Nagelglied des linken Zeigefingers. Heilung auf Jodkali.

Sidney Jones, 30-jähriger, vor 8 Jahren inficirter Patient, bekam 2 Jahr nach einer Contusion der linken Schulter rheumatische Schmerzen, die den Arm völlig gebrauchsunfähig machten. Auf Jodkali und Sarsaparillen trat Heilung ein. Als später ein Knoten am Schulterblatt auftrat, extirpirte man diesen unter Resection der Scapula. Der mikroskopische Befund und die Krankengeschichte sprechen dafür, dass dies eine luetische Neubildung war.

Neubelt berichtet ebenfalls von einem in der Kieler Klinik extirpirten Tumor, und zwar der rechten Pectoralis major, der sich hinterher als Gumma erwies. Der Patient, dessen Anamnese nichts für Lues ergab, hatte eine Quetschung des Brustkorbes zwischen Eisenbahnpuffern und dabei einen Rippenbruch erlitten. Zwei Jahre später erbsengrosse Geschwulst, die innerhalb eines Jahres zu Faustgrösse anwuchs. Karewsky sah ein durch Trauma (?) erweitertes Gumma latissimi dorsi.

Jannot berichtet von einem seit 10 Jahren syphilitischen 30jährigen Unterofficier, der seinen Rekruten das „Griffe klopfen“ vormachte und eines Tages eine Lähmung der Schultermuskeln mit Atrophie bekam. Schliesslich entwickelte sich an der Stelle des chronischen Traumas ein fluctuirendes Gumma. Er spricht von Pseudo-paralysie progressive et atrophie musculaire syphilitique provoquée et localisée par un traumatisme.

Dieses chronische Trauma werden wir vom versicherungsrechtlichen Standpunkt freilich als ätiologisches Moment anders beurtheilen müssen, wie das einmalige. Deshalb sei noch ein Fall von Bier hier herangezogen, bei dem nach des Autors Ansicht auch ein chronisches Trauma eine Rolle spielt.

Ein seit 19 Jahren luetisch inficirter, 52 Jahr alter Arzt, der eine Schmiercur macht, bevor Secundärerscheinungen auftraten, hat nach einer Contusion und Verstauchung des linken Kniegelenks durch Fall beim Reiten lange mit einem hartnäckigen Hydrops genu zu thun. Derselbe wich schliesslich einer 1/4jährigen Kneteur. Doch trat an deren Ende im Quadriceps eine harte wallnussgrosse Geschwulst auf, die durch 4 Jahre wuchs und schliesslich ulcerirte. Das Geschwür heilte; aber weitere 4 Jahre später kam er mit der selbstgestellten Diagnose: Sarkom des M. quadriceps. Keine Syphiliszeichen, 3 gesunde Kinder. Es trat schliesslich glatte Heilung ein bei antiluetischer Behandlung.

Dass auch die Muskelzerrung eine syphilitische Neubildung hervorrufen kann, dafür sprechen folgende Beobachtungen:

Froidure: Ein 38jähriger Mann fühlte, als er mit einem Ruck einen Korb Wein auf die Schulter hob, ein Krachen in seiner rechten Wade und Schmerzen; er arbeitete aber weiter. Nach einigen Tagen fühlte er einen kleinen Knoten in der Wadenmusculatur, der nach 2 Monaten 14 cm in der Länge und 10 cm in der Breite maass. Das Bein konnte in Folge von Schmerzen im Knie nicht gebeugt, nicht gestreckt werden. Unter Jodkali erfolgte Heilung, doch blieb eine leichte Verhärtung zurück. — Ueber Syphilisäusserungen vorher und die Zeit der Infection ist nichts gesagt.

Karewsky: Innerhalb 6 Wochen nach Zerrung der Wadenmusculatur ein ganz enormes Syphilom des Biceps cruris von ausserordentlicher Schmerzhaftigkeit und mit starker Flexionscontractur.

Bier: Ein 1871 inficirter, mangelhaft behandelter Offizier, der angeblich ohne Secundärerscheinungen geblieben, fiel 1879 auf das rechte Bein; er hatte danach das Gefühl, als ob dicht unterhalb der Kniekehle etwas zerspränge und fühlte mehrere Tage daselbst einen stechenden Schmerz. Nach 4 Wochen daselbst eine erbsengrosse Geschwulst, die ganz allmählich wuchs. Dazu fanden sich in der Nachbarschaft mehrere andere. Schliesslich fanden sich im rechten Gastrocnemius zwei reichlich faustgrosse Geschwülste, eine dritte ebenso grosse im unteren Drittel des rechten Biceps femoris. Der Gebrauch des Beins wegen Schmerzen behindert. Heilung unter antiluetischer Behandlung.

Erwähnt sei auch noch, dass die Syphilidologen gelegentlich an den Injectionsstellen von Hg-Lösungen Muskelgummata sich entwickeln sehen; Doyon berichtet schon 1869 davon, in neuerer Zeit wieder Kulisch.

Die diffuse Myositis syphilitica, vielleicht noch schwerer gelegentlich erkennbar, als die gummöse, umschriebene, ist ebenfalls im Anschluss an Traumen beobachtet worden

Lewin: 23jährige Puella publ., vor 4 Jahren inficirt, 5 Recidive stets energisch behandelt, „verspürte nach einem Fall nur beim Heben des Armes spontane Schmerzen in der linken Schulter, die sich allmählich so steigerten, dass jetzt der Gebrauch des Armes gestört ist. Anfänglich glich die Krankheit einem Muskelrheumatismus und wurde mit Einreibungen behandelt.“ Man fand in den Fasern des Musc. deltoideus eine teigige spindelförmige Anschwellung. Die Rotation des Armes war frei, seine Erhebung aber sehr schmerzhaft, und nur mit grösster Anstrengung bis zur Horizontalen möglich. Zittmanncur statt der bisher erfolglosen Cur mit Hg-Injectionen noch nicht beendet.

Lewin erwähnt auch eines Falles von Duplay, einer Muskelerkrankung nach andauerndem Anstemmen des Bohrers gegen die Brust.

Froidure: Ein 24jähriger Koch erlitt 6 Wochen nach Syphilisinfection eine leichte Quetschung des Armes beim Absteigen von der Strassenbahn. Er hatte einige Minuten danach Schmerzen, keine Hautekchymose. Einen Tag noch arbeitete er, dann traten in der Nacht dumpfe Schmerzen auf, die indess den Schlaf noch nicht störten. Dann arbeitete er wieder 3 Tage, am 4. schwoll der Arm an, er musste ihn gebeugt halten, konnte ihn indess noch freiwillig gerade machen. Im Krankenhause ist — am 10. Tage — der Arm um 2 cm verdickt, bei Beugung und Streckung überaus schmerzhaft. In der Beugemusculatur des Oberarms sitzt ein Tumor. Heilung unter antiluetischer Behandlung.

Ein 88jähriger Mann mit Schulterverrenkung bekam nach Petit eine Knotenbildung auf der Schulterhöhe, ein ulcerirendes Gumma; der Patient war im 20. Lebensjahre inficirt und hatte immer für besonders gesund gegolten.

Endlich möchte ich in diesem Capitel noch derjenigen gerichtlich-medicinisch wichtigen Fälle kurz Erwähnung thun, bei denen entweder eine syphilitische Früheruption während der Behandlung zufällig zum Ausbruch kam und eventuell den Heilungsverlauf beeinflusste, oder bei denen die Verletzungsfolge: eine Wunde, ein anscheinend harmloser Contusionseffect hinterher die Eintrittspforte für das syphilitische Virus wurde.

Verneuil sah bei einer 41jährigen Frau im Anschluss an eine Cauterisation des Daumens allgemeine, innerhalb eines Monats zum Tode führende Syphilis auftreten und sich entwickeln. Zweifellos ein zufälliges, aber ein wie verhängnissvolles Zusammentreffen! Derselbe Autor berichtet von einem jungen Mädchen, das 2 Jahre zuvor syphilitisch inficirt war und dem er wegen Verletzung den Oberschenkel amputiren musste, dass unmittelbar nach der Operation ein papulöses Syphilid am ganzen Körper auftrat, und dass der Amputationsstumpf gummöse Beschaffenheit annahm. Man begreift, dass Verneuil nach solchen Erfahrungen sich mit besonderem Eifer in die Wechselbeziehungen zwischen Syphilis und Trauma vertiefte.

Thomann sah bei einem Tracheotomirten an der Druckstelle der Canüle luetische Granulationen (?) sich entwickeln.

Als eine zufällige Coincidenz möchte ich auch folgende eigene Beobachtung ansehen, die ich in aller Kürze wiedergebe.

Fall 5. Zermalmung des Fusses, Amputation, Narbenulcus. Vor der beabsichtigten Excision Ausbruch eines syphilitischen Exanthems.

Es handelte sich um einen 26jährigen Bremser B., dem eine umfallende Lowry am 23. Juni 1899 den linken Fuss zertrümmerte. Die Amputation heilte glatt. Am 27. August 1900 wurde B. unserem Institut überwiesen, wo die Excision eines lange erfolglos behandelten Narbengeschwürs am Stumpf vorgenommen werden sollte. Während der Vorbereitung dazu kam ein maculopapulöses Syphilid zum Ausbruch. Der Patient, ein schlimmer, ungeberdiger Potator, hatte sich kurz vor seinem Unfall inficirt. Das Narbengeschwür hatte keinen specifischen Charakter; es schloss sich indess spontan während der inzwischen eingeleiteten antiluetischen Behandlung, die von raschem Erfolg begleitet war.

Die frische Infection einer Wunde mit Syphilis ist in der Literatur über extragenitale Primäraffecte des öfteren erwähnt. Es sind nicht selten Fälle, die in Haftpflichtprocessen eine Rolle gespielt haben.

Zu den schärfsten Waffen unserer Gegner in der Frage der Schutzpockenimpfung gehören die Fälle von Syphilisübertragung durch Impfung aus jener Zeit, da man sich noch nicht ausschliesslich animalischer Lymphe und steriler Instrumente bediente. Sie müssen als Beweisstücke herhalten auch da, wo eine congenitale Lues nach der Schutzimpfung oft zweifellos unabhängig von dieser zum Ausbruch kam.

Noch andere ärztliche Eingriffe sind als Infectionsgelegenheit beschuldigt worden. So sah schon Cazenave an der Bissstelle von Blutegeln „chancreuse Geschwüre" entstehen, ebenso Plumert; es handelt sich indess zweifellos nur um das Manifestwerden einer bestehenden Lues. Beim Schröpfen (Baunscheidtiren, „Lebenswecker") sind ebenfalls (Moreau u. A.) locale Erscheinungen bis dahin latenter Syphilis hervorgetreten, aber auch zweifellos Uebertragungen des Giftes mit dem ungereinigten Instrument vorgekommen (Lailler). Syphilisinfection im Barbierladen ist wiederholt beobachtet (Carré, Desprès, Fleischer); Productionen latenter Syphilis in Folge von Rasierverletzungen, wie sie auch wohl denkbar, sind meines Wissens bis jetzt nicht berichtet. Die vielverbreitete Sitte des Tätowirens, die vornehmlich in den der Luesinfection besonders ausgesetzten Schifffahrerkreisen gepflegt wird, hat sowohl Syphilisübertragung gezeitigt, als auch das Hervorbrechen latenter Syphilis an der Reizstelle oft mit eigenartiger Form zur Beobachtung kommen lassen (Zechmeister).

Erwähnt sei hier auch die Verbreitung der Syphilis durch die jüdisch-rituelle Beschneidung (Posner, Feodotow, Lewentaner), und nicht vergessen wollen wir der Möglichkeit der Syphilisübertragung durch ärztliche Instrumente. Es sind besonders schwer sterilisirbare, mehr der Untersuchung als der Wundoperation dienende Instrumente, wie Urethralkatheter, Bougies, Spatel u. A. Besonders häufig ist der Tubenkatheter als Träger des Virus beschuldigt worden

(Lortet, Lailler, Coutagne, Lancereaux, Burow). Dulles berichtet von Infection durch ein zahnärztliches Instrument.

Die Infection ganzer Gruppen von Glasbläsern durch ein luetisches Individuum in Folge Benutzung desselben Mundstücks, von Guinand und Eysold beschrieben, gehört auch hierher.

Bei Raufhändeln sind Bisswunden gelegentlich die Eingangspforte des Virus gewesen; Speransky sah eine Initialsklerose der Nase, Morel-Lavalée eine solche der Stirnhaut durch einen Biss bei einer Schlägerei zu Stande kommen.

Nièce berichtet von einem Primäraffect am Ellenbogen mit nachfolgendem Syphilid des Stammes, der Mund- und Rachenhöhle; der Patient hat sich offenbar einige Tage nach einem Fall auf den Arm mit nicht beachteter Hautabschürfung bei einem verdächtigen Beischlaf inficirt. Es bildet sich unter schmerzloser Anschwellung und Verhärtung der Achseldrüsen ein specifisches Geschwür an der Stelle der Contusion aus; Fournier, in dessen Klinik der Fall beobachtet ist, sah diese Localisation zum ersten Male.

Folgende eigene Beobachtung machte ich an einem Patienten aus der Clientel des Herrn Sanitätsrath Dr. Bogatsch:

Fall 6. Fingerverletzung. Davon ausgehend syphilitische Induration. Durch Berührung wahrscheinlich kranker Genitalien. Allgemeine Syphilis.

Ein bis dahin gesunder Mann, Vater gesunder Kinder, zog sich eine geringfügige Verletzung am rechten Zeigefingernagelglied zu. Bald darauf besuchte der Patient eine Animirkneipe, wo er zugestandener Maassen mit unverbundenem Finger an weiblichen Genitalien manipulirte. Die Wunde war seit einer Woche unter Hinterlassung einer Verhärtung geheilt, als ein derber, nicht gerötheter Lymphstrang und eine schmerzlose Schwellung und Verhärtung zahlreicher Lymphdrüsen am Ellbogen, später auch in der Achselhöhle auftraten. Nach 8 Wochen stellte sich ein maculöses Exanthem am Rumpf ein, dessen syphilitische Natur nicht zweifelhaft sein konnte. Heilung unter specifischer Behandlung. Der Patient kam in Behandlung, weil er Rentenansprüche aus seiner im Berufe zugezogenen Fingerverletzung machte.

Eine andere eigene Beobachtung betrifft zwar nicht eine traumatische Verletzung, die zur Eingangspforte syphilitischer Infection wurde.

Fall 7. Rhagade der Unterlippe, seit Jahren im Winter bezw. Frühjahr aufbrechend. Initialsklerose an dieser Stelle. Allgemeine Syphilis.

Ein 24jähriger Unterbeamter H., den ich vor einem Jahre bezüglich seiner Tauglichkeit zum Radfahrerdienst zu untersuchen hatte, klagte mir damals, dass seine Unterlippe alljährlich in der kalten Jahreszeit aufbreche und ihm Schmerzen mache. Er trug genau in der Mittellinie der Unterlippe eine offenen Rhagade, die sich unter mehrfacher Aetzung und

unter Pflasterverband bald schloss. Am 1. April 1902 kam H. wieder in meine Behandlung mit einer taubeneigrossen ulcerirten Geschwulst an der gleichen Stelle, die mit Rücksicht auf ihre Randverhärtung, die leichte Schwellung der Nachbarschaft und eine starke schmerzlose Anschwellung und Verhärtung der Drüsen am Mundboden, der Submaxillardrüsen und kleine Knoten um die Ohren her als syphilitisch angesprochen werden mussten. Ich sorgte zunächst durch indifferente Umschläge für Reinigung des durch unzweckmässige Salbenbehandlung stark gereizten Geschwürs, um die Entwicklung eines maculösen Syphilids am ganzen Körper abzuwarten. Die jetzt erst eingeleitete antisyphilitische Behandlung erwies durch ihren Erfolg die Richtigkeit der Auffassung von der luetischen Natur auch der Lippenaffection. Patient gestand ein, dass er Ende Januar, Anfang Februar, zu einer Zeit, wo die Rhagade wieder offen war, mit einer Prostituirten Umgang gehabt und dass er sich dort wahrscheinlich die Infection des Lippenrisses zugezogen habe.

Wir haben also eine nicht kleine Zahl von einwandsfreien Beobachtungen, bei denen eine syphilitische Haut-Muskelaffection sich am Orte eines Traumas entwickelte. Offene Wunden oder leichteste, oft nicht mit blossem Auge erkennbare, aber aus dem ganzen Vorgange zu vermuthende Hautläsionen waren gelegentlich die Eingangspforte für das syphilitische Virus. Ein andermal fiel die Verletzung zwischen Luesinfection und Ausbruch des ersten Exanthems, das sich auch an der Verletzungsstelle äusserte. Die Mehrzahl der Fälle gehört aber zu jener Gruppe, bei der sich an dem Orte des Traumas eine spätsyphilitische Production zeigte. Das ulceröse Hautgumma, in der Regel in Combination mit gummöser Muskelerkrankung, ist als Quetschungseffect mit und ohne äussere Wunde zu oft bei Syphilitikern gefunden worden, als dass man ein rein zufälliges Zusammentreffen annehmen könnte.

Diagnostisch ist zu beachten, dass anfänglich sichtlich gute Heilungstendenz zu beobachten ist, bis erst allmählich eine Verschlimmerung einsetzt. An die Stelle einer traumatischen Schwiele oder Narbe setzt sich eine progrediente Schwiele, eine charakterische Ulceration, über deren Natur man indess lange im Unklaren bleiben kann, sofern man von dem Allgemeinleiden keine Kenntniss hat.

Muskel, Knochen- und Gelenkaffectionen einschliesslich Erkrankungen der Sehnenscheiden und Schleimbeutel bestehen in solchen Fällen oft neben einander, so dass die Analyse der Symptome im Einzelnen nicht leicht ist. Andererseits ist aus etwa erkennbaren Knochenveränderungen ein sicherer Schluss auf die Natur des Leidens zu ziehen. Die Skiagraphie hat sich gelegentlich als überaus fördersam erwiesen und verspricht auch in diesem Punkte viel für die Zukunft.

B. Skelett.

(Knochen- und Gelenke, einschliesslich Sehnen, Sehnenscheiden und Schleimbeutel.)

Eine strenge Trennung der syphilitischen Erkrankungen der Knochen und Gelenke ist bei einer so den ganzen Organismus durchdringenden Infection, wie sie bei der Syphilis statthat, nicht möglich. Heisst es schon, den natürlichen Verhältnissen im Interesse der Uebersichtlichkeit Zwang anthun, wenn man Haut- und Muskelaffectionen der Syphilis und ihre Beziehungen zum Trauma von den Skeletterkrankungen gesondert behandelt, so darf man doch die Sehnen-, Sehnenscheiden- und Schleimbeutel nicht isolirt betrachten. Der pathologische Process, der diese Organe betrifft, betheiligt in der Regel mehr oder weniger auch die benachbarten Knochen und Gelenke, und klinisch sind die Grenzen der Affection mit Sicherheit überhaupt nicht immer feststellbar. Meine eigenen Beobachtungen, die ich wieder voranstelle, betreffen vornehmlich versicherungsrechtlich beachtenswerthe Fälle. Ich lasse ferner einige Protokolle und Abbildungen folgen, welche die Erscheinungsformen der Knochen- und Gelenksyphilis darstellen unter besonderer Verwendung der Röntgenphotographie. Es ist, wie ich meine, nothwendig, von sicher syphilitischen Erkrankungen Röntgenbilder zu kennen, da man ohne solche Kenntniss sehr wohl auch trotz der Röntgenaufnahmen intra vitam noch im Zweifel über die Natur eines Processes bleiben kann.

Gerade die Knochenveränderungen skiagraphisch genau zu kennen, ist deshalb so werthvoll, weil die Röntgenphotographie an keinem andern Organ syphilitische und andere Krankheitsprocesse so sinnfällig zur Anschauung bringt, wie am Skelett. Die sichere Diagnose einer luetischen Knochenveränderung kann uns gelegentlich ja über einen fernab in der Musculatur in den inneren Organen sich abspielenden, seiner Natur nach noch zweifelhaften Process sicheren Aufschluss geben.

Eigene Beobachtungen von Knochensyphilis und Trauma.

Fall 8. Spätsyphilis verkannt. Hodenquetschung. — Danach entstandenes vermeintliches Sarkom des Hodens; Extirpation. Sturz vom Rad. Schlüsselbeinbruch. Heilung ohne Behandlung. 19 Jahre nach der Infection schwere Visceralsyphilis mit Erfolg antiluetisch behandelt. Danach Recidiv am Fussgelenk im Anschluss an Distorsion, Periostitis und Tendovaginitis.

Der 38 Jahr alte Unterbeamte F. kam am 18. October 1898 zum ersten Male in meine Behandlung wegen eines schmerzhaften eiternden Ausschlags um Mund und Nasenlöcher, und zwar auf Veranlassung eines Collegen, der ihn einige Zeit ohne Erfolg mit indifferenten Salben behandelt hatte. Es handelte sich um ulcerirte Rhagaden, deren radiäre Anordnung um Mund und Nasenlöcher im Verein mit dem bestehenden Foetor ex ore und einer offensichtlichen Mitbetheiligung des Zahnfleisches und der Mund- und Nasenschleimhaut mir alsbald den Verdacht einer specifischen Erkrankung nahe legten. Die Anamnese ergab Folgendes: F. hat als Soldat, also ungefähr im 20. Lebensjahr, einen Tripper und eine Verhärtung der Eichel gehabt. Beides wurde seiner Zeit ohne Wissen des Militärarztes von einem Lazarethgehilfen mit Salben und Waschungen behandelt. Eine antiluetische Cur ist dem F. nie verordnet worden. Seit 15 Jahren verheirathet, ist seine Frau nie gravid gewesen. Im Jahre 1886, am 6. Mai, hat ihm ein verstorbener Chirurg den linken Hoden extirpirt, der in Folge eines zwei Jahr vorher angeblich erlittenen Stosses mehr und mehr erkrankt, angeschwollen und ulcerirt sei. Seit jener Zeit sehe er kränklich aus, so dass ihn seine Kameraden für schwindsüchtig halten. Ein Jahr nach jener Operation habe er an der Brust mehrere grosse Verhärtungen bekommen, aus denen sich allmählich Geschwüre mit harten Rändern bildeten. Vor 7 Jahren hatte er Doppelsehen und ist dieserhalb in augenärztlicher Behandlung gewesen. Vor 3 Jahren hatte er sehr anhaltendes Nasenbluten, das in einem Krankenhaus behandelt und geheilt wurde. Bezüglich einer Verdickung am linken Schlüsselbein befragt, giebt F. an, er sei vor ca. 1 Jahr mit dem Rade gestürzt und habe nach Ansicht eines Arztes, den er in der Poliklinik eines hiesigen Hospitals um Rath fragte, sich das Schlüsselbein gebrochen. Er habe gar nichts davon gewusst, nur habe er sich schwer den Rock (Uniform) anziehen können. Dieser Bruch sei ohne jede Behandlung geheilt. Er entzog sich der Behandlung, weil er den Dienst nicht aussetzen wollte. Die Verletzung hatte er nach einigen Wochen vergessen.

Status vom 19. October 1898. Der mittelgrosse, mässig genährte Mann hat eine krankhafte, fahle, graugelbliche Gesichtsfarbe. Die sichtbaren Schleimhäute sind blass. Man fühlt nur wenig geschwollene Lymphdrüsen am Nacken, in den Leisten. Um die Nasenöffnungen her und an der Grenze zwischen Lippenschleimhaut und äusserer Haut sitzen eine Reihe von Borken, unter denen sich Eiter angesammelt hat. Daneben sieht man frische Rhagaden, radiär zum Munde gestellt, manche schon in Abheilung begriffen, vernarbt. Aus dem Munde, der wegen der schmerzhaften Efflorescenzen nur ganz wenig geöffnet werden kann, entströmt ein höchst übler Geruch. Die Mund- und Kieferschleimhaut ist, besonders um die Zähne her, von einem eitrigen, stinkenden Secret bedeckt. Das Zahnfleisch blutet leicht bei Berührung. Die Zunge ist stark graugelblich belegt, die Drüsen an den Zungenwurzeln sind gut entwickelt. Im Rachen sieht man körnige Granulationen auf der Schleimhaut.

An dem entkleideten Patienten fallen weiterhin auf drei etwa thalergrosse, weisse, strahlige, stellenweise pigmentirte Narben über dem obersten Theil des Brustbeins und über dem linken

Schlüsselbein. Letzteres ist in seinem mittleren Drittel um die Hälfte verdickt und stark prominent. Es ist die oben erwähnte Clavicularfractur. Ich füge gleich hier hinzu, dass eine 1902 davon aufgenommene Röntgenphotographie nichts erkennen lässt, was diese Fracturstelle etwa als eine Spontanfractur auf luetischer Basis kennzeichnete. Es ist ein in gewöhnlicher Weise mit Verkürzung und mit Verschiebung des medianen Fragments nach oben verheilter Bruch. Periostale oder ossale Veränderungen lassen sich — vom Fracturcallus abgesehen — weder an der verletzten noch an der anderen Clavicula, noch am Brustbein, an den Rippen, Oberarmbeinen oder Wirbeln erkennen. Ich verzichte deshalb auf die Wiedergabe dieses zu umfänglichen Bildes (Thoraxaufnahme). An den Schienbeinkanten fühlte man geringe schmerzlose, höckrige Verdickungen, die indess im Röntgenbilde bei sagittaler Durchleuchtung sehr wenig deutlich zum Ausdruck kamen.

Am Herzen ist der erste Mitralton etwas verbreitert, die Herztöne sind rhythmisch, man fühlt an der rigiden Radialis einen leicht gespannten Puls, 80 Schläge in der Minute. Die Herzdämpfung ist nach beiden Seiten etwas verbreitert. Wenn F., den Athem anhaltend, presst, dann treten um den Nabel fingerdicke Venen in die Erscheinung.

An den Lungen nichts Krankhaftes nachweisbar.

Die Haut über dem Manubrium sterni und nach dem linken Schlüsselbein hin ist narbig verändert. Die handtellergrosse Narbe ist im Allgemeinen rund, ihr Rand zeigt runde Auszackung, das Narbengewebe ist sehnig weiss, auf der Unterlage verschieblich (siehe Anamnese).

Das Abdomen ist in der Magen- und Lebergegend aufgetrieben. Die Milz ragt 3 Finger breit unter dem linken Rippenbogen hervor, ihre Dämpfungsfigur hat Dimensionen von 13 : 15 cm. Nach rechts geht die Milzdämpfung unvermittelt über in die der Leber.

Die Leber hat colossale Dimensionen Ihr oberer Rand steht in der Mammillarlinie in der Höhe des 5. Intercostalraumes; sie ist für den tastenden Finger an ihrem unterem Rande rund, an ihrer Oberfläche im Allgemeinen glatt anzufühlen. Mit seiner Hauptmasse reicht der rechte Leberlappen handbreit unter dem Rippenbogen hervor. Ein anscheinend abgeschnürter, zungenförmiger Fortsatz aber erreicht sogar die Höhe des vorderen Darmbeinstachels. Der Innenrand des rechten Leberlappens reicht 2 Querfinger breit über den Nabel nach links. Rechts oberhalb vom Nabel fühlt man einen höckerigen, kinderfaustgrossen Tumor an der Leberoberfläche, dieser fest aufsitzend. Es kann kein Zweifel sein, dass er zu dieser gehört. Die Leber ist nur unter dem Rippenbogen druckempfindlich, hart anzufühlen. Auf Befragen erklärt F., dass er bis jetzt nichts von dieser Bauchgeschwulst gewusst habe, dass er aber schon seit vielen Monaten einen eigenthümlichen Druck, Schwere im Unterleib gefühlt habe. Der Appetit sei schon seit langer Zeit mangelhaft.

Der Urin ist frei von Gallenfarbstoff, Eiweiss und Zucker, klar, sauer reagirend, specifisches Gewicht 1022. Stuhlverhältnisse in Ordnung. Die Nieren konnten nicht gefühlt werden.

Der linke Hoden fehlt (extirpirt vor 13 Jahren, als Sarkom); der rechte, von dem der Nebenhoden nicht scharf abgrenzbar, fühlt sich sammt diesem verhärtet an.

Die Blutuntersuchung ergiebt (ohne Zählung) leichte Leukocytose.

Die Augen, welche auf meine Bitte Herr Dr. Landmann freundlichst untersuchte, sind zur Zeit gesund, keine Augenmuskellähmungen.

Am 21. October 1898 stellte ich den Patienten in der medicinischen Section der Schles. Gesellschaft für vaterländ. Cultur vor, unter der Diagnose Hepatitis gummosa et interstitialis. Soviel ich erfahren, hat Herr Geheimrath Prof. Dr. Kast in der hiesigen medicinischen Klinik, der ich den Patienten zu Demonstrationszwecken überwies, meine Diagnose bestätigt.

Vier Wochen später (14. November) war unter energischer Jodkalibehandlung der Knoten um ein Drittel kleiner geworden, der untere Leberrand um mindestens 5 Finger breit zurückgegangen, die Druckempfindlichkeit geschwunden. Die Wundrhagaden sind völlig beseitigt; leichte blasse Narben erinnern noch an sie. Bald darauf trat F. gegen meinen ausdrücklichen Wunsch wieder in den Dienst ein, nahm zwar noch Jodkali weiter, liess sich aber nicht mehr sehen.

$^3/_4$ Jahr später, am 8. Juni 1899, consultirte er mich wieder, diesmal wegen einer Verletzung des rechten Fusses. Er habe vor 3 Tagen auf eine Apfelsinenschale getreten, sei ausgeglitten und habe sich den Fuss vertreten. Derselbe sei beim Gehen augenblicklich sehr schmerzhaft; er ermüde nach wenigen Schritten.

Die Untersuchung ergab nicht eigentlich die Zeichen einer frischen Distorsion. Das rechte Fussgelenk ist im Ganzen etwas geschwollen, ohne eigentlich ödematös zu sein. Der äussere Knöchel ist stark verdickt; doch ist die derbweiche, anscheinend dem Knochen und den Weichtheilen angehörende Verdickung verhältnissmässig wenig druckempfindlich. Der Fussrücken ist etwas ödematös. Die active und passive Beweglichkeit im Fussgelenk ist auffallend wenig behindert und wenig schmerzhaft, keinesfalls so, wie man es bei einem Bluterguss im Gelenk, einer Malleolarfractur oder Distorsion erwarten würde. Die Haut um das Fussgelenk zeigt keine blutige Verfärbung.

Die Schwellung reicht aber von den Knöcheln weit nach aufwärts, man sieht die Sehnen vor und zur Seite der Tibia nicht deutlich spielen.

F. gab an, dass er einen dumpfen Schmerz im ganzen Unterschenkel beim Gehen spüre und dass er nach dem Dienst der letzten beiden Tage in der Nacht vor Schmerzen nicht habe schlafen können. Die Wadenmusculatur ist leicht gespannt, druckempfindlich. Von der Tibia lässt sich nicht sagen, ob sie verdickt ist, sie ist auch etwas druckempfindlich.

Ein Röntgenbild ist damals leider nicht von mir aufgenommen. Im April 1902 liess ich den Patienten kommen, die Röntgenplatte lässt aber eine Periostitis erheblichen Grades, wie schon erwähnt, jetzt nicht erkennen. Ich nahm damals eine solche an.

Die Leber war inzwischen in fast normale Grenzen zurückgegangen, an dem unter dem Rippenbogen nun bis auf den Rand verschwundenen Organ also auch nichts von Residuen der angenommenen gummösen Geschwulst zu fühlen. F. gab an, dass er zwar viel magerer geworden sei durch die Cur, so dass ihm kein Uniformstück um den Leib mehr

passe, aber er fühle sich viel leichter und gesünder. Unter erneuter Jodkalicur ging die Anschwellung und Schmerzhaftigkeit am rechten Bein bei Schonung rasch zurück. Auch liess ich den Patienten eine Inunctionscur machen, 60 gr Hg-Resorbin.

Trotzdem kam, nachdem ich F. noch zwischendurch an einer Angina follicularis behandelt hatte, derselbe am 14. Mai 1900 wieder zu mir mit zwei exulcerirten Gummen der Zunge, zwei mehrzipfligen tiefen Löchern in stark verhärteter Umgebung, von denen eines in der Mitte des Zungenrückens, das andere am linken Rande sass. Erneute Hg- und Jodkalicur. Heilung in 4 Wochen.

Am 30. Juli 1900 führte eine unerhebliche Kopfwunde den Patienten wieder in meine Behandlung; bei dieser Gelegenheit constatirte ich ein neues Gumma in der Zungenspitze, in Form einer umschriebenen, nicht schmerzhaften, haselnussgrossen Induration. Die gequetschte Lappenwunde auf der Scheitelhöhe heilte anstandlos.

F. hat vom October 1898 bis zum August 1900 nicht weniger als 4 Schmiercuren à 60 gr Hg-Resorbin und zwar gründlich, genau nach Neisser'scher Anweisung, gemacht und 240 gr Jodkali in der Zeit innerlich verbraucht. Trotz dieser Behandlung so viele Recidive! F. vertrug sowohl Quecksilber wie Jod auffallend gut.

Am 4. Juni 1901 meldete er sich wieder krank. Diesmal klagte er wieder über Schmerzen im rechten Unterschenkel, besonders an der Vorderseite dicht über dem Fussgelenk. Er ermüde rasch beim Gehen und besonders beim Treppensteigen, das sein Dienst mit sich bringt. Ich fand eine Anschwellung und teigige Infiltration um die Tibia, aber auch eine leichte Schwellung und Druckempfindlichkeit der benachbarten Weichtheile. An den Strecksehnen fühlt die aufgelegte Hand bei Fussbewegung ein Knirren. Auch diese Affection ging in wenigen Tagen auf locale Einreibung von Quecksilberresorbin, Ruhigstellung und Jodkali innerlich zurück — Sehnenscheidenentzündung luetischer Natur? —

Seit dieser Zeit stellt sich Patient in kürzeren Zwischenräumen immer wieder bei mir vor. Ausser den alten Residuen seiner Lues sind jetzt im Mai 1902 keine weiteren Erscheinungen der Krankheit mehr nachzuweisen. F. ist erheblich dicker geworden, er hat nach seiner Angabe in den letzten 2 Jahren ungefähr 28 Pfund zugenommen, er wiegt jetzt 158 Pfund, sieht im Gesicht noch etwas blass aus. Subjectiv fühlt er sich angeblich viel leichter, gesünder als je und ist in seinem Dienst nach Mittheilung seiner Vorgesetzten ein rühriger, zuverlässiger Mensch.

Ich habe auch Gelegenheit gehabt, seine Frau vor $^1/_2$ Jahr zu untersuchen und zu behandeln an einer starken Bronchitis; die letztere ist wieder beseitigt. Zeichen einer luetischen Infection habe ich bei der kräftigen Person nicht gefunden. Auch ergab die Nachfrage nach syphilitischen Erscheinungen in früheren Jahren ein durchaus negatives Resultat.

Zusammenfassung.

Ein als Soldat gonorrhoisch und syphilitisch inficirter kräftig gebauter Mensch bleibt ohne zweckmässige Behandlung, heirathet

etwa 5 Jahr später, bleibt kinderlos. Ein weiteres Jahr später wird ihm der vermuthlich sarkomatöse linke ulcerirte Hoden entfernt, dessen Erkrankung Patient auf eine 2 Jahre zurückliegende Quetschung desselben zurückführt. Glatte Heilung. Seitdem schwindsüchtiges Aussehen! 1 Jahr nach der Operation Hautverschwärungen über dem Brustbein, auf deren gummöse Natur noch jetzt grosse eigenartige Narben hinweisen. Danach gelegentlich Doppeltsehen, heftiges, ärztliche Behandlung nothwendig machendes Nasenbluten. Schliesslich, ungefähr 18 Jahre nach der Infection, Bruch des linken Schlüsselbeins mit Spontanheilung ohne Aufgabe des Berufs. Ein weiteres Jahr später ein ulceröses Syphilid um Mund und Nase, gleichzeitig schwerste Visceralsyphilis, von der eine Hepatitis interstitialis et gummosa mit Milzschwellung und Circulationsstörungen evident nachweisbar. Jetzt zum ersten Mal erfolgreiche energische antiluetische Behandlung. 3/4 Jahr später im Anschluss an eine leichte Distorsion des Fussgelenks Oedem und Periostitis des Unterschenkels, der nach einem Jahr nach Ueberanstrengung noch eine Tendinitis folgte. Zwischendurch Auftreten mehrerer Zungengummata. Vorläufig völlige Ausheilung aller Syphilisresiduen und Besserung des Allgemeinbefindens.

Es ist hervorzuheben, dass der Patient für drei zweifellos luetische Eruptionen in glaubhafter Weise Traumen als Ursache beschuldigt: für die Hodenerkrankung einen 2 Jahr vor der Castration zurückliegenden Stoss gegen denselben, für den offenbar wenig schmerzhaften, vom Arzt aber constatirten, dann unbehandelt geheilten Schlüsselbeinbruch einen Sturz vom Rade und für die Periostitis am Unterschenkel eine Verstauchung des Fussgelenks durch Ausgleiten und Umkippen.

Ich hebe hervor, dass Patient keineswegs durch Hoffnung auf Rente etwa dazu geführt wurde, seinen verschiedenen Leiden eine traumatische Aetiologie anzudichten.

In diesem Falle waren es charakteristische Hautnarben an der Brust, die bei allgemeiner Untersuchung auch in der Latenzzeit den Verdacht auf Lues nahe legen mussten; auch ergab die Annamnese wesentliche Anhaltspunkte. Aber ohne diese Momente wären, das bin ich überzeugt, die Beschwerden am Fuss und Unterschenkel mit Rücksicht auf die traumatische Entstehung als luetische sicher nicht angesprochen worden.

Fall 9. Contusion des Schienbeins, bald darauf kleiner Abscess am Orte des Traumas. Danach andauernde diffuse Periostschwellung und -Schmerzen. Luetische Unterschenkelnarben. Beginnende Tabes.

Der 47jährige Gepäckträger Friedrich Sch. wurde dem Institut für Unfallverletzte am 1. September 1901 überwiesen zur Beobachtung seines angeblichen Leidens und Feststellung, ob dasselbe mit dem am 1. Januar 1900 erlittenen geringfügigen Unfall zusammenhänge. Als er an diesem Tage ein Gepäckstück in ein Coupé reichte, glitt er von dem Trittbrett ab und stiess mit dem linken Schienbein gegen die eisenbeschlagene Trittkante. Wegen einer dabei erlittenen Quetschwunde consultirte er zunächst keinen Arzt. Erst am 4. Januar ging er zu Herrn Dr. W., der einen Abscess unter der Haut constatirte, spaltete und in 6 Wochen zur Heilung brachte. Diensteintritt am 14. Februar. Am 24. Februar bereits consultirte Sch. einen andern Arzt, Herrn Dr. K., welcher nach Angabe des Sch. eine Knochenhautentzündung feststellte. Sch. that ein ganzes Jahr lang Dienst, kam aber auch zu Herrn Dr. W. wiederholt mit der Klage über Schmerzen und Schwellung im Unterschenkel. Erst am 6. Mai 1901 war die Schwellung vollständig geschwunden; der Umfang um die Wade links $^1/_2$ cm geringer als rechts. Trotzdem klagt der Patient fortdauernd über zeitweilig auftretende Schmerzen, die von der Stelle der Verletzung ausgehend nach oben bis in das Knie, ja bis in die Hüfte manchmal ausstrahlen. Sie treten auf beim Heben schwerer Lasten, sind aber nicht anhaltend, sind im Sitzen vorhanden, schwinden beim Aufstehen.

Ein Arztbericht vom 17. Juli 1901 besagt dasselbe, negativer Befund, subjective Beschwerden.

In unserem Institut gab Sch. am 1. September 1901 ausserdem an, dass er Schmerzen auch beim Spreizen des linken Beins habe, dass er des Nachts nicht auf der linken Seite liegen könne.

Mir gaben alte eigenartige Unterschenkelnarben, deren die früheren Gutachten gar nicht Erwähnung gethan hatten, obwohl sie zweifellos viel älter als der Unfall, Veranlassung, an Syphilis zu denken. Da gab nun S. an, dass er 4 gesunde Kinder hat. Von Aborten oder einer specifischen Erkrankung der Frau ist nichts zu erfahren. Er selbst aber hat sich bald nach dem Eintritt beim Militär krank melden müssen wegen Gonorrhoe. Er ist mit Einspritzungen in die Harnröhre, aber auch mit Einspritzungen in die Gefässmusculatur behandelt worden. Von einem Exanthem ist ihm nichts bekannt. Aber vor 5—6 Jahren seien an beiden Unterschenkeln kleine rothe Knötchen entstanden, die allmählich verschwärten und schliesslich unter ärztlicher Behandlung mit Salbenverbänden innerhalb 4 Wochen abheilten, ohne dass er den Dienst auszusetzen brauchte.

Die Untersuchung ergiebt bei dem gut genährten Manne gesunde innere Organe. Dabei leichten Romberg, die linke Pupille eine Spur weiter als die rechte; Lichtreaction beider gut. Zwei Narben auf der Glans penis, eine dicht am Orificium, die andere am Frenulum. In den Leistenbeugen keine Drüsen erheblicheren Grades.

An beiden Unterschenkeln, besonders am linken, eine Anzahl alter Narben von braunröthlicher Farbe. In denselben sieht man scharf umgrenzte runde Dellen. Ein Conglomerat von kleinen Narben nimmt einen handtellergrossen Bezirk ein, etwas oberhalb des äusseren Knöchels am rechten Fuss.

Von der Abscessincision herrührend ist eine anders geartete 3 cm lange Narbe vor der Mitte der Schienbeinkante. Die ganze Schienbeinkante ist ein wenig teigig geschwollen, auf Druck angeblich recht schmerzhaft. Die Beweglichkeit des linken Beines ist nur durch Schmerzen im Knie und im linken Oberschenkel behindert. Bei starker Flexion des Oberschenkels verlegt sich der Schmerz in den Oberschenkelknochen. Ischiasdruckpunkte, Sensibilitätsstörungen bestehen nicht, ebenso ein Umfangsunterschied des Ober- oder Unterschenkels.

Die Patellarreflexe fehlen, ebenso der Fusssohlenkitzelreflex, während der Stichreflex vorhanden ist. Gelenkgefühl nicht gestört, keine Coordinationsstörungen. Accomodation und Gesichtsfeld normal.

Es kann nach dem Befunde als sicher angenommen werden, dass S. an Syphilis gelitten hat; es ist in hohem Grade wahrscheinlich, dass er an Tabes incipiens leidet; nur die Pupillenstarre fehlt noch zum vollen Bilde derselben. Vielleicht sind die andauernden Schmerzen auf die Tabes zu beziehen, vielleicht aber auch wenigstens zu einem Theil auf die Periostitis tibiae, welche sich unmittelbar an die Contusion angeschlossen hat. Wir haben zunächst eine antiluetische Cur empfohlen. Bezüglich des Causalnexus wird man sich in der Praxis vorläufig in diesem Falle für einen Zusammenhang zwischen Beschwerden und Unfall aussprechen müssen, wenigstens mit Rücksicht auf die Periostitis, keinesfalls in dem Sinne, dass auch die beginnende Tabes durch die leichte Contusion ausgelöst sei.

Ich muss auch hier wieder hervorheben, dass in dem vorstehend mitgetheilten Falle uns lediglich das charakteristische Aussehen der Unterschenkelnarben, denen von den Vorgutachten gar keine Bedeutung beigelegt worden war, auf die Genese Lues hingeführt hat. Auch die noch ungewisse Diagnose Tabes incipiens erfährt durch die Feststellung voraufgegangener Lues eine wesentliche Stütze.

Fall 10. Leichte Quetschung bezw. Verstauchung eines Knies werden als Ursache andauernder Schmerzen im Bein und allgemeiner Cachexie beschuldigt. Zahlreiche Residuen alter Lues. Heilung.

Der 54 Jahre alte Arbeiter Wilhelm S. wurde behufs Feststellung des Zusammenhanges seiner angeblichen Erwerbsunfähigkeit mit einem Unfall dem Institut für Unfallverletzte hier überwiesen, nachdem sein Arzt seine Beschwerden für simulirt bezeichnet hatte. S. gab an, er habe zwei Unfälle erlitten, am 18. Mai 1898 eine Contusion des linken Knies, die aber nach einem ärztlichen Zeugniss wie auch nach der eigenen Angabe des Patienten bald geheilt ist. Seine gegenwärtige Erwerbsunfähigkeit bezieht S. auf ein Ereigniss vom 17. Mai 1899. Er versuchte, an diesem Tage mit mehreren Kameraden eine Drehscheibe, auf welcher eine Maschine stand, zu drehen. Bei dieser Anstrengung habe er plötzlich einen heftigen Schmerz im linken Knie gespürt, also dass er von der Arbeitsstätte stark hinkend nach Hause gehen musste. Das Knie war alsbald geschwollen,

er konnte nicht mehr weiter arbeiten. Bei Bettruhe sei unter Umschlägen die Erkrankung zurückgegangen.

Jetzt, 4 Monate nach dem Unfall, klagt S. noch über Schwäche im ganzen linken Bein und besonders im Knie. In der Nacht habe er oft reissende Schmerzen in den Knochen, besonders in den Schienbeinen, so dass er oft aufwache; daher komme auch seine allgemeine Schwäche, die ihn gänzlich erwerbsunfähig mache.

Es sei vorausgeschickt, dass objectiv von Verletzungsspuren an dem linken Bein nichts wahrzunehmen ist. S. geht lahmend, übertreibt aber darin sichtlich. Denn das Fuss-, Knie- und Hüftgelenk hat activ und passiv durchaus normale Beweglichkeit. Patient macht auf Wunsch die Kniebeuge, auch leidlich den Schlusssprung, Fusswurzel, Mittelfuss und Zehen lassen nichts Krankhaftes erkennen. Das linke Knie hat gleichen Umfang wie das rechte, dasselbe gilt von der linken Wade, von der Oberschenkelmusculatur. Man kann beim Betasten weder eine Formveränderung, noch umschriebene Druckstellen, noch Gelenkgeräusche, noch eine Sensibilitätsstörung irgend welcher Art feststellen. Im Gegensatz zu diesem negativen Localbefund steht das Ergebniss der Untersuchung auf syphilitische Residuen; es sind kurz zusammengefasst folgende: Ausgedehnte, sehnig glänzende, strahlige Hautnarben von runder Umgrenzung an beiden Unterschenkeln. (Die Form, das gesammte Aussehen dieser Narben liess auf den ersten Blick an Lues denken.) Ferner Narben an beiden Oberschenkeln, in beiden Kniekehlen, eine den Penis stark missstaltende Vernarbung zwischen Glans und Präputium. Der rechte Hoden fehlt; er ist nach Angabe des S. herausgeschworen. Der linke Hoden ist bis auf Haselnussgrösse verkümmert. S. hat eine auffallend gaumige Sprache, in Folge ausgedehnter narbiger Veränderungen am linken hinteren Gaumenbogen. Es zieht vom Zäpfchen zur hinteren Rachenwand ein derber, dicker Narbenstrang. Eine gewisse Arythmie in dem leicht beschleunigten (100) Pulse lässt auf Myocarditis schliessen. Deutliche Arteriosklerose.

Hornhautfleck auf dem linken Auge, dessen Sehkraft herabgesetzt ist. Endlich elender, hinfälliger Allgemeinzustand. Nach diesem Befunde musste man die Anfrage dahin beantworten, dass objectiv erkennbare Rückstände einer Verletzung des linken Knies nicht zu finden seien, dass die Beschwerde im linken Bein wie auch der elende Gesammtzustand auf die zweifellos bestehende alte Syphilis zurückzuführen seien und dass diese entsprechend behandelt werden müsse.

Bezüglich seiner Infection gab S. an, dass er sich 1868 angesteckt habe und dass die Verschwärung der Haut an beiden Beinen im Anschluss an eine Quetschung derselben im Feldzuge 1870 aufgetreten und von selbst wieder geheilt sei.

Es sind also wiederum alte Hautnarben von eigenartiger Beschaffenheit gewesen, die uns auf die Genese der Beschwerden in erster Linie hinführten. Zu bedauern ist, dass der Fall nicht skiagraphisch eingehender untersucht worden ist.

Fall 11. Contusion des rechten Ellbogens. Als trauma-

tische Bursitis olecrani angesehen. Nach 3/4 Jahren keine oder nur geringe Residuen davon. Gebrauchsunfähigkeit des Arms wegen Schmerzen, die sich in der Nacht steigern. Eine schwere Heiserkeit lenkt auf die Untersuchung der Halsorgane hin. Hier offenbar sehr lange bestehende schwere Zerstörungen syphilitischer Natur. Sonst keine luetischen Residuen am Körper.

Am 20. Mai 1902 sandte mir die x-Berufsgenossenschaft den 67jährigen Arbeiter Ernst S. zur Untersuchung. Derselbe hatte nach den Acten und seinen Angaben Anfang October 1901 eine Contusion der rechten Ellbogengegend durch ein fallendes Ziegelstück erlitten. Danach hatte er noch 14 Tage gearbeitet; schliesslich musste er Herrn Dr. W. aufsuchen, welcher ihn angeblich wegen einer allmählich entstandenen Geschwulst am rechten Ellbogen behandelte, die nach des Patienten Schilderung „eine gänseeigrosse, flache, wapplige Anschwellung" an der Streckseite des Gelenks darstellte und sehr schmerzhaft war. Herr Dr. W. habe ihm Umschläge und Einreibung, keine innerliche Arznei gegeben. Die Schwellung habe zuerst auf den Oberarm, schliesslich auch auf den Unterarm übergegriffen. Als ihn Herr Dr. W. am 2. Januar 1902 aus der Behandlung entliess, sei zwar die Geschwulst am Ellbogen beseitigt, der Unterarm aber immer noch schmerzhaft geschwollen gewesen. Er habe sich seit der Zeit nur mit der Beaufsichtigung seiner Enkelkinder beschäftigen können.

Herr Dr. W. schreibt in seinem Gutachten vom 12. April 1902, dass der Arm keine augenfälligen Abweichungen beim Besichtigen und Betasten mehr darbiete, einige flache Knochenauflagerungen am Olecranon und Oberarm ausgenommen. Sein Befund deckt sich sonst mit dem meinen. Er schliesst: „In Folge des Unfalls litt S. an einer traumatischen Entzündung des rechten Olecranon-Schleimbeutels, der entzündliche Knochenauflagerungen und freie Körperchen im Schleimbeutel zur Folge hatte. Im Laufe mehrerer Wochen griff die Schmerzhaftigkeit, die anfänglich hauptsächlich auf die Ellbogengegend localisirt war, auf den Oberarm über und ist auch jetzt, wo die entzündlichen Erscheinungen am Schleimbeutel bis auf die periostischen Auflagerungen geschwunden sind, noch in ähnlicher Weise vorhanden, wie seither. Diese Schmerzen sind offenbar neuralgisch und ausgegangen von der durch den Stoss bewirkten Entzündung der Knochenhaut des Olecranon, stehen somit mit dem Unfalle in ursächlichem Zusammenhange."

Mir klagte S., der in allen seinen Angaben einen durchaus glaubwürdigen Eindruck machte, dass er den rechten Arm fast gar nicht gebrauchen könne, weil er noch immer starke Schmerzen bei jeder Bewegung habe, die sich in der Nacht oft bis zur Unerträglichkeit steigerten, so dass er selten einmal 2 Stunden hintereinander schlafen könne. Er könne den Arm zwar leicht bewegen, aber er sei kraftlos und bei jeder passiven Bewegung überaus empfindlich.

Die starke Heiserkeit bestehe schon seit 5 Jahren, sie sei damals allmählich schlimmer geworden, zeitweise habe er keinen Ton herausgebracht. Damals habe er sich von Dr. K., Halsarzt in Schw., behandeln lassen; der habe ihm eine salzig schmeckende Medicin verordnet.

Seine erste Frau sei, 42 Jahre alt, plötzlich am Herzschlag bei einem Spaziergang gestorben, bis dahin gesund. Er hatte mit ihr 4 Kinder, von denen das erste, jetzt 40 Jahre alt, gesund ist. Die drei folgenden Kinder sind im ersten Lebensjahr gestorben. Die zweite Frau, von der er ein noch lebendes Kind hat, jetzt 8 Jahre alt, sei nach 32wöchigem Krankenlager (von Dr. Möller, Frauenarzt in Schweidnitz, behandelt) vor 3 Jahren erst verstorben. S. ist angeblich immer gesund gewesen und erinnert sich einer geschlechtlichen Infection nicht.

Objectiver Befund: Der für sein Alter von 67 Jahren rüstige Mann befindet sich in mittlerem Ernährungszustande, er hat weisses, volles Kopfhaar. In dem faltenreichen braunen Gesicht fallen Rhagaden um die Nase auf, die schmierig feucht bedeckt sind. Kein übler Geruch aus Mund und Nase. Die Nasenschleimhaut ist dunkelroth, glanzlos. Die Zunge ist etwas belegt.

Beim Blick in den Mund und Rachen sieht man das Zahnfleisch am Rande etwas belegt. Im Bereich des harten und weichen Gaumens ist die Schleimhaut, besonders in der linken Hälfte, von zahlreichen blassen Narben durchzogen, verzerrt. Der vordere Gaumenbogen zeigt in der rechten Hälfte einen mächtigen Defect. Demgemäss ist das dicke, verbreiterte Zäpfchen nach links gezogen. Ein Narbenstrang zieht zur hinteren Rachenwand, an der ebenfalls ein derber, weisser breiter Narbenzug sich zum Schlundkopf hin verliert. S. hat angeblich nie Schluckbeschwerden gehabt.

Mit dem Kehlkopfspiegel sieht man die Epiglottis auf's Schwerste verändert. In der Länge verkürzt, unbeweglich, ist der linke freie Rand sägeartig gezackt, er stellt ein graubelegtes Geschwür dar. Der Kehldeckel ist geschwollen, geröthet, ebenso die Aryknorpelgegend. Man kann in den Kehlkopf hineinsehen, das rechte Stimmband hat fast normale Beschaffenheit, das linke ist leicht geröthet. Die Sprache ist heiser. Eine bemerkenswerthe Schwellung der Halslymphdrüsen ist nicht vorhanden. S. hat angeblich nie Halsbeschwerden gehabt.

Die Pupillen sind gleich weit, ziemlich eng, Reaction in allen Qualitäten normal. Kein Romberg.

An den inneren Organen ist mässiges Emphysem an den Lungen, am Herzen ausser etwas paukendem ersten Ton an der Basis etwas Krankhaftes nicht zu finden, keine Arythmie, 72 Pulse. Starke Atheromatose der fühlbaren Arterien; das Radialisrohr ist knochenhart. Milz nicht, Leber nicht wesentlich vergrössert. Urin klar, frei von Eiweiss und Zucker. S. giebt an, niemals geschwollene Füsse gehabt zu haben.

An der verhältnissmässig reinen Haut des ganzen Körpers werden Narben vermisst, um die Analöffnung keine Condylome. Am Penis keine Narbe. In beiden Leisten nicht druckempfindliche, zahlreiche Drüsenknötchen. Nur an dem linken Handrücken ist ein leicht abschilfernder, stellenweise excoriirter Hautausschlag mit leichter Schwellung der Umgebung. Er hat kein für Syphilis charakteristisches Aussehen. S. führt ihn auf eine Hautabschürfung im Winter zurück.

Beide Füsse sind Plattfüsse. Bemerkenswerth ist noch eine Formveränderung an der Wirbelsäule. Hier springen die Dornfortsätze des 12. Brust- und 1. Lendenwirbels stark hervor, ähnlich wie man es nach

Compressionsfractur der Wirbelkörper sieht. In diesem Abschnitt ist die Wirbelsäule noch unbeweglicher, als in den übrigen ebenfalls altersteifen Theilen. S. hat angeblich nie Beschwerden seitens des Rückgrats gehabt, er weiss von diesem Buckel überhaupt nichts (cfr. Fall 13).

Nun der rechte Arm: S. hält denselben leicht im Ellbogen gekrümmt, benutzt ihn beim Auskleiden nicht und klagt über Schmerzen bei den dabei nothwendig werdenden Bewegungen. Auf den ersten Blick ist an dem Arm nichts Krankhaftes, insbesondere nicht am Ellbogen zu sehen. Residuen einer chronischen Schleimbeutelentzündung, wie man sie oft als schwielige Verdickung findet, sind nicht vorhanden. Die Haut des ganzen Armes ist frei von Narben oder Ausschlägen. Die Haut über dem rechten Olecranon ist etwas zarter, röther, weniger braun als über dem linken. Sie ist auf der Unterlage gut verschieblich. Von Reiskörpern oder einem Erguss darunter ist nichts wahrzunehmen.

Am Unterarm ist um die Strecksehnen her eine leichte Schwellung mehr fühl- als sichtbar. Bei Finger- bezw. Handbewegungen ist ein Reiben oder Knirren wie bei Tendovaginitis nicht fühlbar. Auch der Handrücken ist eine Spur ödematös.

S. kann alle Hand- und Fingerbewegungen activ ausführen, doch hat er dabei angeblich nicht die richtige Kraft und ein Spannungsgefühl. Bei stärkeren passiven Bewegungen klagt er über Schmerzen im oberen Theil des Unterarmes. Ein Grund dafür ist nicht recht zu finden. Kein Crepitiren in einem der Fingergelenke oder im Handgelenk.

Auch im Ellbogen kann S. leichte Bewegungen activ ausführen. Er klagt aber bei passiven ausgiebigeren Bewegungen, besonders bei Rotation über Schmerzen. Diese localisirt er auf genaues Befragen in den Knochen. Von den Bewegungen im Schultergelenk gilt dasselbe, geringe active Hebung ist möglich, aber schmerzhaft. Bei stärkerer passiver klagt S. laut und contrahirt die Muskeln stark. Simulation ist dabei ganz ausgeschlossen, da S. bei den verschiedensten Fragen und Prüfungen sonst auch bezüglich des rechten Armes absolut richtige Angaben macht. Zeichen einer Gelenkerkrankung im Humerus oder Cubitalgelenk sind nicht zu finden. Die Musculatur des Ober- und Unterarmes ist gut entwickelt, starker Contraction fähig. Der Umfang des rechten Arms, an gleichen Stellen gemessen, $^1/_2$—1 cm stärker, als der des linken.

Der Humerus ist in der unteren Hälfte vielleicht eine Spur verdickt. Die Aussenseite der Ulna fühlt sich rauh, höckrig, fast sägeförmig gezackt, etwas verdickt an. Druck auf diese Knochenpartie sowie auf die Ellbogengelenkgegend ist stark schmerzhaft, besondere Nervendruckpunkte lassen sich dabei nicht feststellen. S. giebt an, dass er beim Gebrauch des Arms bald Schmerzen in den Knochen bekomme, dass aber die Knochen auch in der Nacht in der Ruhe stark schmerzen, so dass er darüber aus dem Schlafe erwache, eine Angabe, die S. schon im April Herrn Dr. W. gemacht hat.

Die elektrische Erregbarkeit ist für den faradischen Strom eine normale, bei stärkerem Strom klagt S. über heftige Schmerzen bei der Muskelcontraction.

Die Hautsensibilität ist am ganzen Arm für Berührung, für Nadelstiche, für Warm und Kalt eine normale. Die Haut hat dieselbe Temperatur wie am andern Arm.

Es kam in Frage, ob eine hysterische Affection etwa vorliege, doch fehlt bei eingehender Prüfung jeder Anhalt dafür. Normales Gesichtsfeld, keine Sensibilitätsstörung auch am übrigen Körper, normale Reflexe, keine Nervendruckpunkte.

So kam ich zu dem Ergebniss, dass Sch. vermuthlich im October 1901 eine Quetschung der Ellbogengegend erlitten und dass sich davon eine traumatische Entzündung vielleicht des Ellbogenschleimbeutels, wie Herr Dr. W. annahm, jedenfalls aber eine Periostitis ulnae, wohl auch humeri angeschlossen hat. Die nächtliche Steigerung der Schmerzen und die seit 5 Jahren offenbar bestehende sicher luetische Kehlkopf-, Rachen- und Gaumenaffection lassen annehmen, dass es sich um eine syphilitische Affection des Arms gehandelt hat, von der zur Zeit objectiv sehr wenig zurückgeblieben ist. Eine Röntgenaufnahme war momentan leider nicht möglich.

Es hatte ein Trauma offenbar diese Localisation der für den Patienten und den ersten Arzt latenten, thatsächlich aber an den Halsorganen durchaus manifesten Syphilis ausgelöst. Ich empfahl der Berufsgenossenschaft, das Heilverfahren zu übernehmen und von sachkundigster Seite (Universitäts-Hautklinik) durchführen zu lassen, indem ich die bestimmte Erwartung aussprach, dass dem Process im Hals damit Stillstand geboten würde und dass sich die volle Gebrauchsfähigkeit des rechten Arms wieder herstellen würde.

Fall 12. Periostitis syphilitica traumatica ulnae; mangels jeden sonstigen Anzeichens als syphilitisch erst erkannt nach längerer Behandlung am Auftreten eines gummösen Ulcus in der Operationsnarbe.

Der 61 Jahr alte frühere Feldwebel J. ist am 20. November 1899 hingefallen und mit der Aussenseite des rechten Unterarms auf die Kante eines grossen Buches heftig aufgeschlagen. 9 Tage später musste er wegen Anschwellung des Arms den Arzt aufsuchen, der ihm Umschläge und Massage verordnete. Erst 3 Wochen später meldete er sich, da es mit den Schmerzen und der Schwellung schlimmer wurde, dienstunfähig. Am 31. December 1899 machte der Arzt eine Incision in die Anschwellung über der Ulna, es entleerte sich angeblich kein Eiter. Die Wunde schloss sich langsam, die Schmerzen blieben bestehen.

Am 18. Juli 1900 trat J. in meine Behandlung. Er hatte damals eine 15 cm lange Narbe an der Aussenseite des unteren Theils der rechten Elle und in der Narbe zwei Fisteln, deren speckig belegter Grund sich unter essigsauren Thonerdeverbänden in wenigen Tagen reinigte.

Neben der adhärenten Narbe und oberhalb und unterhalb derselben war die Haut leicht geröthet und teigig anzufühlen. Da sich die Fisteln, durch welche die Sonde nicht auf freien Knochen stiess, im Laufe der Beobachtung vergrösserten und die offenbar periostale Schwellung nicht

zurückging, auch ellbogenwärts eine umschriebene runde, etwas fluctuirende Stelle aufzubrechen drohte, so rieth ich dem Patienten, der sonst einen durchaus gesunden Eindruck machte, und weil die Bewegungsfähigkeit der Hand im Handgelenk immer mehr zurückging, zu einer erneuten Operation. Vor derselben konnte er die Hand nicht völlig zur Faust schliessen, die Fingerspitzen blieben im Durchschnitt 6 cm von der Hohlhand ab bei maximaler Beugung. Ich schnitt in Narkose auf die Narbe ein, verlängerte den Schnitt über die alte Narbe nach beiden Seiten hinaus, löffelte die granulösen Fisteln aus, fand aber den Knochen gesund. Nach diesem Eingriff schloss sich die Wunde rasch, unter Bädern und Massage kehrte die Gebrauchsfähigkeit der Hand fast völlig wieder, so dass J. nach 6 Wochen seinen Dienst wieder aufnehmen konnte. Im December 1901 kam Patient indess mit einem kleinen Narbengeschwür wieder. Dasselbe schloss sich bald unter essigsauren Thonerdeverbänden.

Als J. im April 1902 sich wieder bei mir einfand, constatirte ich ein reichlich linsengrosses Geschwür in der Mitte der Narbe, das sich seit etwa 8 Tagen gebildet hatte. Es ging wie mit dem Locheisen geschlagen in die Tiefe; sein Grund speckig, belegt, der Rand derb infiltrirt, geröthet, etwas wallartig erhaben. Ueber dem Processus styloideus ulnae aber fand sich eine leichte Anschwellung von dem Aussehen eines kalten Abscesses, etwas fluctuirend, wenig geröthet, nicht heiss anzufühlen. Jetzt erst stieg mir der Verdacht auf, dass es sich um eine luetische Affection handeln könnte.

Aber die diesbezüglichen anamnestischen Erhebungen, sowie die erneut vorgenommene Untersuchung des Gesammtorganismus ergaben keinerlei Anhalt. Keine Residuen an den Genitalien, keinerlei Haut- oder Knochenerkrankungen. Innere Organe gesund, abgesehen von mässiger Arteriosklerose. Die Frau ist gesund, Patient hat 2 Kinder gehabt, von denen eines im Alter von 13 Jahren gestorben ist. Eine Tochter, von mir ebenfalls untersucht und wegen Fissura ani behandelt, 27 Jahre alt, ist ohne Zeichen congenitaler Lues.

Indess die trotzdem eingeleitete antiluetische Behandlung, Emplastrum hydrargyri auf den kranken Arm und grosse Dosen Jodkali innerlich war von raschem Erfolge begleitet.

Ein während dieser Behandlung im April 1902 aufgenommenes Röntgenbild lässt eine mässige Periostverdickung an der radialen Seite der Ulna erkennen. Ein sicherer Schluss über die Natur dieser Periostitis aber ist aus dem Bilde wohl nicht zu machen.

Zur Zeit ist das Narbengeschwür geschlossen, der kalte Abscess über dem Proc. styloid., der alsbald aufbrach und einen dickflüssigen Brei, frei von pyogenen Bakterien, entlerte, zurückgegangen, die lange Narbe reizlos. Die Beweglichkeit im Handgelenk, in dem ein leichtes Reiben zu fühlen, ist nahezu normal, die Hand kann gut und mit annähernd derselben Kraft, wie die linke, zur Faust geschlossen werden. Nur im Umfang steht der kranke Unterarm hinter dem andern um $^1/_2$ cm in der Mitte zurück.

Ich glaube mit Sicherheit annehmen zu müssen, dass die durch die Quetschung im November ausgelöste Periostitis ulnae mit ihrem

langsamen Verlauf bereits luetischer Natur war. Das charakteristische Aussehen des letzten Ulcus, der Erfolg der eingeschlagenen Therapie sprechen nicht bloss dafür sondern auch die skiagraphisch festgestellte Thatsache, dass die Periostitis nicht bloss die vom Trauma betroffene Aussenseite der Ulna, sondern deren ganze Circumferenz einnahm. Wenn die Aussenseite der Ulna jetzt ein durchaus glattes Aussehen zeigt, so ist dies darauf zurückzuführen, dass bei den operativen Eingriffen, insbesondere bei dem letzten von mir vorgenommenen, das erkrankte Periost in ganzer Ausdehnung entfernt worden ist.

Fall 13. Gumma im 12. Brustwirbelkörper. Ankylosirende Periostitis und Synostose der unteren Brust- und der Lendenwirbel. Tod an Sepsis, ausgegangen von einer durch Auskratzung eines Gummas zurückgebliebenen Knochenfistel in der Tibia.

Der 60jährige Arbeiter Karl H. war seit Jahren wegen Syphilis wiederholt im Allerheiligen-Hospital. Vor ca. 1 1/2 Jahren wurde ein ulcerirtes Gumma am linken Unterschenkel, welches tief in die Tibia hineinreichte, ausgekratzt. Es trat anfänglich rasche Verkleinerung der Höhle ein, schliesslich blieb aber doch eine tiefe Fistel zurück. Vor 3 Wochen kam H. unter den Erscheinungen einer fieberhaften Erkrankung wieder ins Hospital; man fand die Umgebung der Fistel am linken Unterschenkel entzündlich geröthet, heiss. Der Patient kam unter den Erscheinungen septischer Allgemeinerkrankung ad exitum.

Bei der von mir am 6. Juni 1898 ausgeführten Obduction fand ich ausser der alten Tibiafistel eine acute infectiöse Osteomyelitis mit 3 Staphylokokkenabscessen, je einen in der Spongiosa des Schienbeinschafts, einen in der oberen und einen in der unteren Epiphyse. Die Infectionspforte war offenbar die Tibiafistel gewesen. Ausser den Zeichen allgemeiner Sepsis (Abscessen in verschiedenen Organen) hebe ich noch hervor, dass hyperostotische und nekrotisirende Processe zweifellos syphilitischer Natur an der linken Tibia gefunden wurden und eine ebenfalls syphilitische Affection der Wirbelsäule, die mit Rücksicht auf die zur Zeit viel erörterte ankylosirende Wirbelsäulenentzündung und deren Aetiologie von Interesse ist. Ich fand zunächst eine schwere deformirende Arthritis an den Wirbeln des untern Brust- und des Lendenabschnitts. Mächtige periostale Wucherungen und eine complette Synostose der unteren Brust- und der Lendenwirbel müssen eine erhebliche Versteifung der Wirbelsäule bedingt haben. (Ich wurde an diesen anatomischen Befund lebhaft erinnert bei der Untersuchung des Falles 11 mit der auffallenden Prominenz zweier Darmfortsätze und der Wirbelsäulensteifigkeit bei einem Syphilitiker.) Für die syphilitische Natur dieser ankylosirenden Processe am Wirbelperiost sprach aber, abgesehen von dem klinisch beobachteten und operirten Tibiagumma, ein frisches Gumma in der Spongiosa des 12. Brustwirbelkörpers, das wie bei einer

1) Demonstrirt am 10. Juni 1898 in der med. Section der Schles. Gesellschaft für Vaterländische Cultur.

Compressionsfractur zu einer Verminderung der Höhe des Wirbelkörpers geführt hatte.

Der Fall hat ja nur ganz entfernt Beziehungen zwischen Syphilis und Trauma gezeitigt und in einem ganz anderen Sinne, wie die vorher beschriebenen Fälle, indem die operativ gesetzte Fistel schliesslich die Eingangspforte für ein mit der Syphilis nicht verwandtes, pyogenes und hier tödtlich wirkendes Virus wurde. Aber ich möchte ihn auch noch als ein Beispiel von ankylosirender Spondylitis hervorheben, die in letzter Zeit in der Unfallliteratur so viel erörtert worden ist. Man hat die traumatische Aetiologie bei diesem Leiden auch stark in den Vordergrund gerückt. Es sind auch Fälle beschrieben, in denen Syphilis in der Anamnese eine Rolle spielt (s. Anschütz u. A.). Wenn ich die oben schon erwähnte Analogie des Falles Nr. 11 mit heranziehe, ebenfalls eine Wirbelversteifung mit Kyphose bei einem notorischen Luetiker, so scheint mir der Schluss nicht unberechtigt, dass man der Syphilis als einem prädisponirenden Moment auch ein Plätzchen in der Aetiologie der ankylosirenden Wirbelsäulenversteifung wird einräumen müssen.

Wer, wie ich, seine Erfahrungen über Syphilis vorwiegend am Obductionstisch gesammelt hat, der kommt zu dem überraschenden Resultat, dass das Skelett, Knochen und Gelenke, am häufigsten von allen Organen des menschlichen Körpers bei der Spätlues von schweren syphilitischen Veränderungen befallen wird. Ich fand bei 61 Individuen mit acquirirter Lues 27 mal Affectionen des knöchernen Skeletts, und zwar in der Regel schwere, multiple. In der speciellen syphilidologischen Literatur finde ich diese Häufigkeit im Allgemeinen nicht genügend betont, offenbar weil die Untersuchung der Knochen aus äusseren Gründen nicht immer hinreichend gründlich sein kann. Aus derselben Ursache werden, vielleicht irrthümlich, die Knochen mit oberflächlicher Lage als besondere Prädilectionsstellen bezeichnet; sie sind eben besser studirbar, als diejenigen, deren Herausnahme und Zertheilung nicht immer möglich ist. Die syphilitischen Veränderungen am Schädeldach können dem Obducenten nicht entgehen, wohl aber diejenigen der Wirbelsäule, der Becken- und Oberschenkelknochen.

Wenn aber die Thatsache richtig ist, dass gewisse oberflächlich liegende Knochen häufiger luetisch erkranken, so der Schädel, die Tibia, die Clavicula, die Vorderarmknochen, so kann der Grund dafür kaum in einem näherliegenden Moment gesucht werden, als darin, dass eben diese Knochen häufiger Traumen ausgesetzt sind. Die ungemein oft zu beobachtende Periostitis der Tibia, der Elle, hat mir immer den Gedanken nahe gelegt, dass Contusionen bei der Aus-

lösung eine Rolle spielen. Die stärkere Inanspruchnahme, welche man bei den Extremitätenknochen mit heranziehen könnte, kann bei dem ebenfalls oft befallenen Schädel nicht wohl in Frage kommen, während traumatische Einflüsse hier sehr häufig sind.

Aus der reichen Literatur über Knochensyphilis ergiebt sich, dass Traumen gelegentlich ein auslösendes Moment für syphilitische Neubildungen am Orte der Gewalteinwirkung sind, und dass zum andern Traumen eine mehr oder weniger jähe Verschlimmerung herbeiführen. Sie führen wie beim Gumma eines Röhrenknochens zur Fractur, zur Katastrophe eines lange sich vorbereitenden Verhängnisses, indem die Gewalt plötzlich eine völlige Gebrauchsunfähigkeit veranlasst.

Endlich drittens zeigt sich, dass am Orte alter Traumen bald oder öfter nach langer Frist es zur Eruption eines luetischen Processes kommen kann.

Ehe ich nach diesen Gesichtspunkten geordnet die Literatur bespreche, muss ich, gestützt auf die allgemeinen Erfahrungen der pathologischen Anatomie und auf einzelne Eigenbeobachtungen, wieder unter besonderer Berücksichtigung der Röntgendiagnostik eine knappe Darstellung der Syphilis des Knochensystems überhaupt vorausschicken.

Es kann nicht mehr zweifelhaft sein, dass in jedem Stadium die universelle Infection auch das Knochensystem mit betheiligt, und man hält auch in neuerer Zeit nicht mehr an dem Satze fest, als ob die gummöse Erkrankung lediglich dem Spät- (tertiären) Stadium eigenthümlich sei. Sowohl die irritativen wie die gummösen Producte, wie Virchow schon die luetischen Affectionen unterschied, kommen in den früheren wie in den späteren Stadien der Infection, aber auch neben einander zu jeder Zeit vor.

Beim Knochensystem kann man im Wesentlichen unterscheiden syphilitische Eruptionen, welche ausgehen

1. von der Knochenhaut,
2. von dem Knochenmark;

beide Processe können secundär die Knochenrinde in hohem Grade in Mitleidenschaft ziehen. Der grössere Gefässreichthum des Periosts wie der Spongiosa bedingt begreiflicher Weise deren Primärerkrankung, und zwar sind es zwei Formen, die an beiden Stellen wiederkehren, die einfache, diffus infiltrirende, und die umschriebene gummöse. Alle anderen Formen, wie sie beschrieben werden als Tophi, ossificirende Periostitis, als Caries — oder als ulceröse, sind nur Entwicklungsstadien der einen oder anderen Art, nicht selten unter

dem Einfluss einer zweiten Infection stehend, z. B. durch Hinzutritt von Saprophyten oder pyogenen Bakterien.

Greift der Process auf die Spongiosa und Compacta über, so kommt es auch hier zu den gleichen Veränderungen, nämlich der Ostitis simplex mit ihren Entwicklungsstadien (Sklerose, Osteoporose, Nekrose) und der Ostitis gummosa, die zurückgehen kann, oder sklerotische oder osteoporotische Veränderungen hinterlässt oder zu einer völligen Dissolution des Knochens führt durch Nekrose, bei deren Ausheilung Sequesterbildung und Sklerose vorkommt in ähnlicher Weise wie bei der acut infectiösen Osteomyelitis.

Es scheint mir für die künftige klinische Diagnose förderlich, einige Röntgenbilder solcher Krankheitstypen wiederzugeben von Knochen aus der Sammlung des königl. pathologischen Instituts zu Breslau, über deren syphilitische Natur, wie ich nicht für jeden Fall noch einmal hervorzuheben brauche, kein Zweifel sein kann; es sind jeweils Organe von Individuen, deren Lues auch an anderen Körpertheilen greifbar war.

Präparat Fig. 3. Unterschenkelknochen (rechts) eines 47jährigen Mannes mit syphilitischer Periostitis. Das Röntgenbild lässt an beiden Knochen eine von einer Epiphyse zur andern reichende, nach unten stärker werdende Verbreiterung des Periostschattens erkennen. Die Dichtigkeit des Schattens an der Tibia entspricht dem makroskopischen Aussehen, nach welchem man diese Wucherung als Osteophyten bezeichnen muss. An der Fibula kommt die allgemeine Verdickung noch mehr zum Ausdruck, obwohl hier die periostale Production offenbar weicher, vielleicht jünger und darum durchsichtiger ist. Wir haben am Fall 2 gesehen, dass die Fibulaperiostitis ein ausschlaggebendes Moment für die Diagnose einer angeblich traumatischen umschriebenen Tibiaerkrankung (Gumma oder Sarkom) war.

Der andere (linke) Unterschenkel bietet im Röntgenbilde fast genau dasselbe Bild.

Präparat Fig. 4. Der aufgesägte Radius eines 54jährigen Mannes mit alter Syphilis. Gummöse Periostitis und Ostitis, theils arrosiv, theils osteoplastisch an seinem unteren Ende, das auch eine sklerosirende Hyperostose der Carticalis zeigt. Im Mark fanden sich mehrere gummöse Knoten, deren Sitz an dem Bilde durch leichte Auftreibung gekennzeichnet ist. Aehnliche Veränderungen zeigte die zugehörige Ulna, an der indess das untere Ende und die Mitte nur leichte Osteophyten, das Ellenbogengelenkende aber erheblichere Veränderungen, Osteophyten und Caries, zeigt. Auch der Gelenkknorpel des Olecranons ist leicht usurirt.

Präparat Fig. 5. Vor 1/2 Jahr erlitt der 37jährige Mann einen Stoss gegen den rechten Ellbogen, der allmählich anschwoll, exulcerirte und zu bedrohlicher Ellbogengelenkentzündung führte, welche zur Am-

putation zwang. Der Arm war um das Gelenk 8 cm dicker im Umfang, als der andere.

An dem Präparat ist eine starke Periostitis am unteren Ende des Humerusschaftes erkennbar. Die hellen Flecken im Periostschatten sind auf eitrige Einschmelzungen zurückzuführen. Das Gelenk zeigte nur acute Entzündungserscheinungen.

Präparat Fig. 13 lässt radiographisch in ausgezeichneter Weise die am Präparat sichtbaren tiefen Höhlen der Oberfläche der schwer erkrankten Ulna erkennen. Der vorwiegend periostale Process lässt die Differenzirung zwischen Rinde und Marksubstanz völlig verschwinden. Obwohl auch der Humerus erkrankt, ist das Ellenbogengelenk ganz frei geblieben. Einen analogen mit Trauma verquickten Fall von luetischer Erkrankung des Vorderarms hat unlängst Herr Dr. Kissinger-Königshütte beobachtet.

Präparat Fig. 6. Diese beiden Unterschenkelknochen geben das skiagraphische Bild einer diffusen Periostitis gummosa. Die gummöse Auftreibung an der Fibula konnte zweifellos bei der Palpation den Eindruck eines zwingenartigen Fracturcallus machen und sah auch makroskopisch am freigelegten Knochen so aus, wenn auch der Sitz ungewöhnlich. Die schwache Schattenwirkung dieser Auftreibung, die Atrophie des von dem gummösen Periost umgebenen Knochens ist beachtenswerth.

Präparat Fig. 7. Diese beiden Unterschenkelknochen zeigen verschiedene Grade der Periostitis, an der Tibia eine viel hochgradigere, als an der Fibula. Ist an letzterer nur ein hoher Grad von diffuser Periostose erkennbar, so zeigt die Tibia bereits das ausgesprochene Bild der Eburneation, einer besonders vorgeschrittenen Hyperostose. Man hat, insbesondere auch bei Betrachtung des Präparats, den Eindruck, dass beide Knochen auch eine Biegung, eine Verkürzung der Längsachse erfahren haben. Es ist ersichtlich, dass die einfache Palpation an solchen Knochen so gut wie nichts für die Diagnose ergiebt, während die Skiagraphie auch intra vitam diese syphilitischen Veränderungen zur Anschauung bringen würde.

Präparat Fig. 8. Auch dieses Skiagramm lässt Veränderungen deutlich erkennen, die sich der Palpation intra vitam sicher entziehen. Es handelt sich um geheilte osteoplastische Periostitis gummosa der Tibia mit mächtiger Eburneation der Corticalis von einer an Pneumonie verstorbenen Frau. Auch an der Fibula ist eine leichte Periostose erkennbar. Die beiden Knochen sind aussergewöhnlich schwer.

Der andere Unterschenkel bot ganz ähnliche Verhältnisse.

Der tiefdunkle Schatten der erkrankt gewesenen Partieen steht in rechtem Gegensatz zu dem nicht afficirten unteren Theil der Tibia, deren Knochenstructur deutlich erkennbar ist.

Präparat Fig. 9. Die Tibia ist in der Frontalebene durchsägt. Ungefähr in der Mitte der Diaphyse sitzt in der Markhöhle eine sklerosirende Hyperostose, der Rest einer syphilitischen Osteomyelitis, offenbar

einfacher, infiltrirender Form. Aber auch die Corticalis und das Periost sind betheiligt; der Tophus wäre an der Crista tibiae intra vitam palpabel gewesen.

Das Fehlen der Structur in der stärker schattirten Mitte ist um so bemerkenswerther, als ja nur die halbe Tibia durchleuchtet ist.

Die Differentialdiagnose gegen geheilte Fractur klärt das Skiagramm offensichtlich, da keine Spur von Dislocation erkennbar und auch an der Erkrankungsstelle die Continuität der Spongiosa noch erkennbar ist.

Präparat Fig. 10. Die stark verdickten Unterarmknochen sind ungewöhnlich schwer, an ihrer Oberfläche rauh, höckrig; das Ellenbogengelenk zeigt Veränderungen allerschwerster Art; tiefe Defecte in der Gelenkaushöhlung am macerirten Präparat, starke Osteophytbildung an der Peripherie des Olecranons.

Im Skiagramm geben beide Knochen besonders tiefe Schatten, nur sind am freien Rande des Radius und am oberen Gelenkende der Ulna grosse Nekrosen durch hellere Flecken gekennzeichnet. Auch am Handgelenk sind schwere deformirende Processe erkennbar.

Präparat Fig. 11 und 11a. Allgemeine Hyperostose beider Unterschenkel mit einzelnen tophusartigen Prominenzen. Tiefes Ulcus cruris mit Caries und Nekrose im Grunde. Synostose zwischen beiden Knochen.

Die Knochen des abgebildeten linken Unterschenkels, welche von einer 55jährigen, an Pneumonia crouposa verstorbenen, von mir selbst secirten Frau stammen, waren im Verhältniss zu ihrem Umfange aussergewöhnlich leicht. Das ebenfalls aufgenommene Bild der Knochen des rechten Unterschenkels zeigt nahezu die gleichen Verhältnisse, nur fehlte das Ulcus cruris und die Synostose. Nachfolgend das Obductionsprotokoll.

Fall 14. Schwere Knochensyphilis. F., Anna, 55 Jahre, puella publica, moribund in's Hospital gebracht, Tod 21. December 1892.

Section 22. December 1892, Dr. P. Stolper. Kleine, stark abgemagerte Leiche. An der oberen Commissur der grossen Schamlippen ragt ein hühnereigrosser Tumor hervor, von rother Farbe und epidermoidaler Bekleidung; dicht darunter, deutlich gegeneinander abgeschnürt, befinden sich eine Reihe linsen- bis haselnussgrosser höckriger Wülste und 2 traubige Tumoren. An der unteren Commissur zwischen grosser und kleiner Schamlippe sitzen halb vernarbte Ulcerationen. Die grossen Schamlippen sind stark hypertropisch, hart; links von der Portio fühlt man beim Touchiren einen grossen, derben Tumor.

In der Bauchhöhle zahlreiche zarte, flächenhafte Adhäsionen zwischen Leber und Bauchdecken. Die Leber ragt im untersten Theil ihres rechten Lappens bis 3 Querfinger breit an die Symphyse heran. Ihr linker Lappen verdeckt vollständig den Magen. Auch die stark gefüllte, dilatirte Gallenblase ist durch flächenhafte Verklebungen mit den Nachbarorganen verbunden. Die Leber misst 27 cm in der Breite, 23 cm in der Tiefe des rechten, 16 cm in der des linken Lappens, 8 cm in der Dicke. An der Vorderfläche, deren peritonealer Ueberzug vielfach membranös verdickt, finden sich zahlreiche seichte Furchen und Narben, an der Hinter-

fläche ist der linke Leberlappen so tief gefurcht, dass man von einer Lappung derselben sprechen kann. Auf dem Durchschnitt ist die Grundfarbe gravirt, die Gallengänge sind stark erweitert, die Zeichnung ist deutlich.

Der Magen hat ausgesprochene Sanduhrform mit Abschnürung des Pylorustheils vom Fundus. In der blassen, wenig gewulsteten Schleimhaut sind 3 Daumenballen grosse, strahlige Narben im Bereich des Schnürringes, 2 davon dehnen sich entlang der kleinen Curvatur. Der Darm ohne Besonderheiten.

Milz: 16, 10, 4 cm, mit der Nachbarschaft durch zahlreiche zarte Membranen verwachsen. Auf dem Durchschnitt weich, zerfliesslich, von blassrother Farbe.

Die linke Niere ist stark vergrössert, 16, 7, 4 cm, Kapsel nicht ohne Substanzverlust abziehbar; an ihrer graurothen Oberfläche viele erbsengrosse Cysten mit wasserhellem Inhalt. Auf dem Durchschnitt heben sich die Pyramiden wenig scharf ab. Rinde und Mark gar nicht differenzirt, Rinde deutlich verschmälert, Zeichnung undeutlich.

Die rechte Niere von mittlerer Grösse, dunkelblauroth, an ihrer Convexität narbige Einziehungen, sonst wie die linke.

Sonstige Harn- und Geschlechtsorgane: Harnblase stark contrahirt, Schleimhaut blass. Die äussere Harnröhrenöffnung ist nicht aufzufinden. Wenn man von der Blase aus mit dem Katheter in die Harnröhre fährt, so gelangt man in eine exulcerirte Partie der Scheide, die in ihrem äusseren Theil ein grosses Geschwür voll weicher Granulationen darstellt. Der Uterus ist klein, hart, sein Endometrium dunkelroth. Beide Tuben dilatirt, enthalten dünnen, grauweissen Eiter, ihre Schleimhaut aufgelockert. Das linke Ovarium ist in eine biloculäre faustgrosse Cyste verwandelt mit aussen und innen glatter Wand, von der Stärke einer Arteria pulmonalis. Diese umschliesst einen zum Theil wachsartigen, graugelben, zum Theil körnigen, schmutziggrünen, mit Haaren untermischten Brei. Das rechte Ovarium ist atrophisch.

Herz schlaff, Endocard glatt, zart, Myocard braunroth.

Rechte Lunge (unter Fortlassung der Beschreibung) im Ganzen im Zustande einer croupösen Pneumonie im II. und III. Stadium.

Linke Lunge ohne wesentliche krankhafte Veränderungen.

Das Schädeldach zeigt in der Stirngegend eine leicht prominente, handtellergrosse, gelbverfärbte Partie, die etwas rauher als die Nachbarschaft. Der grössere Theil der beiden Scheitelbeine zeigt dieselbe gelbe Rauhigkeit, stellenweise unterbrochen durch normale, pfenniggrosse Herde. Das aufgesägte Schädeldach zeigt im Stirntheil eine Dicke von 1,7 cm, es ist ausserordentlich schwer, dolichocephal, die linke Hälfte grösser als die rechte. Die Dura ist nicht angewachsen. Gehirn ohne Besonderheiten.

Am linken Unterschenkel sitzt an dessen Vorderfläche im unteren Drittel ein handgrosses, tiefes Geschwür, eitrig belegt, mit derben Rändern. In seinem Grunde ist rauher Knochen fühlbar. Die Tibia und Fibula sind am Geschwür und weit nach oben hin stark verdickt, beide Knochen im unteren Drittel durch eine breite Brücke verwachsen.

Am rechten Unterschenkel findet sich eine handgrosse, graublaue, narbige Einziehung der Haut, die hier fest mit dem Knochen

verwachsen; in den Knochen darunter führen eine Reihe tiefgehender Fisteln. Der ganze Schienbeinknochen ist cylindrisch verdickt.

II. Literatur über Knochensyphilis.

Ueberblickt man die sehr grosse Casuistik über Verletzungen des Skeletts bei Syphilitikern, so ergiebt sich zunächst, dass Knochenverletzungen sowohl bei behandelten wie bei nicht behandelten Luetikern in regelmässiger Weise heilen können. Ein reiches Material aber lehrt andererseits, dass das syphilitische Virus einmal zu gewissen Verletzungen mit eigenartiger Entstehung und eigenartigem Verlauf disponirt und dass sich syphilitische Productionen mit besonderer Vorliebe gerade an früheren, geheilten Knochenläsionen einstellen, dass also letztere einen Locus minoris resistentiae abgeben. Ich will versuchen, die in der Literatur niedergelegten Erfahrungen mit möglichster Knappheit nach diesen Gesichtspunkten zu ordnen.

Es sind besonders französische Autoren, die sich mit diesen Fragen beschäftigt haben. Verneuil, Mauriac, Berger, Venot, Desprès, Petit, Gellé, Perret, Prévost, Patey, Charpy haben die ältere Literatur zusammengefasst und neue Beiträge zu diesem Thema geliefert, während ich von deutschen Autoren vorweg Bäumler, Siegmund, Volkmann, Chiari, Gurlt und aus neuester Zeit Schuchardt nennen möchte. Ich bemerke dabei, dass die anatomischen Beläge trotz der überreichen Casuistik recht spärlich sind.

Dass in der Latenzperiode der Syphilis vorkommende Fracturen keineswegs immer verlangsamt, oder mit Pseudarthrose oder unter Auftreten syphilitischer Local- oder Allgemeinerscheinungen heilen müssen, hat schon Folinea widerlegt, der 1876 über 4 Frauen berichtete, welche traumatische Fracturen (2 des Unterschenkels, 1 Fract. femor., 1 Fract. antibrachii) in der Latenz erlitten, die sämmtlich ohne specifische Behandlung in dieser Zeit gut heilten. Den anderen Einspruch der Antimerkurialisten, dass die Quecksilberbehandlung die Fracturheilung ungünstig beeinflusse, widerlegte Siegmund (Wien), der 6 traumatische Fracturen glatt heilen sah bei Syphilitikern, die trotz der Verletzung die Inunctionscur mit Hg fortsetzten; ja seine Erfolge sind ersichtlich recht günstige.

1. Ein 17jähriger Mann mit Hautgummen und Exostosen, seit 9 Tagen der Hg-Einreibung unterworfen, bricht durch Sturz den linken Humerus. Heilung in 33 Tagen.

2. Ein 22jähriger Mann mit papulösem Syphilid bricht am 17. Tage der Hg-Behandlung durch Fall den r. Radius. Heilung in 23 Tagen.

3. 31jähriger Mann, seit 21 Tagen in Behandlung wegen Stomatitis und Knochenschmerzen, bricht die linke Fibula beim Springen; Heilung in 26 Tagen.

4. 19jähriger Mann mit papulösem Syphilid und Knochenschmerzen in Folge Periostitis ossis frontis et tibiae, fällt, Fractura claviculae am 21. Tage der Behandlung, Heilung in 30 Tagen.

5. 42jähriger Mann bricht am 24. Tage der Behandlung wegen Gummen der Haut und am Schädel den rechten Radius; Heilung in 22 Tagen.

6. 27 jährige Frau bricht durch Fall von einem Stuhl den linken Humerus am 14. Tage der Hg-Cur, die wegen eines papulösen Syphilids eingeleitet; Heilung in 34 Tagen.

Die Callusbildung war in allen diesen Fällen eine normale.

Die auch von den Antimerkurialisten ausgebeutete Thatsache der grösseren Knochenbrüchigkeit ist vielfach von dem theoretischen Gesichtspunkt aus behandelt werden: „Handelt es sich um locale Erkrankungen dabei oder um eine Allgemeinerkrankung des Knochensystems, ähnlich der Osteomalacie?“ Die umfangreiche Literatur über die immer mit besonderem Interesse beobachteten Spontanfracturen zeigt, dass man sich bis auf diesen Tag noch nicht recht klar ist über diesen Punkt. Die älteren Bearbeiter der Frage bezeichnen die Syphilis schlechthin als prädisponirendes Moment, in ähnlicher Weise wie den Diabetes, den Scorbut (Nélaton, Elément. de pathol. chirurg. Paris 1844; Tollin, Traité de pathol. externe; Gross, A system of surgery 1873 u. A.). Auch Gurlt schliesst in seiner grossen Abhandlung über Knochenbrüche, und zwar vornehmlich aus den Fällen von Delpech und von Venot, multiple Fracturen betreffend, dass gelegentlich eine allgemeine Fragilitas ossium vorliegen müsse. Charpy glaubte experimentell an anscheinend ganz gesunden Wadenbeinen zweier Luetiker den grösseren Grad von Brüchigkeit nachweisen zu können; sie brachen bei 100—175 kg Belastung, während bei denjenigen von Gesunden erst bei 300 kg Fractur zu Stande kam. Histologisch ergab sich keine Veränderung, wohl aber chemisch ein geringerer Gehalt an Fluorcalcium.

Ich halte diese Frage noch nicht für entschieden, die genannten Experimente keinesfalls für erschöpfend. Freilich wird man die grössere Brüchigkeit osteoparotischer Knochen nicht leugnen wollen, soweit sie bei kachektischen Syphilitikern in ähnlicher Weise gefunden wird, wie beim Marasmus senilis nichtluetischer Leute. Aber diese Osteoporose können wir noch nicht mit Sicherheit auf das Syphilisgift allein zurückführen. Es handelt sich bei ihr offenbar nicht um eine specifische Affection, sondern um eine allgemeine Ernährungsstörung

aus den allerverschiedensten Gründen. Nur mit dieser Einschränkung möchte ich von einer der Syphilis eigenthümlichen Knochenbrüchigkeit reden im Gegensatz zu Schuchardt (1899. Deutsche Chirurgie Lief. 28), der eine specifische allgemeine Skeletterkrankung, eine toxische Malacie annimmt.

Aber ebenso oft wie diese allgemeine Fragilitas sind ossale Herderkrankungen die Ursache der Spontanfracturen, und zwar nicht bloss die gummöse Osteomyelitis und Periostitis, sondern auch die einfache irritative Form der Erkrankung des Periosts und des Knochenmarks führt Ernährungsstörungen in letzteren herbei, welche das Zustandekommen von Fracturen begünstigen.

Vom gerichtlich-medicinischen Standpunkt interessiren besonders die Fälle, in denen ein verhältnissmässig leichtes Trauma, vom versicherungsrechtlichen auch diejenigen, in denen eine plötzliche Anstrengung den Eintritt einer Fractur zur Folge hatte (Muskelzugfracturen).

Berichten schon Bäumler und Berger über Exostosenbildungen der Schienbeinkante nach leichter Contusion derselben, so sind doch Periostitiden, wie ich sie in mehreren Fällen nach Trauma sah, merkwürdiger Weise gar nicht in der älteren Literatur zu finden. Vielleicht liegt es daran, dass man sich bei leichten Verletzungen eines offenkundigen Syphilitikers die Effecte des Zusammenwirkens von Syphilis und Trauma anatomisch nicht erst vorstellte, sondern die altbekannten Dolores osteocopi alsbald specifisch und mit Erfolg behandelte. Bei nicht manifester Lues sind solche syphilitisch-traumatischen Periostitiden sicherlich oft übersehen worden, wie es mir ja selbst im Fall 12 ergangen ist.

Venot, welcher beweisen will, dass eine allgemeine Brüchigkeit der Knochen durch Syphilis bedingt wird, berichtet von einem verhängnissvollen Fall von Zusammenwirken eines minimalen Traumas mit alter Lues, der forensische Bedeutung hat.

Eine seit 4 oder 5 Jahren syphilitische 27jährige Frau, die wegen papulösen Eruptionen in der Nase in Behandlung ist, liegt im Bett. Eine Wärterin setzt ohne jede Gewalt ihren Verbandkasten auf ihre Bettdecke. Es kommt in diesem Augenblick ohne erheblichen Schmerz zu einer Fractur des linken Femur im oberen Drittel. Bald darauf verfiel sie in Stupor, bekam Fieber, Diarrhöen, Bronchopneumonie und starb nach 3 Wochen. Bei der Section fand man die Fractur nicht consolidirt. Es zeigte sich eine allgemeine Fragilitas ossium darin, dass beim Aufheben der Leiche durch Zug an den Armen der Radius des einen, der Ellbogen des andern Arms brach.

Die Feststellung so hochgradiger Knochenbrüchigkeit ist also gelegentlich von hoher forensischer Bedeutung.

Dass aber auch der Nachweis einer örtlichen Erkrankung das grössere Gewicht der Lues zumessen lässt, die Schuld eines Traumas im juristischen Sinne also mindert, beweist eine Beobachtung von Debove:

Ein alter (?) Gardist musste, was er so oft gethan, im Dienst vorzeigen, wie der Gewehrlauf beim Gewehrladen auf die flache Hand fallen muss. Eines Tages brach er sich dabei den Radius, der dann mit Pseudarthrose heilte. Es stellte sich hinterher heraus, dass der Betreffende, seit 20 Jahren luetisch, wegen specifischer Erkrankung an der Tibia und an dem gebrochenen unteren Ende des Radius grade um diese Zeit in Behandlung war.

Beauchêne fils (1808) berichtet von einem 23jährigen Syphilitiker, der wegen nächtlicher Knochenschmerzen sich mit der Faust gegen die Brust schlug und dadurch eine Lösung zwischen Manubrium und Corpus sterni herbeiführte.

Auch der meines Wissens einzige Fall, mit welchem die Radiographie diagnostisch zur Feststellung luetischer und traumatischer Einflüsse herangezogen wurde, der von Mériel (Toulouse), gehört hierher.

Ein 32jähriger Colporteur brach den rechten Oberarm im oberen Theil in Folge eines nicht heftigen Stosses. Er hatte, wie er angab, seit 2 Jahren Schmerzen im oberen Drittel des Arms, besonders in der Nacht, auch schien der Knochen hier manchmal geschwollen. Ob es sich um hereditäre oder erworbene Lues handelte, darüber liess sich nicht recht in's Klare kommen; jedenfalls war Patient wiederholt antiluetisch behandelt. Die (leider nicht abgebildete) Röntgenphotographie ergab eine Fractur des rechten Oberarms im oberen Drittel, sie heilte unter Hg und Jod. Man fand nach 6 Wochen eine rareficirende Ostitis neben der Fractur, ferner unterhalb des Coll. chirurg. eine spindelförmige Auftreibung von knöchernem Gewebe mit grossen Lacunen.

Auch Gellé misst bei drei Fällen der Lues eine grössere Bedeutung bei, als den verhältnissmässig leichten Traumen, es handelte sich immer um alte Syphilis.

Ein 45jähriger Mann, der vor 20 Jahren Syphilis acquirirte, aber nur einmal 1 1/2 Monate behandelt war, und jetzt nur durch Narben auf beiden Schultern, „blass, rund, unter dem Niveau liegend", sich als Luetiker documentierte, brach durch Sturz von der Treppe den rechten Humerus. Verzögerte Consolidation. Erst unter specifischer Behandlung Heilung. An der alten Fracturstelle erfolgte ein neuer Bruch, als ihn ein Kamerad stiess, so dass er mit seinem Arm gegen eine Wand rannte.

Ferner: Ein 57jähriger, seit 30 Jahren luetisch inficirter Mann bricht die rechte Tibia beim Aussteigen aus dem Wagen. Keine Consolidation, die erst unter antiluetischer Behandlung eintritt.

Eine seit 3 Jahren syphilitische Frau von 46 Jahren endlich erleidet mehrfache Brüche durch Sturz aus dem Wagen. Einer davon (Fract. cruris) heilt erst, als man von der Luesinfection erfährt und diese behandelt.

Aysayuer endlich berichtet von einem Syphilom der Nasenscheidewand, welches durch einen Schlag hervorgerufen war.

Bei allen diesen Fällen war das Vorhandensein einer Lues zugestanden oder an Begleitsymptomen ohne Weiteres ersichtlich. Wo dies nicht der Fall ist, muss von forensischen Gesichtspunkten der Nachweis der besonderen Leibesbeschaffenheit verlangt werden, welche ein geringfügiges Trauma von unverhältnissmässig schweren Umständen gefolgt sein liess.

Es ist besonders die Pseudarthrosenheilung der Fracturen bei Syphilitikern beobachtet worden, und vornehmlich dann, wenn man eine latente Syphilis übersah. Das ist aber sehr leicht möglich, wenn ein einigermaassen erhebliches Trauma voraufgegangen ist. Aber auch leichteste, zur Erzeugung einer Fractur ungeeignete Traumen können übertrieben dargestellt werden. Besonders Personen, welche aus einem solchen Rentenansprüche erheben zu dürfen glauben, sind zu solcher Uebertreibung geneigt, und das nicht bloss versicherte Arbeiter, sondern auch Privat-Unfallversicherte. Es ist ein Gebot der allgemeinen Billigkeit, durch Erschöpfung aller diagnostischen Hilfsmittel, insbesondere auch durch Anwendung der Radiographie die Verhältnisse aufzuklären. Ich erinnere an die mir zur Verfügung gestellte Beobachtung von Menschel (Fall 2), wo eine geringe Contusion als Ursache der Beschwerden beschuldigt wurde, denen eine Gummabildung in der Tibia und eine Periostitis der Ulna zu Grunde lag. Das Interesse des Patienten aber erheischt nicht weniger die Aufhellung, da die Therapie bei luetischer Genese fast in jedem Falle von glänzendem Erfolge begleitet ist. Es werden also zum Vortheil des Verletzten Verzögerung der Consolidation und mangelhafte Heilungsergebnisse vermieden.

Von den Spontanfracturen, die durch eine, wenn auch geringe äussere Gewalt zu Stande kamen, muss man jene Muskelzugfracturen absondern, die durch eine einmalige plötzliche Anstrengung zu Stande kommen, weil die Unfallversicherungspraxis auch solche Verletzungen als entschädigungspflichtige Unfallsfolge ansieht, die durch einen über das Maass der gewöhnlichen Berufsarbeit hinausgehenden plötzlichen Kraftaufwand zu Stande kommen. Umgekehrt ist eine Verschlimmerung krankhafter Anlagen oder chronischer Krankheiten durch die alltägliche Betriebsarbeit nicht anzu-

nehmen, sofern sie lediglich durch die natürliche Fortentwicklung des Krankheitszustandes und nicht durch ein besonderes, aussergewöhnliches Betriebsereigniss bedingt ist.

Die scharfe Scheidung wird dem ärztlichen Gutachter oft recht schwer werden. Einschlägige Fälle sind folgende:

Wohl der Erste, der von einer Muskelzugfractur berichtet, Marcellus Donatus (1536), sah bei einem Portugiesen eine Fractura humeri zu Stande kommen, als er eine halbe Orange nach einem Kameraden warf. Die Consolidation war kaum beendet, als er sich den andern Oberarm brach beim Versuch, das Nachtgeschirr unter dem Bett hervorzuholen. Der Verletzte war seit mehreren Jahren syphilitisch und hatte Tophi an verschiedenen Knochen.

Gosselin (nach Delens) sah bei einem 40jährigen Manne eine Schlüsselbeinfractur entstehen, als er eine Marmortafel auf den Rücken eines Kameraden heben wollte. „Cicatrices blanches arrondies" in Höhe der falschen Rippen machten ihn latenter Lues verdächtig. Er hatte, wie sich später herausstellte, 10 Monate vorher eine schmerzhafte Anschwellung (Exostose) an demselben Knochen gehabt.

Gross (l. c.): Ein junger Mann, mit notorischer Syphilis, bricht den Humerus in der Mitte, als er einem Andern ein Stück Holz reicht. (Wie schwer?)

Parker: Ein Zahnarzt bricht ebenfalls den Humerus beim Zahnziehen. Er hat seit einem Jahr Schmerzen im Arm gehabt und trägt Zeichen von Schädellues an sich. Heilung unter specifischer Behandlung.

Chassaignac (nach Delens): Eine syphilitische Frau von 40 Jahren hebt einen Pumpenschwengel und bricht das rechte Schlüsselbein. Es kam später unter heftigen Schmerzen zum Durchbruch der Weichtheile an der Bruchstelle. Resection bezw. Exarticulation des inneren Drittels (Fragments) unter Erhaltung des Periosts. Reproduction des Knochens. Heilung unter specifischer Behandlung in 3 Monaten.

Eine häufige Angabe der Verletzten ist die, dass sie ausgeglitten seien, und bei der Anstrengung, sich aufrecht zu erhalten, die Fractur unter Krachen zu Stande gekommen ist. Man hört dies von Tabikern oft, von Syphilitikern berichten dies ohne Erwähnung tabischer Symptome folgende Autoren:

Noedopil: Ein seit 10 Jahren syphilitischer Mann, nie behandelt, fühlt seit 6 Wochen Schmerzen im linken Oberschenkel. Da gleitet er auf ebenem Boden aus und brach, noch vor dem Fallen, beim Versuch sich zu halten, den linken Oberschenkel. Ein Jahr später fracturirte der andere beim Heraussteigen aus dem Bade. Auch hier hatten Schmerzen das Ereigniss angekündigt. Unter specifischer Behandlung Heilung.

Hennequin: Ein seit 3 Jahren luetischer 24jähriger Mann bricht den linken Unterschenkel durch Fall aus 2 m Höhe. Nach

6 Wochen ging er mit guter Consolidation am Stocke. Als letzterer ihm einmal abgleitet, erleidet er, bei der Anstrengung, sich im Gleichgewicht zu halten, einen neuen Bruch, der wiederum regelrecht consolidirt unter specifischer Behandlung.

A. C. Robert: Ein 30jähriger kräftiger Mann, dessen venerische Infection 20 Jahre zurückliegt, wird wegen Rheumatismus in den Beinen 18 Monate lang behandelt. Da steigt er eines Tages die Treppe herab, um in die Arbeit zu gehen, fühlt plötzlich ein Krachen in dem rechten Oberschenkel, fällt und kann nicht wieder aufstehen. Es ist ein Femurbruch vor dem Fallen zu Stande gekommen.

Wird man bei den zuletzt angeführten Fällen schon eine über das Maass gewöhnlicher Arbeit hinausgehende Kraftaufwendung nicht annehmen können, so wird man darüber sicher nicht im Zweifel sein, wenn man von den Patienten hört, sie hätten sich den Arm, das Bein gebrochen beim Aufrichten oder Umwenden im Bett. Solche Fälle berichten Venot, Rimaud und Patey: Clavicularfractur, Donatus, Prevost: Fract. humeri, v. Volkmann: Radius, Honigmann: Unterschenkelbruch, Venot: Kniescheibe. Es waren dies ausnahmlos im Spätstadium der Syphilis stehende Individuen. Volkmann's Patient, der ad exitum kam, hatte, wie Honigmann's, ein nachweisbares Gumma an der Bruchstelle. Aus den Beschreibungen der anderen Autoren ist dies nicht mit aller Sicherheit zu entnehmen.

Ich erwähne noch, dass Marchand eine Rippenfractur durch Hustenstoss beschreibt, an einer Stelle, wo der 35jährige, seit 4 Jahren luetische Patient lange vorher Schmerzen gehabt. Gelegentlich wussten, ähnlich wie im Fall 8, die Patienten gar keinen Grund für das Zustandekommen einer Fractur anzugeben. Von solchen Spontanfracturen bei Syphilitikern berichten Neumann, Kundrat, Dreschfeld, Breda, Dureuil, Durand, Prévost (Fract. hum. beim Abnehmen der Ohrringe).

Die ältere Literatur lässt selten erkennen, ob im gegebenen Falle eine gummöse Erweichung die Ursache der spontanen Fractur war, oder ob eine durch Periostitis oder Ostemyelitis simplex bedingte Ernährungsstörung im Knochen die Entstehung der Spontanfractur begünstigte. Wir werden sehen, und dafür sprechen auch ältere Mittheilungen, dass in Folge gummöser Erweichung Spontanfracturen ohne die mindeste Gewalteinwirkung, ja selbst ohne Function der Gliedmaassen zu Stande kommen können. Es ist eigentlich dann keine Fractur, sondern eine Auflösung unter dem Muskelzug und unter der Eigenschwere der Gliedmaassen.

Auch diffuse Erkrankung des Periosts und des Marks kann

zweifellos gelegentlich die Festigkeit eines Knochens soweit mindern, dass leichteste Traumen, Contusion, Muskelzug eine Continuitätstrennung, in der Regel mehr im Sinne einer Fractur, unter Krachen plötzlich herbeiführen kann. Die Diagnose am Lebenden, ob eine rein centrale umschriebene Erweichung, ob eine diffuse Erkrankung die Ursache einer Spontanfractur ist, ist mit aller Sicherheit erst durch die Radiographie möglich geworden.

Pathologisch-anatomische Beschreibungen und Bilder von Fracturen bei syphilitischer Knochenerkrankung sind nicht eben häufig. Nach von Bruns (Deutsche Chir. 1882) beschreiben nur Hutchinson und Elliot je ein centrales Gumma des Humerus mit nachfolgender Spontanfractur.

Schuchardt (l. c.) reproducirt v. Volkmann's (Krankheiten der Bewegungsorgane) Abbildung einer Spontanfractur in der Mitte des Radiusschaftes eines 56jährigen, seit dem 16. Lebensjahre luetischen Mannes. „Als der Bruch beim sich Stützen auf den betreffenden Arm im Bett erfolgte, war am Radius nur eine leichte, etwas teigig anzufühlende spindelförmige Auftreibung zu bemerken; die Hautdecken waren absolut unverändert.“ Bei Schuchardt finden wir auch die Abbildung einer gummösen Ostitis radii aus Hamilton's bekanntem Fracturwerk.

Thierfelder bildet in seinem Atlas der pathologischen Histologie 1876, Tab. XXIX die Tibia einer 25jährigen, an Endocarditis acuta verstorbenen Frau mit Phoriasis palmaris et plantaris ab; Ricord beschreibt die Organe eines 21jährigen Luetikers, der erst vor 3 Jahren inficirt war, mit Muskelgumma und Spontanfractur der Schienbeine, die ausser einer gummösen Periostitis auch eine charakteristische Veränderung des Marks, ähnlich der Dégénérescence plastique der Wadenmusculatur, zeigte: „ferme, jaune d'ocre, comme les muscles, elle n'en diffère que par l'abscence de texture fibreuse.“ Auch im Mark der beiden verdickten Radien eines seit 7 Jahren syphilitischen 44jährigen Mannes sah er ähnliche speckige Veränderungen. H. Chiari ist der Ansicht, „dass die centralen Gummata im Marke der langen Röhrenknochen viel häufiger vorkommen, als man für gewöhnlich glaubt, dass sie öfters multipel auftreten und dass sie intra vitam nicht selten ganz latent bleiben.“ Ein reiches Material von 9 Fällen von Osteomyelitis gummosa stützt diese Ansicht, der ich wie der Anregung meines damaligen Lehrers Ponfick seiner Zeit die Veranlassung entnahm, bei allen Luetikern auf Knochenlues besonders zu fahnden.

Von Chiari's 9 Fällen hatte nur einer zu einer Spontanfractur geführt, bei einer 38jährigen, seit Jahren luetischen Frau, und zwar am rechten Humerus, aber auch im Femur und im Kniegelenk fanden sich gummöse Veränderungen. Von den übrigen 8 Fällen betraf die gummöse Osteomyelitis einmal Diaphyse und Epicondylen beider Humeri, einmal die Radiusdiaphyse, einmal einen Humerus allein, einmal Tibia.

Femur und Humerus zugleich, 3mal ferner Femur und 2mal die Tibia allein. Chiari giebt ein polychromes Bild von der Sägefläche eines Schienbeins mit 6 gummösen, theils mehr, theils weniger verkästen Herden in dem Schaft- und Epiphysenmark und in der Spongiosa.

In der älteren Literatur ist nach Gellé ein Fall von Spontanfractur bei Gumma durch Arnott anatomisch beschrieben, betreffend den Unterschenkel eines 22jährigen Mannes, der 2 Monate antiluetisch behandelt wurde und 7 Tage nach der Entlassung das Bein brach. Eine über der Bruchstelle sich etablirende Hautulceration hatte durch fortschreitende Eiterung die Amputation nothwendig gemacht.

Klemm hat neuerdings das häufige Vorkommen dieser centralen Knochengummen, aber mit geringerem Material bestätigt, und wir finden auch in den Lehrbüchern der path. Anatomie von Birch-Hirschfeld, Ziegler, E. Kaufmann dahingehende Erfahrungen mehr oder weniger knapp ausgedrückt.

Grössere Erfahrungsreihen über radiographische Untersuchungen an Fällen, wo Trauma und Syphilis in Betracht kamen, existiren meines Wissens bis jetzt nicht. Meriel's Fall erwähnte ich oben. Einzelfälle von Knochensyphilis sind gewiss vielfach skiagraphisch aufgenommen, so sah ich ein besonders instructives Bild auf dem diesjährigen Chirurgencongress — wohl noch unveröffentlicht — von Immelmann ausgestellt.

Sehr interessant sind drei Abbildungen von Hahn (Hamburg), die zwar ebenfalls mit Trauma nichts zu thun haben, aber von hohem diagnostischen Allgemeininteresse sind.

Hahn berichtet von einer seit 12 Jahren syphilitischen Frau, deren Lues anfangs behandelt, später von mehreren Seiten verkannt wurde. Sie hatte serpiginirende Knotensyphilide um Hautgummata, halbwallnussgrosse Anschwellungen an der diffus verdickten Tibia, deren Crista sägeartig. Endlich zahlreiche Tumoren von Kirschkern- bis Wallnussgrösse, besonders an den Flexorenscheiden des linken Unterarms, alles Hygrome, entstanden aus einer Tendovaginitis sicca. Aber auch an der Peroneussehne und an der des Musc. extens. comm. brevis dicht am Calcaneus liessen sich solche nachweisen neben einer Osteosklerose der Tibia.

Von einem anderen Patienten zeigt das Skiagramm eine die Ellbogenbeweglichkeit einschränkende Verdickung des Humerus und von einem dritten eine Periostitis tibiae bei 2 Jahr alter Syphilis. Lambertz, sowie Holzknecht und Kienböck behandelten auch die Osteochondritis syphilitica, die uns hier nicht interessirt, in Röntgenbildern. Alban Köhler giebt in seinem schönen Atlas „Knochenerkrankungen in Röntgenbildern" 4 Skiagramme luetischer Knochen. Sie lehren, dass man auch am Lebenden die Art des Processes, ossificirende und rareficirende Periostitis, Eburneation und Atrophie des Knochens, ja sogar gummöse Infiltration der Weichtheile unterscheiden kann.

Köhler hebt sehr richtig hervor, dass zur Diagnose aus dem Röntgenbilde natürlich alle anderen diagnostischen Fingerzeige mit berücksichtigt werden müssen. Immerhin wird man aus einer tieferen Schattenbildung im verbreiterten Periostband im Allgemeinen eher auf Lues, als auf Tuberculose schliessen können, da bei letzterer reactive Processe selten sind und die Ablagerung von Kalksalzen besonders der Lues eigen ist. Bei ossificirender Periostitis wird der Knochenhautschatten oft kaum von dem Knochenschatten zu differenziren sein.

Aber auch bei Osteomyelitis kommt es zu einer stärkeren Imprägnirung des Periosts mit Kalksalzen, auch bei ihr ist eine Knochenauftreibung nicht selten. Hier wird aber in der Regel die Anamnese zur Unterscheidung zu Hilfe kommen und die anderweitige klinische Symptomensumme.

Doch es sind, wie meine Röntgenbilder von luetischen Knochenpräparaten zeigen, nicht die Schattendifferenzen allein, welche uns zur Diagnose helfen, auch die Form und die Grössenverhältnisse der Knochen, an den ödematösen oder entzündlich geschwellten Gliedmaassen nicht immer genügend durchtastbar, kann uns bei der Diagnose zu Hilfe kommen. Es sind auch nicht selten die Skiagramme einer anderen als der verletzten Extremität verwerthbar. So kann die Natur einer Spontanfractur trotz Radiographie dunkel bleiben (z. B. ob Sarkom, ob Gumma), wenn nicht eine specifische Affection des Nachbarknochens oder diejenige einer andern Gliedmaasse auf die eine oder andere Aetiologie hinweist.

Einen das Zustandekommen einer Spontanfractur durch gummöse Knochenerweichung gewissermaassen ad oculos demonstrirenden Fall verdanke ich der Güte des Collegen Heintze, Primärarzt der chirurgischen Abtheilung des Wenzel-Hanke'schen Krankenhauses in Breslau. Es handelt sich um einen Patienten, den ich selbst nur geheilt gesehen habe, der in seiner Erwerbsfähigkeit soweit geschädigt war, dass er die Invalidenrente nachsuchen musste, aber durch ein geeignetes Heilverfahren, nämlich durch energische Jodkalibehandlung, wieder völlig hergestellt wurde. Der Fall ist folgender:

Fall 15. (Beobachtung des Herrn Primärarztes Dr. Heintze.) Allmählich vor sich gehende Continuitätstrennung der Tibia in Folge gummöser Erweichung. Sarkom oder Lues? Heilung durch Jodkali.

Der 51 Jahr alte Fleischer M., aufgenommen am 3. Juni 1901, hat „in jungen" Jahren an „Schanker" gelitten und damals eine Schmiercur durchgemacht. Er giebt an, dass er 1873 mit einer Last eine Treppe hinunterfiel und im Anschluss daran eine Milzvergrösserung bekommen habe, derentwegen er im hiesigen Brüderhospital behandelt worden sei.

Im Sommer 1900 sei ihm das rechte Knie angeschwollen, er habe es 14 Tage lang schonen müssen. — Gelenksyphilis? —

Vor 4 Wochen habe er eine schmerzhafte Anschwellung des linken Fussgelenks bemerkt, die ihm das Gehen fast unmöglich machte. Er habe sich bis zur Hospitalaufnahme selbst behandelt. Auf einen Unfall weiss er diese Erkrankung nicht zurückzuführen.

3. Juni 1901. Der mittelgrosse, gut genährte, kräftige Mann hat gesunde innere Organe. Zeichen luetischer frischer oder abgelaufener Processe sind nirgends zu finden. Der linke Fuss ist in der Gelenkgegend angeschwollen, geröthet bis 1½ Hand breit am Unterschenkel hinauf.

Unter Bädern, feuchten Verbänden und später absoluter Bettruhe gehen Schwellung, Röthung und Schmerz zurück.

Am 15. Juni wird gelegentlich eines Verbandwechsels handbreit über dem Fussgelenk abnorme Beweglichkeit und Crepitation an der Tibia constatirt. Die damals gemachte Röntgenphotographie (Fig. 12) bestätigt die Annahme einer Spontanfractur, einer linearen Querdurchtrennung der Tibia mit ganz geringer seitlicher Verschiebung der Fragmente bei Intactheit der Fibula.

Patient giebt auf nochmaliges Befragen an, dass er sich keines Traumas gegen den kranken Unterschenkel erinnert.

Circulärer Gypsverband. Dreimal täglich Jodkali innerlich. Am 18. Juni Hg-Injection.

2. Juli Abnahme des Verbandes, linearer Callus. Keine abnorme Beweglichkeit mehr. Weiterhin Massage, Bäder. Patient geht im abnehmbaren Gypsverband umher.

Patient verliess am 31. Juli geheilt das Hospital. Etwa ein halbes Jahr später beantragte er aber Invalidenrente wegen schwerer Verschlimmerung des Zustandes. Eine erneute Untersuchung (20. December 1901) ergab, dass es draussen in der Arbeit unter der Körperbelastung zu erneuter Auflösung des Knochens gekommen war. Er wurde nun in der Invalidenanstalt beobachtet bezw. specifisch behandelt bis 15. Februar 1902. Das ohne jede Verkürzung geheilte Bein war nun um 3 cm kürzer, Patient konnte nur an der Krücke gehen. Die beiden Röntgenbilder demonstriren das eine den Zustand unmittelbar nach der ersten Lösung, das andere denjenigen nach der zweiten Erweichung. Offenbar war die antiluetische Behandlung ausserhalb des Krankenhauses nicht energisch genug fortgesetzt worden.

Fig. 12a. Bei der späteren Aufnahme zeigt die Fibula eine deutliche Verbiegung nach aussen, vielleicht eine leichte Einknickung in bezw. etwas unterhalb der Höhe der Tibialäsion. Das Schienbein sieht jetzt an der Bruchstelle stark verbreitert aus, tiefer schattirt und in dem Schatten mehrere hellere Stellen. Man hat den Eindruck, als ob das obere Fragment sich unter der Körperbelastung wie in ein Pfannenlager einbohrt. Fig. 12b. Handbreit über dem Fussgelenk gerade Quertrennung, oberes Fragment leicht einwärts dislocirt, in das untere hineingetrieben. Hier liegen der Fissur zwei helle Flecken an, die gegen den Weichtheilschatten abgegrenzt sind. Die Achse der Fibula geknickt. Ihr Periostschatten vielleicht eine Spur verbreitert.

Anfang Juli 1902 stellte sich der Patient mir noch einmal vor, nachdem er inzwischen durch Aufenthalt bei wohlhabenden Verwandten seinen allgemeinen Ernährungszustand erheblich verbessert. Er geht trotz der etwa 4 cm betragenden Verkürzung fast ohne zu hinken und fühlt sich im Allgemeinen frischer, gesünder.

Es ist bemerkenswerth, wie diese Spontanfractur zweifellos ohne Trauma, ja im Bett, im Verbande zu Stande gekommen ist, lediglich durch die gummöse Auflösung des Knochens. Es ist dieser Fall also ein Belegstück, dass man bei nachgewiesenem Gumma einem etwa beschuldigten Trauma nicht allzuviel ursächliche Bedeutung beizulegen braucht, wenn es zu einer Spontanfractur kommt. Beachtenswerth ist aber, dass gewisse Vorboten derselben vorangingen.

Aus den erwähnten Mittheilungen ergiebt sich, dass, wie schon Gurlt und Hamilton hervorgehoben, Spontanfracturen bei Weitem am häufigsten in der Spätperiode der Syphilis auftreten; 10, 12 und mehr Jahre liegt meist die Infection zurück. Wenn indess auch in früherem Stadium vereinzelte Fälle beobachtet werden (Gellé), so darf das nicht Wunder nehmen, da ja auch bei nicht luetischen Individuen Muskelzugfracturen beobachtet werden.

Verzögerung der Consolidation einer traumatischen Fractur, und Heilung einer solchen mit Pseudarthrosenbildung ist oft beobachtet worden (Breschet, Bérard, Folinea, Robert, Gellé). Beide sind aber, wie Gellé hervorhebt, keineswegs constante Erscheinungen. Fast immer gelingt es, durch rechtzeitige antiluetische Behandlung sie zu verhüten. Wo man die Syphilis als manifest oder latent erkennt, wird man immer Mercur und Jodkali in Anwendung bringen, und viele Praktiker geben bei verzögerter Consolidation bezw. bei Pseudarthrosen immer Jod, ehe sie zu einer operativen Behandlung einer schlecht heilenden Fractur schreiten, oft mit sichtlichem Erfolge. Gelegentlich aber kann die luetische Herderkrankung einen Grad angenommen haben, dass eine halbwegs günstige Heilung auch unter specifischer Behandlung von vornherein nicht mehr erwartet werden kann.

Es ist selbstverständlich, dass bei vernachlässigten Spontanfracturen auf luetischer Basis der Process auf die Weichtheile übergreifen, zum Durchbruch nach aussen führen kann, wie dies Gellé hervorhebt.

Andererseits kann, wie schon Delpech (Chirurgie clin. 1823) hervorhebt, bei schwer kachektischen Luetikern eine allgemein roborirende Behandlung zunächst zweckmässiger sein, als die mit Mercur und

Jod. Auch Venot hebt dies hervor, und die modernen Syphilidologen (Neisser, Rille u. A.) empfehlen diese Behandlung bei Cachexia syphilitica.

Eine besondere Gruppe von Fällen muss vom modernen versicherungsrechtlichen Standpunkt herausgehoben werden, nämlich diejenigen, wo sich die dem Individuum bereits immanente oder auch später erst acquirirte Syphilis am Orte einer früheren Verletzung gelegentlich wieder äussert.

Dass eine Wunde beim Syphilitiker zunächst normal heilen, nach einiger Zeit aber einen die völlige Vernarbung verhindernden luetischen Charakter annehmen kann, hat, wie oben schon erwähnt, Verneuil besonders betont. Ich führe noch Blanpain an (Thèse de Paris 1822), der bei einem complicirten Splitterbruch des Humerus nach 2½ Monaten 2 kleine Fisteln sich syphilitisch induriren sah. Eine ganz gleiche Beobachtung bezüglich eines complicirten Unterschenkelbruchs bei einem seit 1 Jahre luetischen Manne machte Cazenave (Traité des syphilides ou malad. de la peau 1843).

In alten Fracturnarben localisirt sich gern ein Gumma. So sah Louis Thomas nach Verneuil ein solches am Sitz einer alten Tibiafractur.

Berger berichtet von einem 30jährigen, seit 5—6 Jahren luetischen Mann, der eine Schussverletzung des Schlüsselbeins und zweier Rippen erleidet, die glatt heilen. Bald darauf aber entwickelt sich neben einer Periostose der Tibia eine Anschwellung an der alten Fracturstelle, die unter antiluetischer Behandlung rasch zurückgeht.

Nicod (nach Gellé): Eine 68jährige Frau, als alte Luetica zunächst nicht erkannt, bricht ein Schlüsselbein beim hastigen Umdrehen. Die Fractur heilt, aber 3 Monate nach der Entlassung kommt sie mit neuem Gumma im Callus wieder.

Haberstolz, der von einer 43jährigen, seit 20 Jahren syphilitischen Frau mit Syphiliden der Wade Mittheilung macht, sah bei dieser an der Stelle eines vor 14 Jahren erlittenen Stirnstreifschusses eine druckempfindliche, wallnussgrosse Knochenauftreibung syphilitischer Natur entstehen.

Zwischen die alte Fractur und die syphilitische Production am Orte des Traumas fällt die Luesinfection bei einem Patienten von Folinea und einem von Dron (nach Gellé). Ersterer sah eine complicirte Unterschenkelfractur innerhalb von 6 Monaten heilen. Darauf Syphilisinfection, Iritis, schliesslich an der Unterschenkelnarbe grosse Geschwüre syphilitischen Charakters, die, antiluetisch behandelt, rasch heilen.

Dron's Fall betrifft eine Schussverletzung der Vorderarmknochen,

die gut geheilt war. 4 Jahre danach frische Infection, Roseolen und Papeln am ganzen Körper; 3 Monate nach der Infection ohne Trauma und ohne ersichtlichen Grund überhaupt Schmerzhaftigkeit, Röthung und fluctuirende Anschwellung an der Callusstelle; Heilung unter Hg- und Jodkalibehandlung.

Vom gerichtlich-medicinischen Standpunkt sind diese interessanten Fälle noch nicht erörtert worden. Wo sie in Zukunft in ähnlicher Weise einen unfallversicherten Arbeiter betreffen, werden sie zweifellos oft, wenn nicht immer zum Rentenstreitverfahren führen, vorausgesetzt, dass der behandelnde Arzt überhaupt dahinterkommt, dass Lues bei der Narbenaffection eine Rolle spielt.

Bei nachträglicher Luesinfection mit Localisation am Ort einer alten Unfallverletzung (Narbenulcus, Calluserkrankung) würde man meines Erachtens billiger Weise darauf begründete Rentenansprüche ablehnen müssen. Die Patienten kommen dann um Erhöhung ihrer bisherigen Rente ein wegen Verschlimmerung, oder um die bei leichten gut geheilten Verletzungen bislang nicht gewährte Rente. Erkennt man das Zusammenwirken von Trauma und Syphilis, so wird die Behandlung der letzteren in der Regel eine völlige Herstellung der Erwerbsfähigkeit zur Folge haben. Wie sich die oberste Instanz im Unfallrentenstreitverfahren, das Reichs-Versicherungsamt, zu solchen Fällen selbstverschuldeter Verschlimmerung der Folgen eines Unfalls stellen wird, steht dahin, da noch kein solcher Fall durch alle Instanzen hindurchgegangen ist. Vielleicht spricht es sich für die Entschädigungspflicht aus, da es wiederholt den Grundsatz zum Ausdruck gebracht hat, dass eigenes Verschulden, z. B. Unvorsichtigkeit im Betriebe, Vergehen gegen die Unfallverhütungsvorschriften, die Entschädigungspflicht nicht aufhebt. Dagegen lässt sich freilich einwenden, dass syphilitische Eruptionen ähnlicher Art ganz unabhängig von einem Trauma im natürlichen Verlauf der Krankheit auch auftreten.

Der einzige unter dem Gesichtswinkel der modernen Unfallversicherungsgesetze beobachtete und beurtheilte Fall von Zusammenwirken eines Traumas mit Syphilis, der durch meinen Fall Nr. 11 eine Wiederholung im engsten Sinne erfährt, wird von Maréchaux mitgetheilt.

Ein 30jähriger Steuermann fällt mit dem rechten Knie und mit dem rechten Arm (Ellenbogengegend) gegen den Bordrand seines Schiffes. Unmittelbar nach der Verletzung keine erheblichen Schmerzen. Erst vier Wochen später wegen schmerzhafter Anschwellung an den betroffenen

Stellen arbeitsunfähig. Nach 5 Wochen langer ärztlicher Behandlung arbeitet er wieder, um sich nach weiteren 6 Wochen wegen Verschlimmerung ohne äusseren Anlass wieder krank zu melden. Die Beinhautentzündung gerade an den Gelenkenden zweier correspondirender Knochen erwecken schon bei dem zweiten nach 4 1/2 Monaten befragten Arzt den Verdacht auf Lues, den Anamnese und Narbenbildung am Penis durchaus unterstützten und schliesslich der Erfolg antiluetischer Behandlung zur Gewissheit werden liess. Eine daumengrosse Knochenauflagerung am oberen Ende der rechten Ulna, und eine citronengrosse Auftreibung des oberen Tibiarandes bei Unversehrtheit der bedeckenden Weichtheile wurden von M. als Periostitis bezw. Ostitis syphilitica angesehen. Er hebt hervor, dass die Verschlimmerung des Leidens ohne Hinzutritt einer äusseren Veranlassung, sowie das verspätete Hervortreten von Beschwerden nach dem Unfall beachtenswerth seien.

Gelenksyphilis.

Wenn uns der Begriff Gelenksyphilis so geläufig sein wird, wie derjenige der Gelenktuberculose, dann wird man auch über traumatisch-syphilitische Gelenkerkrankungen berichten; vorläufig sind solche noch so gut wie gar nicht bekannt. Die Bedeutung des Traumas für die Entstehung von Gelenktuberculose ist in neuerer Zeit viel erörtert worden, aber ein abschliessendes Urtheil über ihre Beziehung haben wir noch nicht. Die neuesten Experimente von Honsell haben ein durchaus negatives Ergebniss gehabt, und doch lehrt die klinische Erfahrung unzweifelhaft, dass zum Zustandekommen tuberculöser Gelenkerkrankung Traumen gelegentlich beitragen. Ganz analog dürfen wir auch für die Gelenksyphilis im Trauma ein auslösendes Moment sehen, besonders wenn wir berücksichtigen, wie eine Periostitis hyper. gelegentlich, wie Muskelerkrankungen specifischer Natur unter dem Einfluss von Contusionen zu Stande kommen. Die Gelenkleiden Syphilitischer finden im Allgemeinen noch viel zu wenig Beachtung, obwohl uns Gué's bekannte statistische Aufstellung ihr häufiges Vorkommen beweist. Man übersieht sie offenbar über den sonstigen Syphilissymptomen, mit denen sie ja unter geeigneter Allgemeinbehandlung auch zurückgehen. Gué sah bei 3527 luetischen Männern in 0,5%, bei 1058 Frauen in 0,3% Gelenkerkrankungen im condylomatösen Stadium und bei 845 Personen im gummösen Stadium 26 Fälle (3%).

Viele Affectionen der Gelenke im Spätstadium werden auch wohl als Gelenktuberculose angesprochen, wie dies der neueste Bearbeiter der letzteren F. Krause (Deutsche Chir. 28a 1899) auch an der Hand von 3 Fällen hervorhebt; die Franzosen sprechen sogar von Tumeurs blanches (Morel-Lavalleé, Richet) auch bei luetischen Affectionen.

Die syphilitischen Gelenkerkrankungen charakterisiren sich in der Regel durch ihr symmetrisches Auftreten und kommen in jedem Stadium der Lues vor, als einfache Arthralgieen ohne recht nachweisbaren Erguss, als ausgeprägte hydropische Form mit oder ohne Kapselinfiltration im Frühstadium, oft zugleich mit dem allgemeinen Exanthem auftretend, als chronischer Hydrarthos mit oder ohne hyperplastische Veränderungen der Synovia, nicht selten aber auch mit Gummabildung, die zweifellos primär in der Synovia, im parasynovialen Gewebe oder im Gelenkknorpel auftritt (Borchard) oder auch von einer Periarthritis gummosa vom Knochen oder den Weichtheilen her fortgeleitet wird, wie dies Lancereaux, Finger u. A. annahmen. Borchard's Erfahrung, dass der chronische Hydrops die Begleiterscheinung von miliaren Gummen und weiterhin Zottenbildung ist, kann ich aus eigener Erfahrung nur bestätigen. Borchard nimmt an, dass „jeder Hydrops bei Spätsyphilis auf Gummabildung der Synovialis, des parasynovialen Gewebes oder des Knorpels zu beziehen ist".

Alle diese Processe können, wie syphilitische Erkrankungen überhaupt, spontan oder unter zweckmässiger Behandlung zur Ausheilung kommen, dann wieder recidiviren, und so ist es nicht verwunderlich, wenn bei Obductionen die schwersten Bilder deformirender Arthritis bei Syphilitikern gefunden werden.

Nun kommt noch ein für die Diagnose erschwerendes Moment hinzu, die bei Tabikern beobachtete eigenartige deformirende Gelenkerkrankung. Man mag über die ätiologische Bedeutung der Lues in der Tabesgenese denken, wie man will, die meisten Tabiker sind auch Luetiker. Man ist darum gelegentlich im Unklaren, ob man eine Spontanfractur langer Röhrenknochen besonders der unteren Extremität lediglich einer durch die Tabes bedingten trophischen Störung zuschreiben soll oder einer gummösen Erweichung; nicht weniger ist dies der Fall bei Gelenkerkrankungen luetisch gewesener Tabiker. Ist es eine syphilitische Affection? Ist es eine tabischtrophische?

Es ist im Rahmen dieser Arbeit nicht möglich, auf diese Fragen einzugehen, die Spontanfracturen und die Gelenkerkrankungen der Tabiker sind ein Capitel für sich, das besonderer Betrachtung werth ist. Der Erfolg grosser Jodkalidosen in den einen Fällen spricht vielleicht für Lues, während bei tabischen Arthralgieen, wie ich zweimal beobachtet, diese Medication ohne Erfolg ist.

Ich finde in der Literatur über Gelenksyphilis keinerlei Angaben darüber, dass ein Trauma das auslösende Moment gewesen sei oder

eine Verschlimmerung herbeigeführt habe.[1]) Ich bin auch nicht in der Lage, eigene Beobachtung dieser Art beizubringen. Trotzdem wird man mit dem Zusammenwirken beider besonders in der Unfallpraxis rechnen müssen.

Es ist ja eine alte Gewohnheit der Chirurgen, bei traumatischen Arthritiden, die unter Massagebehandlung und Umschlägen nicht den gewünschten Erfolg bezüglich der Function ergeben, Jodkali innerlich zu verordnen. Der dabei oft augenscheinliche Erfolg ist vielleicht manchmal durch das Bestehen einer latenten Syphilis erklärbar, wenn auch nicht geleugnet werden soll, dass auch andere Extravasate durch Jod beeinflusst werden können.

Wo nach einem verhältnissmässig geringfügigen Trauma eine langwierige Functionsstörung mit oder ohne Reibegeräusch zurückbleibt, oder nach einem freien Intervall erst allmählich sich einstellt, da wird man besonders Veranlassung nehmen, auf Residuen einer frischen oder alten Lues zu fahnden oder mangels solcher die Anamnese in dieser Richtung zu erweitern. Freilich wird man oft erst nach Ausschluss aller sonstigen Momente, manchmal erst aus dem Erfolg antiluetischer Behandlung den Schluss ziehen können, dass Lues mitgespielt hat. Die Unfallentschädigungspflicht der neuen Gesetzgebung wird zweifellos Streitfragen in dieser Richtung zeitigen. Von syphilitischen Affectionen in der Nähe der Gelenke, bei denen Traumen mitspielten und bei denen es zweifelhaft blieb, ob nicht das Gelenk auch in Mitleidenschaft gezogen war, habe ich im Capitel Muskelsyphilis mehrere Beobachtungen Anderer und eigne berichtet.

Sonst stehen mir Eigenbeobachtungen über traumatische Gelenkaffectionen bei Syphilitikern nicht zur Verfügung. Ich möchte aber mit einigen Präparaten, deren syphilitische Natur freilich nur am frischen Material mit aller Sicherheit feststellbar war, mit Abbildung drei eigenartig deformirter Gelenke zur Kenntniss der luetischen Gelenkaffectionen einen kleinen Beitrag liefern. Mir scheint die extraarticuläre Knochenveränderung an Fig. 13 u. 14 ein sehr beachtenswerther Fingerzeig für die Diagnose.

Fig. 13 lässt eine hochgradige gummöse Zerstörung am Ellbogengelenk erkennen bei diffuser Ostitis und Periostitis gummosa der Ulna

1) Dureuil beschreibt aus Fournier's Praxis folgenden Fall, wo indess hereditäre Lues in Frage kam: Ein 11jähriger Knabe erhielt beim Spiel einen nicht sehr heftigen Stoss (peu violent) gegen die obere Hälfte des rechten Unterschenkels. Seitdem schwoll die Tibia um das Doppelte an und exulcerirte ein Jahr später. Dabei schwoll auch das linke Knie an. Man diagnosticirte luetische Hyperostose der Tibia.

und des Humerus, wie denn überhaupt specifische Knochenerkrankungen die Gelenkaffectionen oft begleiten. Spielt sich der Process primär oder secundär auch in den ein Gelenk umgebenden Weichtheilen ab, so kann es durch Destruction und narbige Processe in diesen zu Beschränkung der Gelenkbeweglichkeit kommen auch ohne entsprechende Gelenkveränderungen. Dazu Fig. 13a.

Die periarticulären Veränderungen können gelegentlich eine eigentliche Arthritis vortäuschen. Es ist anzunehmen, dass auch hier die Röntgendiagnose schon intra vitam viel mehr Aufklärung bringen

Fig. 14.

Fig. 15.

kann, als dies bislang möglich war. Die Wiedergabe einiger Präparate von Gelenksyphilis aus dem pathologischen Institut Breslau ist vielleicht geeignet, die Kenntniss dieser Krankheit zu fördern.

Fig. 14. Der rechte Ellbogen stammt von einer 36jährigen, an Dysenterie gestorbenen Frau, welche an sonstigen syphilitischen Veränderungen an sich trug: Sattelnase mit strahliger Narbe am Nasenrücken, Gaumendefect, Ulcerationen im Kehlkopf, eigenartige Narben an der Streckseite des linken Knies und Unterschenkels, linsen- bis 10-Pfennigstück gross, scharf ausgeschnitten, mit planem Grund; Periostitis gummosa tibiae sin. mit ausgedehnter Nekrose und Ostitis des Schienbeins.

An der rechten Ulna fand sich nächst dem Ellenbogengelenk eine kleine entblösste Stelle des Knochens, in einem Geschwür mit unter-

minirten, sehr schlaffen Hauträndern. Beim Einschnitt zeigte sich die äusserste Schicht der Corticalis nekrotisch, in Ulceration begriffen, die Gelenkkapsel erhalten. Das Aussehen des macerirten Knochens giebt das Bild wieder, Rauhigkeiten und kleine Nekrosen an der Rückseite der Elle besonders ihres Olecranons, aber auch an dem inneren Epicondylus und am Schaft des Humerus.

Fig 15 lässt ebenfalls deformirende Processe erkennen vornehmlich an den Rändern, indess auch an den Binnenknorpeln des Gelenks, Unebenheiten, hyperplastische und nekrosirende Veränderungen, wie sie auch bei deformirender Arthritis vorkommen könnten. Es stammt das Präparat von einer 54jährigen, an Pericarditis haemorrh. fibrin. und Lobulärpneumonie verstorbenen Frau, die auch an den Unterschenkelknochen und den Kniegelenken luetische Veränderungen und zahlreiche andere Syphilisresidnen an ihrem Körper hatte.

Fig. 16.

Fig. 16. Rein intraarticulär ist die gummöse Veränderung in diesem Gelenk, dessen Knorpel völlig zerstört ist, so dass eine unregelmässig höckrige, rauhe Oberfläche der 3 articulirenden Knochen zu sehen ist, während in der Nachbarschaft des Gelenks keine luetischen Knochenveränderungen zu sehen sind. Am nichtmacerirten Präparat waren noch kleine Knorpelinseln zu sehen. Es stammt von einer Frau, deren Kniegelenk ebenfalls eine schwere Osteocoardritis gummosa zeigte, und über die das nachfolgende Obductionsprotokoll Folgendes berichtet.

Fall 15. Syphilis einer 69jährigen Frau, die vor 15 Jahren acquirirt ist. Schwere Osteochondritis gummosa beider Kniegelenke und beider Ellenbogengelenke. Periostitis tibiae. Caries syphil. cranii recens et sanata. Arthritisdeform coxae dext. licatrices cutan. frontis, regionis axill. dext., brachii dext. Gummata Lepatis. Nephritis interstit et parenchym. chron. Ozaena. Atrophia fusca. Atheromatosis univ. gravis.

Henriette H., 69jährige Schneiderswittwe. Klinische Diagnose: Nephritis chron. (amyloid). Myodegen cordis. Bronchitis. Hydrops univ. Lues. Secirt am 6. Februar 1894 von Dr. P. Stolper.

Grosse weibliche Leiche mit starkem Oedem der Extremitäten. Die Nase ist sattelartig eingezogen, da der knorplige Theil ihres Septums zwischen die auseinander getretenen Nasenbeine in die Tiefe gesunken ist. An der Stirn, ein wenig rechts von der Mittellinie, eine reichlich linsengrosse Delle, von der aus zahlreiche Narbenzüge sich über die ganze Stirn und nach der Nase hin verbreiten. Auch um das rechte Schultergelenk her und an der Rückseite des Oberarms finden sich ausgedehnte sehnige, silberglänzende Narben der Haut.

Die rechte Crista tibiae entbehrt der normalen scharfen Kante, die Tibia ist im Ganzen abgerundet und an der vorderen Linie mit vereinzelten Höckerchen besetzt; die linke Tibia ist schärfer.

In der von seröser Flüsigkeit erfüllten Bauchhöhle ist der linke Leberlappen atrophisch, von dem rechten aber schnürt sich ein grosser

Lappen ab, der bis an die Spina ossis ilei reicht. Der Lappen hat von der Abschnürungslinie bis an das untere Ende eine Länge von 14 cm. Genau an der Schnürfurche liegt die etwas elongirte Gallenblase, mit dem Colon transversum durch viele Pseudoligamente verwachsen.

Die langen Röhrenknochen der rechten Unterextremität, deren Prüfung der Gelenkbeweglichkeit wegen des allgemeinen Hydrops nicht ausführbar, werden sämmtlich herausgenommen. Im rechten Hüftgelenk keine wesentlichen Veränderungen.

Rechtes Kniegelenk: Die Synovialis ist bläulich roth, und in ihr sowie in dem periarticulären Gewebe vereinzelte, auf der Schnittfläche käsige, linsengrosse Knötchen. Am Condylus intern. ist die Knorpelfläche und über demselben der Knochen in der Ausdehnung von etwa Zweimarkstückgrösse schwammig, an der Oberfläche leicht höckerig. Diese Höckerchen sind von gelber Farbe, die darumliegenden Thäler bläulich-

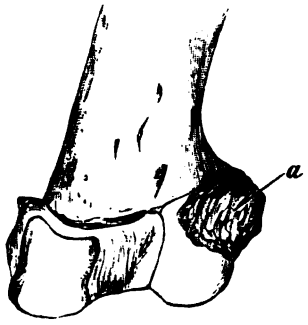

Fig. 17.

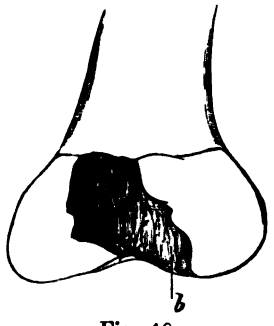

Fig. 18.

roth. Schneidet man die darüberliegende zarte, gelblichweisse Schicht an, so gelangt man auf eine weiche, käsig zerfallende Gewebspartie, die etwa $^3/_4$ cm in die Tiefe reicht. Darunter ist die Knochensubstanz rauh, höckerig anzufühlen. Die rechte Fibula ohne Besonderheiten.

Bei späterer eingehenderer Untersuchung zeigte sich, dass die gummösen Massen sich nach vorn auf die Patella, seitlich auf die Gelenkkapsel fortsetzen. Fig. 17 [1]) zeigt die Localisation des Gummas an dem Gelenkende der rechten Femura. Die dicke, trübe Synovia war reichlich vermehrt, die umgebenden Weichtheile auch unabhängig von dem allgemeinen Anasarka verdickt.

Die rechte Tibia ist im unteren Drittel um ca. $1\,^1/_2$ cm aufgetrieben, spindlig verdickt, besonders in ihrer vorderen Hälfte.

Am linken Femur, der in den Besitz des Herrn Professor Dr. Jadassohn, damals Primärarzt am Allerheiligen-Hospital, übergegangen, zeigte (Fig. 18) der Condylus internus eine zerstörte Knorpel-

1) Herr Prof. E. Kaufmann, jetzt in Basel, hat seiner Zeit diese Präparate in der med. Section der schlesischen Gesellschaft für vaterländische Cultur mit anderen Präparaten demonstrirt.

partie, einen lochartigen Defect mit zackigen Rändern (b); es war nur der Knorpel dabei betheiligt, soweit sich dies ohne weitere Dissection erkennen liess (Chondritis gummosa).

Auch die Ellenbogengelenke sind, besonders das linke, schwer verändert. Während rechts nur kleine Defecte an der Humerusepiphyse und am Olecranonknorpel bemerkbar, ist der Knorpel des linken bis auf wenige Reste geschwunden; die Knochensubstanz schimmert graublau zwischen den silberglänzenden Knorpelinseln durch.

Syphilis der Sehnen, Sehnenscheiden und der Schleimbeutel.

Auch an den Sehnen und Sehnenscheiden und in den Schleimbeuteln kann sich die Lues äussern, im Frühstadium mit den Arthralgieen analogen Schmerzen ohne palpablen Erguss oder aber mit einem serösen Erguss oder einem mehr trocknen Exsudat, im Spätstadium mit gummösen Veränderungen. Klinisch äussern sich beide Processe in der Regel als entzündliches, mehr oder weniger schmerzhaftes Oedem, von den Patienten meist auf Ueberanstrengung, „Uebergreifen", „Erschellen", „Verstauchen" zurückgeführt, also auf dieselben Ursachen, wie die Tendovaginitis anderer Natur. Die Schleimbeutelentzündungen werden ja meist auf ein Trauma, Druck, Stoss zurückgeführt, demgemäss auch die luetischen. Wir haben über einen solchen Fall von Bursitis traumatica syphilitica (Fall Nr. 11) oben berichtet, entstanden nach Contusion des Ellbogens.

Ich könnte mir denken, dass der entzündliche und traumatische Plattfuss gelegentlich, wo er bei Syphilitikern vorkommt, in seinen Folgen zu einem Theil der Lues zur Last zu legen ist. Der folgende Fall, der allerdings durch Tabes complicirt und deshalb nicht ganz einwandfrei ist, giebt mir Veranlassung zu dieser Vermuthung.

Fall 16. Der 51 Jahre alte Unterbeamte F. kam im October 1901 zu mir und klagte über Schmerzen in dem linken Fuss, den er jetzt mehr belasten müsse, nachdem er vor $1\frac{1}{2}$ Jahren den rechten Unterschenkel gebrochen habe, der schlecht geheilt worden sei. Nachdem Patient eine Woche Schonung gehabt hatte, Umschläge, Massage und Bäder angewendet, wünscht er wieder in Dienst zu treten. Im März 1902 stellte sich F. wieder ein, über heftige Schmerzen beim Gehen und beim Treppensteigen klagend. Der linke Fuss schwelle am Abend an. Diesmal war eine entzündliche Röthung, leichtes Oedem über den Malleolen, am unteren Theil des Unterschenkels und am Fussrücken bemerkbar. Der Fuss zeigte zwar leichte Plattfussform, aber nicht die typischen Druckpunkte, sondern eine diffuse Druckempfindlichkeit am ganzen Fussrücken und auch um die Knöchel sowie an der Achillessehne. Unter erneuter Massage- und Bäderbehandlung trat zwar eine leichte Besserung ein, aber F. blieb doch dienstunfähig. Ich schlug ihm einen Gyps-

verband vor; doch blieb er darauf aus der Behandlung fort, kam aber, nachdem er in einer Poliklinik auch mit Massage und Bädern zunächst behandelt worden und man ihm ebenfalls die Anlegung eines Gypsverbandes empfohlen hatte, wieder in meine Behandlung.

Ende April 1902 hatte ich zum ersten Mal eine allgemeine Untersuchung des Patienten vorgenommen, da ich den Eindruck gewonnen, dass die Belastung allein nicht die Ursache der Beschwerden sein konnte. Da ergab sich ein stets beschleunigter Puls (100—110), Pupillendifferenz, Pupillenstarre, die kleine linke Pupille oval, leichter Romberg, keine Patellarreflexe. Diagnose: Tabes. Im weiteren Verhör ergab sich, dass auch die Fractur des rechten Unterschenkels unter eigenthümlichen Erscheinungen zu Stande gekommen war, verhältnissmässig geringfügiges Trauma, Fractur schmerzlos, zuerst gar nicht bemerkt, bis Patient das Knie anzog und sah, dass die untere Hälfte des Unterschenkels umherbaumelte. Später kam es angeblich im Gypsverband zur Jauchung und nach dessen Abnahme soll die Haut an der Bruchstelle verschwärt gewesen sein. Der behandelnde Arzt muss nach der Schilderung des Patienten auch wohl die Vermuthung gehabt haben, dass es sich um eine Spontanfractur gehandelt hat. Die Fractur ist mit starker Dislocation und 4 cm Verkürzung geheilt.

Am 15. Mai 1902 war die Röthung und Anschwellung des linken Unterschenkels und Fusses zwar geschwunden, aber bei längerem Gehen ermüdet F. noch immer. Man fühlt um die Achilles- und die Peroneussehne derbe umschriebene Verdickungen, das ganze Fussgelenk sieht noch etwas verdickt aus, die passive und active Beweglichkeit ist unbehindert. Tibia und Fibula sind nicht verdickt oder uneben, nur an der oberen Fläche des Fersenbeins fühlt man eine höckrige Anschwellung. Coordinationsstörungen gröberer Art hat F. an Händen und Beinen nicht, nur ist das Gelenkgefühl sichtlich herabgesetzt.

Eine Röntgenaufnahme lässt an den Sehnen und Muskelausgängen oberhalb des Fersenbeins Schatten wahrnehmen, die auf Verdichtungsherde an ihnen hinweisen, auch ist eine Calcianeusexostose sichtbar.

Da Patient Jodkali schlecht verträgt, ist eine Wirkung davon noch nicht zu erkennen möglich, wenn überhaupt eine solche eintritt.

F. leugnete anfänglich jede Genitalinfection hartnäckig. Da kam, ohne sein Wissen, die Ehefrau zu mir und berichtete, dass sie ein halbes Jahr nach ihrer Verheirathung ein Exanthem am ganzen Körper gehabt habe, vor etwa 24 Jahren, und dass ihr Arzt dies für Syphilis erklärt und mit Hg. behandelt habe. Sie habe dies nach der Meinung des Arztes von ihrem Manne bekommen. Seitdem sei sie zwar immer schwächlich gewesen, auch kinderlos, aber frei von ähnlichen Erscheinungen geblieben. Ihre Untersuchung ergab Erscheinungen ziemlich starker Veränderungen an den Aortenklappen, vielleicht auch an der Mitralis, nichts von charakteristischen Haut- oder Knochenveränderungen.

Die an sich noch geringe Literatur über Sehnensyphilis (Rasch, Finger, Fournier, Defontaine, Schuchardt) giebt besondere Fälle, in denen ätiologisch ein Trauma eine Rolle gespielt hätte, nicht an die Hand, doch wird von Lang erwähnt, dass solche zur Localisation an bestimmter Stelle beitragen könnten.

Schleimbeutelerkrankung durch Trauma ist etwas verhältnissmässig häufiges, weil ihr Sitz sie für traumatische Schädigungen prädisponirt. Bei Luetikern werden also recht wohl solche Contusionserkrankungen gelegentlich specifischen Charakter annehmen können. Ein einziger Fall von Zusammenwirken von Trauma und Syphilis ist publicirt, und zwar von Weil (1876).

Ein 35jähriger Mann war gefallen und zeigte leichten Bluterguss im rechten Knie; zugleich leichtes Blutextravasat in der Gegend des rechten Trochanters. Auf Compression und Ruhe ging der Bluterguss im Knie zurück. Das Extravasat am Trochanter erschien unwesentlich. Aber nach einiger Zeit zeigte sich in der Gegend des gequetschten Trochanters eine grosse Geschwulst, über der die Haut gespannt, aber verschieblich. Mit Rücksicht auf die Anamnese, Narben am Penis wurde die Diagnose auf Gumma gestellt, welche der Erfolg antiluetischer Behandlung bestätigte. Weiterhin kam noch eine Gelenkserkrankung, insbesondere eine Verdickung am Lig. patellare hinzu, die ebenfalls als luetisch aufzufassen war.

Schuchardt berichtet von einer zwar nicht auf Trauma zurückgeführten gummösen Erkrankung der Strecksehnen einer Hand, die an Tuberculose ausserordentlich erinnerte. Es wäre naheliegend, dass derartige Patienten in vollster Ueberzeugung die Entstehung solcher Leiden auf ein Trauma oder eine versicherungsrechtlich gleichbedeutende plötzliche Ueberanstrengung zurückführten, wie ja erwiesenermaassen Ganglien, also Hydropsien einfacher Art, auf diese Weise zu Stande kommen.

Durch anhaltenden mechanischen Inhalt war nach Verneuil ein gummöser Process im Knieschleimbeutel (Bursitis praepatell.) eines 32jährigen, seit 10 Jahren luetisch inficirten Mannes ausgelöst; der Mann arbeitete im Knieen und bekam vor der Tuberositas tibiae und aufwärts einen derb elastischen Tumor, der erst auf Traitement mixte völlig zurückging. Verneuil fasste die Affection für einen gummösen Process im Schleimbeutel auf.

Innere Organe.

Wenn man die Wechselbeziehungen zwischen Syphiliserkrankung innerer Organe und Traumen erörtern will, so steht man vor einer recht schwierigen Aufgabe, weil die Wirkung einer Gewalt immer eine mehr oder weniger indirecte, bezüglich ihrer Kraft noch viel weniger messbare ist, als dies an dem Bewegungsapparat und der Körperoberfläche der Fall war. Auch ist das bislang zu Gebote stehende Beobachtungsmaterial noch so gering oder so wenig eindeutig, dass Schlüsse allgemeinerer Art sich noch nicht machen lassen.

Es können gewisse Krankheiten, die mit der Syphilis zweifellos etwas zu thun haben, und für die auch Traumen als auslösendes oder verschlimmerndes Moment gelegentlich in Frage kommen, im Rahmen dieser Arbeit überhaupt nicht erörtert werden, ich meine die

Tabes dorsalis, die progressive Paralyse, die Arteriosklerose. Nur soweit Localeruptionen der Lues mit traumatischen Localerkrankungen zusammenfallen, gehören einschlägige Beobachtungen zu unserem Thema.

Als hierher gehörig möchte ich als forensisch besonders beachtenswerth ansehen alle die Fälle, in denen eine umschriebene syphilitische Erkrankung des Circulationssystems durch ein Trauma ausgelöst oder verschlimmert wird. Wir nehmen heute wohl nicht mit Unrecht an, dass ein Stoss gegen die Herzgegend gelegentlich zu chronisch entzündlichen Veränderungen im Herzbeutel und im Herzmuskel führen kann, zu Pericarditis adhaesiva, zu umschriebener Myocarditis (Stern, Traumatische innere Krankheiten). Analog den Erfahrungen über syphilitische Erkrankung der Bewegungsmusculatur oder der serösen Häute (Gelenke, Schleimbeutel, Sehnenscheiden) müssen wir die Möglichkeit auch zugeben, dass auch am Herzen specifische Affectionen nach Contusionen Platz greifen können. Andererseits kann das syphilitisch erkrankte Organ auch auf leichte Traumen in einer besonders verhängnissvollen Weise reagiren. Ich habe in der mehrfach angezogenen Arbeit über Syphilis visceralis den Obductionsbericht gegeben von einer 30jährigen Kellnerin, die kurz vor der Entbindung eines plötzlichen Todes starb, und zwar in Folge zweier verhältnissmässig grossen Gummata in der Wandmusculatur des linken Ventrikels. Das so erkrankte Herz erlag offenbar der grösseren Inanspruchnahme gegen das Ende der Schwangerschaft hin.

In ähnlicher Weise wie hier die gummöse Myocarditis können syphilitische Wandveränderungen der Aorta, wenn dadurch die Abgangsstelle der Coronararterien in Mitleidenschaft gezogen ist, die Functionsfähigkeit bis zu einem Grade gefährden, dass ein Trauma leichtester Art, eine Ueberanstrengung die plötzliche Einstellung der Herzthätigkeit zur Folge hat.

Gerade bei den alarmirenden Fällen von plötzlichem Herztod fand ich wiederholt als Ursache schwere atheromatöse Veränderungen der Aortenwand, und zwar beschränkt auf die Aortenwurzel, also das Abgangsgebiet der Arteriae coronariae. Schwielige Verdickungen, manchmal knochenharte oder bröcklige Geschiebe umgeben die Kranzgefässlumina und verengern sie bis zu einem Grade, dass die geringste Verschiebung des Herzens augenblicklich im Stande ist, einen completten Verschluss des Gefässes herbeizuführen. Ich bin mir sehr wohl bewusst, dass es überaus schwierig, vielleicht unmöglich ist, den Nachweis zu führen, dass diese chronische Endaortitis syphilitischer Natur ist. Aber es heisst den Skepticismus entschieden übertreiben,

wenn man derartige umschriebene Intima- und Mediaveränderungen der Gefässe bei verhältnissmässig jugendlichen, notorisch syphilitischen Individuen nicht als Producte eben dieser Allgemeinerkrankung ansehen will.

Hier kann ein überaus geringes Trauma, eine Ueberanstrengung mit plötzlicher Veränderung des intrathoracalen Binnendrucks meines Erachtens sehr leicht die letzte Ursache der Katastrophe sein und orensisch von Bedeutung werden. Es sind dies nach meiner Erfahrung auch anatomisch so unscheinbare Veränderungen, dass sie nur bei besonders darauf gerichteter Aufmerksamkeit gefunden und wohl nicht allgemein in ihrer Bedeutung als Todesursache richtig bewerthet werden, weil nicht immer myocarditische Schwielen oder Verengungen der Kranzgefässe, wie man dies vermuthen möchte, diese verhängnissvolle Affection begleiten.

Auch zum Verständniss der häufiger erörterten traumatischen Aneurysmen gehört eine genaue Kenntniss der Gefässerkrankungen syphilitischer Natur, und es muss auffallend erscheinen, dass die zahlreichen und interessanten Arbeiten über dieses Thema gar nicht der syphilitischen Aetiologie dabei gedenken. Ich halte deshalb den folgenden, vor meiner Zeit im pathologischen Institut zu Breslau beobachteten Fall für ein Unikum, das der fürderen Beachtung werth ist. Ich gebe ihn mit gütiger Erlaubniss des Herrn Geheimrath Prof. Dr. Ponfick im Nachfolgenden wieder.

Fall 17. 37jähriger Kutscher Hermann F., secirt 11. Februar 1882 von Dr. Schuchardt.

Der Patient hat 6 Wochen vor seinem Tode einen Stoss gegen die Brust erlitten, alsbald danach Erbrechen, später Brustschmerzen und geringe Schlingbeschwerden gehabt. Zwei Stunden vor dem Tode starke Hämoptoe.

Die anatomische Diagnose lautet: Endarteriitis chron. aortae. Aneurysma spurium sacciforme magnum aortae thoracicum (traumaticum?), perforatum in oesophagum.

Syphilis. Cicatrix glandis. Orchitis fibrosa et periorchitis bilat. gravis. Caries sicca ossis parietal. utriusque levis. Cicatrices cutan. Synechiae pulm. veteres.

Anaemia univ. Haemorrhagia lethalis in oesophagum.

Grosse kräftig gebaute Leiche in gutem Ernährungszustande. Haut auffallend blass, im Gesicht etwas gelblich. Starke Todtenstarre. Am rechten Unterschenkel mehrere glatte, blassröthliche Hautnarben. Fettgewebe mässig reichlich, hellgelb, Musculatur feucht, blass.

Am oberen Theil des Sulcus glandis penis eine breite, tiefe Narbe mit stark verdickten Rändern. In ihrem Grunde kleine polypenähnliche derbe Auswüchse, blassroth, aus mehreren einzelnen Knöpfchen zusammengesetzt.

Das Schädeldach symmetrisch, Wand mittelstark, Nähte erkennbar, am Scheitelbein eine Reihe sehr unbedeutender kleiner grubiger, grauer Vertiefungen. Sonst keine Veränderungen. Gehirn und seine Häute ohne Besonderheiten.

Beide Lungen sind mehrfach durch kurze bindegewebige Stränge mit der Brustwand verwachsen, sonst gesund. Herzbeutel liegt in mässiger Ausdehnung frei und enthält vermehrte klare Flüssigkeit.

Das Herz ist relativ klein, enthält ziemlich viel flüssiges Blut. Musculatur gelblichbraun, schlaff. Dicht oberhalb des Sinus valsalvae, zum Theil schon in diesem, unregelmässig configurirte, meist rundliche Hervorragungen der Aortenwand bis zu Zehnpfennigstückgrösse von gallertiger, graugelber Beschaffenheit. Der Klappenapparat ist normal, nur die Aortenklappen leicht verdickt. Die aufsteigende Aorta und der Arcus ziemlich weit. Sie zeigen an der Innenfläche umschriebene, meist kleine Verdickungen. Eine ähnliche Beschaffenheit zeigt die Aorta thoracica bis etwa zur Mitte. Weiter nach abwärts zeigt sie wie die Aorta abdominalis annähernd normales Verhalten. Auch die grösseren Abzweigungen sind unverändert. Etwa in Höhe des 7. Brustwirbels 5—6 cm vor Beginn der Brustaorta findet sich im hinteren Umfang derselben eine zehnpfennigstückgrosse rundliche Oeffnung, von ziemlich scharfen Rändern eingefasst, innerhalb welcher dunkelschwarzrothe, weiche und derbere blasse Coagula zum Vorschein kommen. Diese Oeffnung führt in eine Höhle, welche sich längs der Wirbelsäule hinstreckt, deren Umfang schätzungsweise etwa die Grösse eines Gänseeies erreicht. Doch lassen sich die Raumverhältnisse vorläufig nicht sicher feststellen. Sie liegt ziemlich genau an der Wirbelsäule, welche ihre hintere Begrenzung an den meisten Punkten zu bilden scheint. Nach rechts reicht sie bis zur Pleurahöhle, wo sie als haselnussgrosse, blau durchschimmernde Prominenz sich markirt. Soweit feststellbar, besitzt sie eine eigentliche Wand nicht, sondern ist durch geschichtete Gerinnsel in verschiedenen Stadien der Färbung begrenzt. Beim Aufschneiden des Oesophagus markirt sie sich deutlich vom Innern desselben auch als etwas unregelmässig configurirte, im Ganzen vielleicht 4 cm hohe Hervortreibung. Genau in der Mitte derselben findet sich ein äusserst scharfes, von sehr stark verdünnten Schleimhauträndern umsäumtes Loch in der Oesophaguswand, in welchem Blutgerinnsel sichtbar sind. Es führt direct in die Aneurysmahöhle. Der Oesophagus ist sonst weit, seine Schleimhaut im Allgemeinen blassgrau, nur in der Umgebung des Substanzverlustes blutig verfärbt. Die Halsorgane sind ohne Besonderheiten, mit blasser Innenfläche.

Der linke Bronchus zieht dicht vor dem Aneurysma hinter dem Oesophagus vorbei, ohne jedoch perforirt zu sein. Die Lungen sind durchweg feucht, ohne Veränderungen. Der Magen und die Dünndarmschlingen sind stark ausgedehnt, blaugrau. Nach Eröffnung des gefüllten und derb anzufühlenden Magens zeigt sich derselbe fast ganz ausgefüllt mit dunkelrothen klumpigen Blutgerinnseln. Die Schleimhaut ist stark erweicht, grau. Auch im Darm ist viel theils geronnenes, theils flüssiges braunrothes Blut.

Beide Hoden sind mit der Tunica vaginalis communis durch sehr

derbe Schwielen verwachsen; sie zeigen sich auf dem Durchschnitt fast ganz aus einem derben weisslichen Fasergewebe zusammengesetzt, mit wenig bräunlichen weicheren Einsprengungen.

Man musste also annehmen, dass bei dem syphilitischen Individuum der Stoss gegen die Brust zu einer Intimazerreissung der luetisch erkrankten Aortenwand geführt hat, die nach 6 Wochen die tödtliche Perforation in den Oesophagus zur Folge hatte. Brustschmerzen und Schlingbeschwerden waren die verbindenden Symptome zwischen dem Trauma und dem Exitus.

Eine andere, meist periphere syphilitische Gefässerkrankung, die Phlebitis, möchte ich hier nicht unerwähnt lassen, als eines Leidens, das gelegentlich auch wohl mit Recht auf ein Trauma zurückgeführt werden könnte. Die Venenentzündung jugendlicher Individuen ist fast stets eine syphilitische Erkrankung und nicht selten recht hartnäckig gegenüber allen therapeutischen Maassnahmen. Traumatisch entstandene Fälle stehen mir nicht zur Verfügung; auch habe ich in der Literatur nichts darüber gefunden.

Vom Respirationstractus können eigentlich nur die Lungen bezüglich der Wechselbeziehungen von Syphilis und Trauma in Frage kommen. Die Literatur über Lungensyphilis ist gross, aber, wie ich zugeben muss, bezüglich der auf bloss klinische Beobachtungen gestützten Publicationen wenig stichhaltig. Flockemann hat in einem Sammelbericht (Centralbl. für pathol. Anat. 1899) sich auch bezüglich der pathologisch-anatomischen Beschreibungen von Lungenlues sich dahin ausgesprochen, dass das Vorhandensein einer Lungensyphilis — bei dem Erwachsenen wenigstens — keineswegs bewiesen sei. Ich theile auf Grund eigener Beobachtungen diese lediglich aus Schriften geschöpfte ablehnende Meinung nicht. Ich kann nicht einsehen, warum eine Krankheit, die in allen Theilen des menschlichen Körpers in die Erscheinung treten kann, nicht auch gelegentlich sich in den Lungen localisiren soll. Ich halte Flockemann's allzu grossen Negativismus nicht bloss für ungerecht gegenüber so vielen auf Beobachtung und langjährige anatomische Erfahrung gestützten Mittheilungen, sondern auch für verhängnissvoll; denn man beraubt sich erfolgreicher Heilmethoden, wenn man die Möglichkeit luetischer Lungenaffectionen von vornherein ablehnen wollte.

Ich glaubte diese Vorausschickung machen zu müssen mit Rücksicht auf die nachfolgende Beobachtung eines Falles von traumatischer Pleuritis sicca bei einem Syphilitiker. Ich betone aber ebenfalls vorweg, dass ich diese Brustfellentzündung auch nur als eine möglicher-

weise syphilitische ansehe. Ein absoluter Beweis würde sich ja wahrscheinlich auch bei der Autopsie nicht erbringen lassen.

Fall 18. Pleuritis sicca im Anschluss an Brustquetschung bei einem Syphilitiker.

Der 38 Jahre alte Beamte Emil L. kam am 1. August 1899 zum ersten Mal in meine Behandlung, mit einer angeblich seit 6 Wochen nicht zuheilenden kleinen Kopfwunde, die von einem Stoss gegen eine zu tief herabhängende Lampe herrühren sollte. Bei der damaligen Untersuchung fand ich eine linsengrosse Fistel über dem linken Scheitelbein, durch die eine Sonde auf rauhen Knochen kam. Der Rand der Fistel hatte nichts Charakteristisches. Keine deutliche Absonderung. Eine eingehende Untersuchung des L., der Syphilis bestimmt leugnete, indess im 20. Lebensjahr einen Tripper gehabt zu haben zugab, liess mich an den Beinen (später zu erwähnende) Narben finden, die mir die Diagnose Caries syphilitica dahin zur Gewissheit machten. Unter grossen Jodkalidosen (20. 0/180. 0 3 mal täglich 1 Esslöffel) zeigte die kranke Stelle am Kopf zwar Neigung, sich zu schliessen, aber sie war nach 6 Wochen doch noch nicht ganz geschlossen. Ich schlug dem Patienten eine Incision vor, in der Vermuthung, einen etwaigen Sequester zu entfernen. Aus Furcht vor der Operation blieb L. aus meiner Behandlung fort, erschien aber nach etwa 8 Wochen wieder, nachdem er anderweitig mit Jodkali ebenfalls ohne vollen Erfolg behandelt war. Die Fistel hatte sich geschlossen, war aber wieder aufgebrochen. Nun gelang es mir, ohne blutige Erweiterung mit der Pincette einen Splitter zu entfernen, worauf die Stelle rasch zuheilte.

Ich erwähne noch, das dem L., damals 14 Jahre verheirathet, die 4 ersten Kinder gestorben waren; das erste war todtgeboren; das zweite wurde 1 Jahr alt; das darauf folgende Zwillingspaar starb nach einem Vierteljahr. 3 Kinder von 10, 9, 8 Jahren leben.

Vom 28. März bis 12. April 1900 war L. wegen Angina follic. in Behandlung. Die cariöse Stelle am Schädel gut vernarbt.

Am 22. Juli 1902 kam L. wieder in Behandlung wegen zahlreicher allgemeiner Beschwerden: Schmerzen im Kreuz, im linken Bein, in den Füssen und Waden, sowie an den äusseren Knöcheln. Er klagte vor Allem über schlechten Schlaf, er erwache vor Schmerzen in den genannten Gliedern. Ich fand ausser belegter Zunge und etwas beschleunigtem Puls nur eine deutliche Schwellung der Leber, die handbreit unter dem Rippenbogen hervortrat. Auf erneute Jodkalibehandlung gingen die Schmerzen zurück, die Leber wurde kleiner, der Schlaf besser. L. that nach 4 Wochen wieder Dienst.

Am 17. März 1902. L. hat angeblich am 16. März Abends gegen 11 Uhr einen Fensterriegel schliessen wollen, sei dabei vom Stuhl heruntergefallen und mit der linken Brustkorbhälfte auf das Sitzbrett aufgeschlagen. Er habe heute heftige Schmerzen in der gequetschten Stelle, so dass er nicht tief athmen könne.

Ich konnte hier nichts auskultatorisch oder percutorisch feststellen. Für einen Rippenbruch war keinerlei Anhalt. Kein umschriebener Druck-

schmerz. Nur innerlich fühlte L. Schmerzen. Aeusserlich keine Verletzungsspuren. Verordnung: Bettruhe, kalte Umschläge.

Auch am 18. März Befund negativ.

Am 19. März stellte ich Folgendes fest: Patient ist kurzathmig, Herzthätigkeit regelmässig, Temperatur 37,4° am Morgen. An einer handtellergrossen Stelle, die etwas unterhalb der linken Brustwarze liegt, hört man bei tiefer Einathmung, in geringerem Grade auch bei der Ausathmung neben schwachem Athemgeräusch ein feines Schaben. Die Percussion ergiebt, bei normalen Grenzen der Lungen im Allgemeinen, eine Schallveränderung an dieser Stelle nicht. Tiefes Athmen verursacht angeblich heftige Stiche. L. wurde bei der Untersuchung von einer Ohnmachtsanwandlung befallen.

20. März. Patient hat dieselben Beschwerden trotz Eisblase, hat nicht geschlafen. Das Reiben heute deutlicher. Die Leber reicht bis an die 4. Rippe und ist unter dem rechten Rippenbogen 3 Finger breit hervorragend. Linke Brustkorbhälfte athmet weniger mit. Kein Husten, kein Auswurf. Ordin. Jodkali. Breiumschläge.

Im Laufe von vierzehn Tagen lassen die Schmerzen allmählich nach, doch klagt Patient noch, dass er bei Anstrengungen und beim Bücken noch Schmerzen an der gequetschten Stelle habe. Das Reiben ist in abgeschwächtem Maasse noch in der 5. Woche hörbar, zu einer Zeit, wo L. bereits wieder Dienst thut. Später wurde es nicht mehr festgestellt. Patient hat inzwischen auch eine Inunctionscur durchgemacht. Die Gaumengranulation, wie auch die Leberschwellung ist geschwunden.

Bezüglich des übrigen Körperbefundes sei noch Folgendes aus dem Status vom 21. März erwähnt:

Mittelgrosser Mann von mittlerem Ernährungszustande, wenig gesunder Gesichtsfarbe. Leichte Injection der Conjunctiven. Rechte Pupille eine Spur weiter als die linke, beider Lichtreaction gut. Zunge nicht belegt, nicht zitternd.

Ueber dem linken Scheitelbein eine tief eingezogene, 2 cm lange Narbe, die unverschieblich an dem hier etwas eingedrückten Schädeldach festgewachsen ist. Pharyngit. chron. granulosa. Am harten Gaumen links von der Mitte eine linsengrosse röthliche Granulation, in deren Umgebung weisse, strahlige Narben. Vor und hinter beiden Kopfnickern kleine, nicht druckempfindliche Drüsenknötchen, ebensolche in den Inguinalfalten. Am Penis keine Narbe. Urin klar, frei von Eiweiss und Zucker. Am linken Unterschenkel handbreit über dem Fussgelenk in handtellergrosser Ausdehnung bräunliche Narbenflecke, die sich aus einzelnen rund umgrenzten Inseln zusammensetzen.

Ungleich ausgedehnter und charakteristischer sind die Narben am rechten Unterschenkel, hier fast die ganze Beuge- und mindestens die Hälfte der Streckseite einnehmend, die Haut ist in diesem narbigen Gebiet vorwiegend braun, aber fleckweis unterbrochen von glänzenden weissen Herden, die ein wenig unter dem Niveau der Nachbarhaut liegen. An der Wade sind einzelne grössere Narben dellenartig in der Mitte eingezogen. Im Bereich der Narben ist die Tibia rauh anzufühlen. Zwei Finger breit unter der Protuberantia tibiae besteht eine spindlige Anschwellung des Knochens. Auch die Fibula ist in dieser Höhe etwas verdickt zu fühlen.

Eine Röntgenphotographie beider Beine lässt eine Periostitis mittleren Grades am rechten, eine geringere auch am linken Schienbein erkennen, während nur die rechte Fibula etwas verdickt ist. Keine Arteriosklerose.

Resumé: Bei einem notorisch luetischen Individuum entwickelte sich nach einer Brustquetschung, die keinerlei Knochenverletzung zur Folge hatte, allmählich eine umschriebene Pleuritis sicca. Patient hatte zur gleichen Zeit ausser Hautnarben verdächtigen Aussehens eine Leberanschwellung und eine Granulationsstelle innerhalb eines Narbenflecks am Gaumen. Ich glaubte letztere und die Leberanschwellung sicher, die Pleuritis mit hoher Wahrscheinlichkeit als Manifestationen der alten Syphilis ansehen zu müssen.

An den tiefer und geschützter liegenden Organen der Bauchhöhle[1]) kommen Contusionen verhältnissmässig selten vor, aber eines Organs müssen wir noch gedenken, an dem charakteristische syphilitische Veränderungen wie auch Verletzungserkrankungen gelegentlich vorkommen können, das ist der Hoden. Ich habe eine Beobachtung gemacht, bei der Lues und Trauma offenbar zusammenwirkten. Anfangs führte die Verkennung der Allgemeinerkrankung und die Ueberschätzung des traumatischen Moments auf eine falsche Therapie hin.

Fall 19. Orchitis syphilitica ulcerosa nach Hodenquetschung. Von anderer Seite als traumatische Hydrocele aufgefasst.

Der 39jährige K. kam am 13. Januar 1901 in meine Beobachtung, nachdem er sich seit 6 Wochen von seinem Hausarzt von einer Erkrankung der Skrotums hatte behandeln lassen. Es sei indess eher schlimmer als besser geworden. Er habe sich vor 6 Wochen die Krankheit dadurch zugezogen, dass er über die Wand eines Wagens gestiegen und ausgleitend auf seine Hoden rittlings gesetzt habe. Der Arzt habe ihm zuletzt empfohlen, sich operiren zu lassen, da es sich um einen Wasserbruch handle. Der sehr aufgeregte Patient erzählt, dass er seit Wochen schon sehr nervös sei, er könne seit 8 Wochen Nachts nicht schlafen und komme in seiner Ernährung mehr und mehr herunter. Ich constatirte hochgradige Anämie, beschleunigten Puls, belegte Zunge, starke Vergrösserung und Druckempfindlichkeit der Leber, die mit breitem rundem Rande 3 Finger breit unter dem Rippenbogen hervorragt und deren Dämpfung nach oben bis an die 4. Rippe reicht. Die Milz ist deutlich fühlbar, ihr Dämpfungsbezirk etwas vergrössert.

Die linke Skrotumhälfte ist stark vergrössert und fluctuirend anzufühlen an zwei Stellen, von denen die eine am unteren Pol, die andere mehr nach aussen sitzt. Der Hoden hart anzufühlen, Nebenhoden schlecht

1) Virchow hat hervorgehoben, dass die Gummata der Leber vornehmlich am Ansatz des Lig. suspensor. hepatis sitzen, wo nach heftigen Erschütterungen sich Rupturen ereignen.

tastbar. Mässige Druckempfindlichkeit. Hernia inguinalis von Gänseeigrösse, daumengrosse Bruchpforte. In beiden Leisten längs verlaufende Narben, angeblich herrührend von Bubonenoperation im 24. Lebensjahr. Daneben reichlich schmerzlose Drüsen.

Die Anamnese ergiebt, dass K. im 19. Lebensjahr ein Ulcus an der Eichel gehabt, von dem eine Narbe jetzt nicht mehr sichtbar ist. Im 24. Jahr Bubonenoperation. Niemals angeblich ein Ausschlag. 2 lebende Kinder von 9 und 6 Jahren. Vorher Zwillinge, die nur 7 Tage alt wurden, dann 2, die im Alter von knapp 1 Jahr an Zahnkrämpfen, und ein Junge, der im Alter von 4 Wochen an Gehirnkrämpfen starb. Die sonst immer gesunde Frau ist von dem Frauenarzt Dr. S. an Metritis behandelt worden (Mittheilung des Dr. S.). Ich consultirte mit dem Hausarzt, der sich von meiner Diagnose Orchitis gummosa mit drohender Ulceration überzeugte.

17. Januar. Beginn der Inunctionscur.

2. Februar 1901. 12 mal 3 g Ung. hydrun verschmiert. Allgemeinbefinden angeblich viel besser. Seit vorgestern leichte Stomatitis. Schlaf gut. An dem unteren Pol der Skrotalanschwellung hat sich ein wallnussgrosser Abscess aus einer kleinen Fistel entleert unter Emplast. Hydr. Es träufelt andauernd „Bluteiter" ab.

Leber verkleinert, nicht mehr druckempfindlich. Milz noch fühlbar.

4. März. Hoden fast zur Norm reducirt, doch noch offene nässende Stelle. Leber weiter zurückgegangen.

20. Mai. Hoden heut eher etwas grösser. 2 kleine Fisteln sondern weissliche Tropfen ab. Bis jetzt 75 g Ung. cin. verbraucht. Leber in normalen Grenzen. Jodkali 20/180 innerlich 3 mal täglich 1 Esslöffel.

5. Juni. Jod musste öfter ausgesetzt werden, Hoden wieder kleiner. Eine kaum sichtbare Fistelöffnung nässt noch. Seit 14 Tagen schon im Dienst.

Im Januar 1902 sah ich den Patienten das letzte Mal. Er sieht viel gesünder aus und giebt ungefragt an, dass er sich in den letzten Monaten viel gesünder fühle, leichter und rüstiger. Es sei am Skrotum wochenlang nichts von Nässen zu merken gewesen, aber von Zeit zu Zeit fühle er noch etwas von Feuchtigkeit an der alten Krankheitsstelle. Sein Schlaf und Appetit sei jetzt gut, sein nervöser Zustand beseitigt.

In einem anderen Falle blieb es unentschieden, ob eine Hodenerkrankung die Exstirpation eines Testis nothwendig gemacht hatte, rein traumatisch oder syphilitisch-traumatisch war.

Ein Feldwebel ersuchte mich um ein Gesundheitszeugniss. Ich fand einen Hoden fehlend. Derselbe war angeblich von Herrn Oberstabsarzt Dr. Eichel, dem ich Näheres verdanke, exstirpirt worden. Der Patient gab mir an, dass er sich den Hoden gequetscht hatte, als er beim „Nieder" auf dem Exercirplatz gerade auf einen Stein zu liegen kam. Einige Wochen später habe er bei einem Alarm den immer noch leicht schmerzhaften Hoden in den schlecht heraufgezogenen Hosen lange gerieben und danach sei die Krankheit schlimm

geworden. Die eingehendste Untersuchung auf Luesresiduen blieb ergebnisslos, die Familienanamnese sprach auch nicht für Lues. Trotzdem hatte Herr Oberstabsarzt Dr. Eichel, der auch keine Anzeichen von Syphilis gefunden, den Hoden nach dem makroskopischen Aussehen als gummös erkrankt angesehen. Diese Auffassung bestand zunächst auch bei der Untersuchung im pathologischen Institut, doch hielt Herr Prof. Ponfick auch eine traumatische Totalnekrose für nicht unwahrscheinlich. Als eine solche wird man die Erkrankung nun auch auffassen müssen, so lange jedes Anzeichen einer Syphilis bei dem Träger fehlt.

Ich habe diesen Fall hier mit angeführt, weil er lehrt, dass selbst die Autopsie noch Zweifel über die traumatische oder luetische Natur einer Organerkrankung offen lassen kann, ein Fingerzeig mehr, Anamnese und allgemeine Untersuchung möglichst gründlich zu erschöpfen und alle diagnostischen Hilfsmittel heranzuziehen.

In der Literatur finde ich nur eine einzige Mittheilung, dass ein Trauma als Gelegenheitsursache für Syphilis bezeichnet wird. Th. Kocher schreibt (Die Krankheiten der männlichen Geschlechtsorgane. Deutsche Chir. 50b.): „In 2 Fällen der Langenbeck'schen Klinik war ein Stoss auf das Skrotum die nächste Ursache einer Hodenschwellung, welche sich dann in charakteristischer Weise weiter entwickelte." —

Centralnervensystem; Sinnesorgane.

Auf die Bedeutung des Traumas für die Entstehung und Fortentwicklung von Erkrankungen des Nervensystems, wie Geistesstörungen im Allgemeinen, progressive Paralyse, Tabes dorsalis, multiple Herdsklerose, kann, wie schon erwähnt, im Rahmen dieser Arbeit nicht eingegangen werden. Es sei nur erwähnt, dass überstandene Syphilis von allen Aerzten als ein hervorragend prädisponirendes Moment angesehen wird für das Zustandekommen der genannten Erkrankungen und dass Kopfverletzung, wie für Geistesstörungen überhaupt, so auch für progressive Paralyse als auslösendes Moment bei bestehender Prädisposition allgemein anerkannt wird. Bezüglich der traumatischen Tabes sei auf die überaus kritische Arbeit von Hitzig hingewiesen, welche alle andern Abhandlungen über Tabes und Trauma durch grosse Erfahrung und wohlangebrachte Skepsis weit überragt.

Ich möchte nur auf diejenigen Beobachtungen eingehen, wo am Orte des Traumas eine syphilitische Eruption zu Stande kam, und zwar, da mir, den oben beschriebenen Fall 18 (Caries sicca cranii nach angeblich leichter Contusion) ausgenommen, eigene Erfahrungen

nicht zur Verfügung stehen, nur auf die in der Literatur niedergelegten Fälle.

Die älteste Beobachtung stammt wohl von Philipp v. Walther, Prof. d. Chir. in München (nach Gellé citirt), beschrieben im Journal complément. de Dict. des sc. med. 1820:

Eine Frau, welche von 10 Kindern 6 am Leben hatte, leugnete zwar Syphilis, hatte aber eine luetische Sattelnase und Narben in der Leistenbeuge. Im Alter von 43 Jahren bildete sich im Anschluss an einen Schlag gegen das rechte Scheitelbein eine Geschwulst, die nach langer Zeit vereiterte. 2 Jahre später erlitt sie durch Fall eine Fractura femoris, die mit Pseudarthrose heilte. Wieder 1 Jahr später brach sie beim Umwenden im Bett das linke Schlüsselbein, das ebenfalls mit Pseudarthrose heilte. 1/4 Jahr später Exitus. Bei der Obduction fand man an der Stelle der oben erwähnten Kopfverletzung einen Fungus (gumma) der Dura mater.

Recht beachtenswerth erscheinen mir folgende Fälle von Watraszewsky (Warschau), Kopfinsulte bei Syphilitikern betreffend:

1. Ein 25jähriger Jockey erleidet im 15. Lebensjahre eine offene Depressionsfractur in der Gegend der grossen Fontanelle. Er wird nach mehrwöchiger Cur völlig gesund entlassen. Epileptische Anfälle wurden niemals beobachtet. — 10 Jahre später Infection mit Syphilis, Exanthema macul., Plaques mucosae oris et fauc. Allgemeine Drüsenschwellung. Nach 4 Calomelinjectionen à 0,10 symptomfrei entlassen. Einen Monat später, 4 1/2 Monate post infectionem, prämonitorische Kopfschmerzen, dann epileptischer Anfall. Auf Inunctionscur bleiben die sich häufenden Anfälle weg, um später nur bei Excessen in Baccho et in Venere gelegentlich wiederzukehren.

2. 28jähriger Klempner stürzt 1883 vom Dach; Verlust der Besinnung und der Sprache. Diese kehrt erst nach 3 Monaten wieder. 2 Jahre danach Kopfschmerzen und Schwindel. Im Frühjahr 1886, als er frei von Syphilissymptomen, Syphilisinfection. Bald danach unerträgliche Kopfschmerzen. Auf Hg-Behandlung Besserung der Kopfschmerzen. 3 Tage nach der vierten Hg-Injection (0,4 Hydrarg. ox. flav.) plötzlich bewusstlos. Rechtsseitige Facialis — linksseitige Extremitätenparese. Langsame Besserung unter specifischer Behandlung.

3. 27jähriger Tagelöhner erleidet durch Hufschlag gegen die linke Stirnseite eine bis auf den Knochen reichende Weichtheilverletzung; kurze Zeit besinnungslos. 2 Jahre später Syphilisinfection. Starke Kopfschmerzen. Nach 30 Einreibungen weichen dieselben. 3/4 Jahr später wieder Kopfschmerz, Schwindelgefühl bei maculopapulösem Syphilid. Erfolgreiche Cur. Ein weiteres Jahr später rechtsseitige Hemiparese, Facialis-, Blasen- und Mastdarmlähmung. 3 Monate weiterhin apoplectiformer Anfall mit Aphasie, rechtsseitiger Hemiplegie, Strabismus, Facialisparalyse.

4. 20jähriger Student hat im November 1885 Initialsklerose, dann maculöses Exanthem, nach 4 Injectionen von Calomel 0,10 Ende December symptomfrei.

Am 3. Februar 1886 fällt er auf dem Eise auf den Hinterkopf, ist vorübergehend bewusstlos und hat danach Kopfschmerzen. In der zweiten Woche nach dem Unfall von Neuem Kopfschmerzen, am 19. Februar erster epileptischer Anfall. Solche wiederholen sich zunächst oft, bleiben aber nach antiluetischer Cur endgiltig fort.

Es waren also in den Fällen von Watrasozewsky cerebrale Symptome, sonst im Allgemeinen nur der Spätsyphilis eigen, verhältnissmässig bald nach dem Trauma aufgetreten. Die Syphilisinfection fiel 3mal nach demselben, 1mal lag sie vor ihm.

Auch der Sanitätsbericht der Kgl. preuss. Armee 1888/89 S. 105 berichtet (Rosenthal) von einer Geistesstörung nach Kopfinsult mit Herdcharakter.

Ein Trompeter, der einen Monat vor seinem Sturz vom Pferde auf den Kopf aus antiluetischer Behandlung entlassen war, verfiel alsbald in Krämpfe, die sich nach einigen Tagen Wohlbefindens wiederholten. Monophasie und einige leichte Paresen blieben nach dem dritten Anfall zurück. Heilung unter erneuter antiluetischer Behandlung.

Es sind dies durchweg Beobachtungen, welche darauf schliessen lassen, dass das syphilitische Virus an den Läsionsstellen, sei es der Schädelkapsel, sei es der Nervensubstanz oder ihrer Hüllen, sich in einer für die Function verhängnissvollen Weise etablirt.

Bezüglich der Augen und Ohren ist das Zusammenwirken von Syphilis mit Traumen meines Wissens auch noch wenig oder gar nicht beachtet. Und doch lässt sich denken, dass z. B. Labyrintherschütterungen, Felsenbeinbrüche, Trommelfellrupturem bei Syphilitikern von besonders schweren Folgen begleitet sein können. Bezüglich der Augen hat Bronner 3 Fälle berichtet, bei denen sich bei nachweislich hereditär-luetischen Individuen an ein Trauma des Auges interstitielle Keratitis und periphere Chorioiditis anschloss.

Mein ehemaliger Chef, Herr Prof. Wagner, hatte sich seiner Zeit mit Herrn Dr. Struwe-Gleiwitz gutachtlich zu äussern bezüglich folgenden Falles, bei dem zu Unrecht eine äussere Verletzung als Ursache einer syphilitischen Sehnervenatrophie beschuldigt wurde. Der Fall ist in einer Recursentscheidung des Reichsversicherungsamts vom 15. Juni 1895 dargelegt.

Einem Bergmann war am 23. April 1894 ein Kohlenstück in das rechte Auge geflogen. Nachträglich gab er an, dass auch das linke

Auge, und zwar am 24. October 1892, auf die gleiche Weise zu Schaden gekommen wäre. Erwiesen wurde, dass diese beiden Verletzungen eine Bindehautentzündung gesetzt hatten. Nun war aber auf beiden Augen von einer solchen nichts mehr, wohl aber waren die Zeichen einer vorgeschrittenen Sehnervenatrophie feststellbar. Diese konnte mit Rücksicht auf zweifellos syphilitische Narben am Kopf und im Gesicht als luetisch angesehen werden. Das Reichsversicherungsamt lehnte deshalb die Rentenansprüche des Verletzten ab.

Lehrt der Fall, wie es möglich ist, durch sorgfältige Untersuchung Unfalls- und Syphilisfolgen sehr wohl scharf zu unterscheiden, so spricht er doch keineswegs dagegen, dass doch gelegentlich traumatische Einflüsse ein Augenleiden bei Luetikern auslösen können.

Aus den vorstehenden Betrachtungen über die Wechselbeziehungen zwischen Syphilis und Trauma ergiebt sich, dass wir auch heute nur die alten Erfahrungen der Autoren des letzten vorantiseptischen Decenniums bestätigen können. Ich fasse sie zusammen: Geringfügige Wunden können zur Eingangspforte für das syphilitische Virus werden. Bei bestehender oder nachträglich hinzutretender Syphilis kann diese grade am Orte eines frischen wie eines längst verheilten Traumas mit ihr eigenthümlichen Gewebsveränderungen hervortreten. Ueber die Bedingungen, unter denen dies geschieht oder nicht geschieht, wissen wir nichts.

Geringfügige Verletzungen haben deshalb bei Syphilitikern gelegentlich ernste Folgen. Diese sind durch die allgemeine und häufiger noch durch locale Erkrankung dazu disponirt, durch kleine Traumen gewisse schwere Verletzungen zu erleiden (Spontanfracturen, Gelenkgefässerkrankungen). Rechtzeitig einsetzende gründliche antiluetische Behandlung verhütet Complicationen des Wundverlaufs, deshalb ist eine möglichst frühe Diagnose etwa latenter Lues wünschenswerth.

Neben diesen allgemeinen Gesichtspunkten ergiebt sich die Nothwendigkeit einer genauen Analyse der Folgen eines Traumas und der durch Syphilis bedingten Gesundheitsbeschädigungen mit Rücksicht auf die forensische Praxis. Denn im strafrechtlichen Verfahren ist die Feststellung der Syphilis als einer besonderen Leibesbeschaffenheit ein Moment, welches dem einer Körperverletzung Beschuldigten zu Gute kommt, welche ihn in zweifelhaften Fällen überhaupt entlasten kann. Um ein Beispiel anzuführen: Die psychische Erregung im Streit kann ein an Kranzgefässerkrankung leidendes Individuum ebenso gut tödten, wie ein nach seiner Brust geführter Stoss. Auch die Frage der fahrlässigen Uebertragung von Syphilis kann in Betracht kommen.

In der versicherungsrechtlichen Praxis kann es von Wichtigkeit

sein, festzustellen, ob eine Verletzung (Betriebsunfall) den Anlass zu syphilitischer Infection abgegeben hat, ferner ob gewisse Beschwerden der Versicherten von diesen als Unfallsfolge mit voller Ueberzeugung angesehen, wirklich solche sind oder nicht vielmehr der allgemeinen Erkrankung zuzuschreiben sind.

Mag es zuweilen inhuman erscheinen, bei anderen Krankheiten, Knochentuberculose, Tumoren, also scharf nach Gründen zu suchen, welche das Trauma und damit die Rentenaussichten des kranken Versicherten ausschliessen, bei der Verquickung von Trauma und Syphilis wahrt man auch damit das Interesse des Kranken, weil man mit der Diagnose Lues auch die erfolgreiche Waffe gegen sie in die Hand bekommt.

Wie weit ist nun ein Trauma als verschlimmerndes Moment bei immanenter Syphilis anzusehen? Diese Frage lässt sich nur von Fall zu Fall entscheiden, wie dies Maréchaux, Becker und Cahen gelegentlich in einschlägigen Gutachten gethan haben. Den Standpunkt des Erstgenannten kann ich nicht theilen, dass die Verschlimmerung von Unfallsbeschädigungen und die dadurch bedingte Erwerbsfähigkeitseinbusse „durch Syphilis, also durch ein selbstverschuldetes Leiden nicht entschädigungspflichtig sei, so wenig wie etwa eine vorsätzliche Verstümmelung". Auch das Reichsversicherungsamt wird je nach Lage des Falles so oder so entscheiden. Nehmen wir ein Beispiel: Es hat ein Mann in gesunden Tagen durch Betriebsunfall einen Unterschenkelbruch erlitten, der ohne eine Störung im Gebrauch des Beines zu hinterlassen, gut geheilt ist. Der Verletzte arbeitet 3 Jahre ohne Unterbrechung; nun inficirt er sich luetisch. Weitere 6 Jahre später etablirt sich an der alten Bruchstelle der Tibia ein Gumma, welches zur Spontanfractur führt. — In diesem Falle wird man die Frage, ob das vorliegende Leiden mit dem Betriebsunfall in ursächlichen Zusammenhang steht, gewiss nicht bejahen können. Eine Verschlimmerung eines alten Leidens liegt auch nicht vor, denn ein durch 3 Jahre beschwerdelos bestehender Unterschenkelbruch ist nicht als Krankheit anzusehen.

Anders liegen die Verhältnisse, wenn die beiden Ereignisse näher bei einander liegen. Das Reichsversicherungsamt legt sich ja überhaupt auf Normen nicht fest und wir Aerzte, die wir die Vielgestaltigkeit der Erscheinungsformen der Syphilis kennen, brauchen es erst recht nicht. Für uns darf aber auch die Frage, ob selbstverschuldet oder nicht, überhaupt keine Rolle spielen.

Von Dreyer ist die Frage aufgeworfen worden: Kann eine latente Syphilis durch ein Trauma florid werden und fern vom Orte

der Einwirkung ihre schädliche Wirkung entfalten? Sie ist vorläufig absolut zu verneinen, da wir uns einen solchen Vorgang nicht vorstellen können, und da einerseits für diese Thatsache einwandfreie Beobachtungen, an die man sich halten könnte, fehlen und andererseits die Riesenerfahrungen über Syphilis dafür sprechen, dass ein Zufall vorliegt, nicht Ursache und Wirkung. Schwieriger ist die andere Frage: Kann eine schwere Körpererschütterung eine schlummernde Lues manifest machen? Theoretisch müssen wir sie bejahen, da wir bei solcher Erschütterung multiple Läsionen supponiren. Die praktische Erfahrung spricht nicht dafür; wir wissen doch, dass das Floridwerden keiner äusseren Veranlassung bedarf. Die durch langes Bettlager (z. B. bei Fracturen der Beine) bedingte allgemeine Schädigung der Körperkräfte wurde von Dreyer als auslösendes Moment angesehen. Doch fehlen bestätigende Erfahrungen von anderer Seite.

Straf- und civilrechtlich werden diese Fragen nicht in Betracht kommen. Das Unfallversicherungsgesetz aber lässt uns ja die Möglichkeit, bei der Abschätzung der Unfallsfolgen den allgemeinen Gesundheitszustand der Verletzten zu berücksichtigen, ohne dass wir uns über Ursache und Wirkung zu erklären brauchen.

Mir lag daran, an der Hand der Literatur und meines eigenen Materials auf die Häufigkeit der Verquickung von Syphilis und Trauma hinzuweisen. Bei darauf gerichteter Aufmerksamkeit wird man manchen langwierigen Heilverlauf abkürzen, für manchen Misserfolg bei der Behandlung Verletzter, für manche ihrer Beschwerden eine Erklärung finden. Denn „erschreckend gross ist das Gebiet der Lues", sagte ihr bester Kenner, Virchow (Krankh. Geschwülste 1864).

Literaturverzeichniss.

I. Allgemeines.

Lagneau, Traité des malad. syph. 1828.
Cazenave, Tr. des syphilides. 1843.
Boyer, Lucien, Diatheses au point de vue chirurg. 1847. Compt. rend. de la societ. chir. de Paris 1851.
Virchow, Ueber die Natur der constit. syph. Affectionen. Virchow's Archiv. 15. 1859.
Düsterhoff, Kritik der bisherigen Ansichten über den Einfluss der constit. Syphilis auf den Verlauf der Kriegsverl. Archiv für klin. Chirurgie. 1878.
Verneuil, Traumatisme et propathie. Revue mensuelle med. et chir. 1871.
Derselbe, Gaz. hebd. 1863.

Verneuil, Congrès internat. méd. Paris 1867.
Derselbe, Gaz. hebd. 1869.
Derselbe, Mémoires de chir. T. III.
Derselbe, Encyclopédie internat. de chir. I. 1.
Bénicy, Syphilis et traumatisme. Thèse de Paris 1879.
Berger, De l'influence des mal. constit. sur la marche des lésions traumat. Thèse d'aggreg. Paris 1875.
Zeissl, Lehrbuch der const. Syph. 1864.
Lancereaux, Traité de la syph. 1873. 2e. Edit.
Desprès, A., Traité theorique et pratique de la syphilis. 1873.
Petit, L. H., De la syph. dansses rapports aveile traumatisme. Thèse de Paris 1875.
Gussenbauer, Die traumatischen Verletzungen. Deutsche Chirurgie. Lief. 15. 1880.
Kaposi, Path. u. Ther. der Syphilis. Deutsche Chirurgie. Lief. 11. 1881.
Krause, Fedor, Die Tuberculose der Knochen und Gelenke. Deutsche Chirurgie. Lief. 28a. 1899.
Schuchardt, K., Die Krankheiten der Knochen und Gelenke excl. Tub. Deutsche Chirurgie. Lief. 28. 1899.
Bürgerliches Gesetzbuch für das Deutsche Reich (vom 18. August 1896).
Gewerbe-Unfallversicherungsgesetz vom 30. Januar 1900.
Invalidenversicherungsgesetz vom 13. Juli 1899.
v. Hofmann, Lehrbuch der gerichtlichen Medicin. 1895.
Skrzecka, Ueber concurr. Todesurs. Viertelj. für gerichtliche Medicin. 1866. V.
Stolper, Viscerale Syphilis. Bibl. med. 1895.
Wellenstein und Fröhlich, Für den Gerichtsarzt interessante Erkenntnisse des Reichsgerichts. Vierteljahrsschrift für gerichtliche Medicin.
Rapmund, Der beamtete Arzt und ärztliche Sachverständige. 1902.

II. Wundverlauf, Syphilis und Reizung, Haut-, Muskelsyphilis und Trauma.

Jannot, P., Opérations chirurg. chez les syph. Thèse de Paris 1885. (Aeltere Literatur ausführlich verzeichnet, s. auch Procksch.)
Moreau, Influence des diathèses en chir. 1869.
Meggenhofen, Beitrag zur Diagnose der Syphilis. Deutsche Klinik. 1866. 31.
Tarnowsky, Syphilis und Reizung. Vierteljahrsschrift für Dermat. u. Syph. 1877.
Güntz, Ueber Syphilis und Reizung. Berliner klin. Wochenschrift. 1881. 50.
Neumann, Ueber Reizung und Syphilis. Allgemeine Wiener med. Zeitung. 1885. 27—29.
Plumert, Zur Casuistik der capillären Syphilis und Reizung. Archiv f. Derm. u. Syph. 1890.
Zechmeister, Tätowirung und Syphilis. Monatsschrift für prakt. Derm. u. Syph. 1901.
Desprès, Inoculation de la syph. par le rasoir. Paris méd. 1880.
Fleischer, Syphilitic infection by the rasor. Lancet 1886.
Carré, Gaz. méd. de Lyon. 1866.
Lortet, Syph. transmise par le cathéterisme de la trompe d'Eustache. Gaz. med. de Lyon. 1864.
Coutagne, ibidem. 1866.
Lailler, ibidem L'union méd. Paris 1864.

Burow, Uebertragung von Syphilis durch den Tubenkatheter. Monatsschrift für Ohrenheilk. XIX. 1885.
Gamberini, Il traumatismo in suo in rapporto colla sifilide. Giorn. ital. d. mal. ven. Milano 1879.
Picqué, Syph. et traumatisme. Gaz. méd. Paris 1884.
Munn, A case illustrating the influence of syphil. in traumatic injuries. Phys. and surg. Ann. Michigan 1884.
Combenale et Fédon, Traumatisme réveillant une syph. ignorée. Union méd. Paris 1887.
Wickham, Plaie contuse chez un syphilitic sans retard de cicatris. France méd. Paris 1884.
Chaleix, Reveil de la Diathèse syph. provoqué par un traumatisme, accidents-locaux et généraux. Journ. méd. de Bordeaux 1885/1886.
Andronico, L'influenza della sifilide sui traumatismi. Gazz. med. di Torino. 1886.
Bosma, Sifilide ed irritazione. Riv. veneta di sc. med. Venezia 1887.
Verneuils, Plaies chez les syph. Journ. de méd. et de chir. Paris 1877.
Derselbe, Nouvelles obs. de syph. traumatiques. Maion méd. Paris 1887.
Mairet, Traumatisme reveillant une syph. ignorée. Montpellier méd. 1888.
Thoman, Syphilis und Trauma. Allgemeine Wiener med. Zeitung. 1887.
Delforge, Des rapports de la syphilis avec le traumatisme. Arch. méd. belges. 1896.
Haan, Syphilis et irritation de cause externe traumatique. Normandie méd. Rouen 1897.
Merkel, Joh., Ueber den Einfluss der Syphilis auf den Verlauf von Verletzungen. Aerztl. Intell.-Bl. München 1870.
Lydston, Syph. in its relation to the repair of surgical lesions. Med. News. Philadelphia 1891.
Morel-Lavallec, Diagnostic differentiel des Ulcères gommeux. Gaz. des hôp. 1887.
Derselbe, Chancre syph. du soureil. Annal de derm. et syph. Paris. Febr. 1886.
Speransky (u. Proksch), Russkaya Medit. Petersburg 1888.
de la Nièce, Chancre induré de la coude. Annal. de derm. et syph. Paris VII. 1886.
Pomer, Circumcision und Syphilis. Allgemeine med. Centralzeitung. 1856.
Feodotow, Verbreitung der Syphilis durch Circumcision. Petersburg 1884.
Lewentaner, Ueber Beschneidungssyphilis. Monatsschrift für prakt. Derm. 1887.
Delles, Ein Fall von Syphilis durch eine zahnärztliche Operation. Memorab. Heilbronn 1879.
Guinard, De la syphilis des verriers. Paris 1881.
Eysel, Willy, Extragenitale Syphilis bei Glasbläsern in 12 Fällen. Dissertation. Göttingen 1896.
Mauriac, Ch., Lesons sur les myopathies syph. Paris 1878.
Duplay, Deux observ. de myosit. syph. 1879.
Le Dentu, Myosite syph. Gaz. des hôp. 1879.
Jullien, Mal. vénériennes. 1880.
Froidure, Manif. musc. de la syph. Thèse de Paris 1882.
Bier, A., Beitrag zur Kenntniss der Syphilome. Dissertation. Kiel 1888.
Karewsky, Ueber chirurgisch wichtige Syphilome. Berliner Klinik 1889. 18.
Lewin, G., Ueber Myositis diffusa. Charité-Annal. XVI. 1892.
Dreckhöfer, Ueber Muskelgummata. Dissertation. Berlin 1893.
Schulz, Max, Ueber Syphilom des Musc. sternocl. Dissertation. Greifswald 1897.

Neubelt, Beitrag zur Kenntniss der Muskelgummata und ihre Beziehung zum Trauma. Dissertation. Kiel 1900.
Kulisch, Casuistischer Beitrag zur Genese der Muskelgummata. Hamburger Naturforscherversammlung. 1901.

III. Knochen- und Gelenksyphilis.

Marcellus Donatus, De hist. medica mirabili librisex. Mantua 1536 (nach Malgaigne).
Malgaigne, Fracturen und Luxationen. 1846.
Hamilton, Lectures on syphilitic osteitis et periostitis. London 1874.
Gurlt, Die Lehre von den Knochenbrüchen. 1874.
Sigmund, Syphilis in Pitha-Billroth's Handbuch. 1872.
Schuchardt, Die Krankheiten der Knochen und Gelenke. Deutsche Chirurgie. Lief. 28. 1899.
Venot, Accidents tertiaires de la syphilis; friabilité des os. Bordeaux 1846.
Mauriac, Mém. sur les aff. syph. précoces du syst. osseux. 1872.
Folinea, Lesions traumat. chez les syph. Trad. par L. H. Petit. Arch. gen. méd 1881.
Bérard, Des causes qui retardent ou empêchent la consolidation des fractures. Thèse de concours. 1883.
Gellé, Sur les fractures chez les syphilit. Thèse de Paris 1884 (enthält die ältere Literatur).
Dron, Influence de la syph. sur la reparation des fract. Congrès de Nantes. 1871.
Prévost, Contrib. à l'étude de la syph. oss. Thèse de Lille 1886.
Perret, Etude clinique sur l'ostéomyelite gomm. des os longs. Lyon 1885.
Gangolphe, De l'osteoarthrite syph. Ann. de dermat. et syph. 1885.
Charpy, De la fragilité des os chez les syph. Ann. de dermat. et syph. 1885.
Chiari, Zur Kenntniss der gummösen Osteomyelitis in den langen Röhrenknochen. Vierteljahrsschrift für Dermat. u. Syph. 1882.
Gangolphe, Contribution à l'étude des localisations osseuses de la syph. tert. De l'osteomyelite gommeux des oslongs. Paris 1885.
Klemm, Zur Frage der Osteomyelitis, spec. über die centrale gummöse O. der langen Röhrenknochen. Volkmann's Sammlung klin. Vorträge. 1900.
Arnott, Demonstr. London med. Gaz. 1840.
Breda, Casi di sifilitide cervicale et di frattura opont. costale. Giornale ital. delle Mal. Ven. 1888.
Fulda, Spontanfract. d. Clav. inf. Gumma. Centralblatt für Chirurgie. 1887.
Fournier, Un cas de mal. de Pott d'origine syph. Ann. de derm. et syph. 1881.
Thomas, Fract. du tibia chez un syph.; tumeurs gomm. au voisinage de la fract. Soc. méd. d'Indre et Loire. 1876.
Patey, Etude d'ensemble sur les fract. spont. Thèse de Paris 1878.
Maréchaux, Syphilis und Unfallverletzungen. Aerztl. Sachverständigen-Zeitung. 2. 1896.
Aysayer, Syphilome de la cloison du nez provoqué, par un traumatisme. Rev. heb. de laryng. 1899.
Holzknecht und Kienböck, Ueber Osteochondritis syph. im Röntgenbild. Fortschr. a. d. Gebiete d. Röntgenstrahlen. Bd. 4. 1900.
Hahn, Einige syphilitische Erkrankungen im Röntgenbilde. Ibidem 1898/99. Bd. 2.
Lambertz, Atlas der norm. und pathol. Anatomie in typischen Röntgenbildern. 1900.

Köhler, Alban, Knochenerkrankungen im Röntgenbilde. Wiesbaden 1901.
Mériel (Toulouse), Radiogr. d'une fracture path. syph. Bullet. mém. de la Soc. anat. de Paris. Juni 1901.

Gelenke.

Méricamp, Contrib. à l'étude des arthropathies syph. tert. Thèse de Paris 1872.
Voisin, Contrib. à l'étude des arthropath. syph. Thèse de Paris 1875.
Dauzat, Etude sur l'arthrite syph. Thèse de Paris 1875.
Plateau, Etude sur les épanchements artic. syph. Thèse de Paris 1877.
Defontaine, De la syph. articul. Thèse de Paris 1882.
Weil, E., Beitrag zur Lehre von den syphilitischen Gelenkkrankheiten. Dissertation. Strassburg 1876.
Pabst, Die Gelenksyphilis. Dissertation. Jena 1890.
Mette, Ueber rheumatoide Gelenkerkrankung in Folge von Syphilis. Dissertation. Berlin 1893.
Pekle, Des arthropathies syph. prec. Thèse de Paris 1894.
Bouilly, Comparaison des arthropath. rheumatism., scroful et syph. Paris 1878.
Dureuil, Contrib. à l'étude des pseudo-tumeurs blanches syph. Thèse de Paris. 1889.
Finger, Zur Kenntniss der syphilitischen Gelenks-, Sehnen-, Sehnenscheiden- und Schleimbeutelerkrankungen. Wiener med. Wochenschr. 1884.
Faber, Fall von schwerer allgemeiner Syphilis mit syphilitischer Kniegelenksentzündung. Dissertation. Greifswald 1887.
Finger, Zur Kenntniss der syphilitischen Gelenks-, Sehnen- und Schleimbeutelerkrankungen. Wiener med. Wochenschr. 1884.
Borchard, Ueber luetische Gelenkentzündung. Deutsche Zeitschr. f. Chirurgie. 61. 1901.
Sabail, Contrib. à l'étude des tumeurs syph. des tendons et des aponeuroses. Thèse de Paris 1876.
Bordes-Pages, Les lésions des bourses séreuses éreuses dans la syph. second. Thèse de Paris 1887.
Keyes, Syphilis as affecting the bursae. Amer. c. Journ. of med. sc. 1876.
Giess, Gelenksyphilis. Deutsche Zeitschr. für Chirurgie. XV. 1881.
Schüller, Ueber syphilitische Gelenksleiden. Langenbeck's Archiv. 28. 1882.
Schuchardt, Tuberculose und Syphilis der Sehnenscheiden. Virchow's Archiv. 135. 1894.
Büchler, Ueber Bursitis luetica. Med. Monatsschr. 1889.
Rasch, Syphilitische Gelenkkrankheiten. Archiv für Derm. u. Syph. 1891.
Maréchaux, Syphilis und Unfallverletzungen. Aerztl. Sachverständ.-Ztg. 1896. 2.
Dreyer, Syphilis und Unfall. Monatsschr. für Unfallheilkunde. 1899. 10.
Cahen, Syphilis und Unfall. Aerztl. Sachverständ.-Ztg. 1902.
Becker, Lehrbuch der Sachverständigen-Thätigkeit. 2. Aufl. 1901.

VIII.

Betrachtungen über den Stand der Kriegschirurgie.

Von

Marineoberstabsarzt Dr. **Matthiolius.**

(Vorgetragen in der ärztlichen Gesellschaft zu Kiel am 7. Juni 1902.)

Zwei Factoren sind vor Allem auf die Weiterentwicklung unseres kriegschirurgischen Könnens nach den grossen Kriegen von 1864, 1866 und 1870—71 von wesentlichstem Einflusse gewesen: die Ausbildung der modernen Wundbehandlung und die Schiessversuche mit Kleinkalibergeschossen. Eine Uebertragung derjenigen Erfahrungen, welche man in der Wundbehandlung des Friedens mit der besonders seit 1870 geförderten beziehungsweise neu ausgebildeten anti- und aseptischen Methode machte, auf die Verhältnisse des Krieges versprach auch für die Wunden dieses eine erheblich bessere Prognose, als bisher. In zahlreichen Versuchen mit den nach und nach von sämmtlichen civilisirten Staaten eingeführten kleinkalibrigen Mantelgeschossen, die hierbei auf die verschiedenartigsten Ziele, besonders aber auch auf Leichentheile abgefeuert wurden, war man bestrebt, sich über die Leistungsfähigkeit und Wirkungsweise dieses neuesten Kampfmittels auch ärztlicherseits Rechenschaft zu geben. Neben solchen Privater, so in Deutschland Reger, Kocher, Rud. Köhler, Bruns, Tillmann u. A. sind hier in allererster Linie diejenigen der Medicinalabtheilung des Preussischen Kriegsministeriums zu nennen, welche diese in der bekannten ausführlichen Arbeit „über die Wirkung und kriegschirurgische Bedeutung der neuen Handfeuerwaffen" der Allgemeinheit bekannt gab und durch die zahlreichen werthvollen Abbildungen des beigefügten Atlas vor Augen führte.

Aus diesen Erfahrungen der Wundbehandlung im Frieden und den Ergebnissen dieser Schiessversuche war man wohl im Stande, sich im Zusammenhange mit dem im Kriege Gelernten ein ungefähres Bild dessen zu machen, was dem Feldarzte in einem künftigen Kriege mit modernen Waffen entgegentreten würde. Gezeichnet wird uns

dieses Bild von den Verfassern der neueren Lehrbücher, so in Deutschland von Seydel[1]), der nach den Einleitungsworten des seinigen das geben will, was der Militärarzt wissen muss, um im Felde erfolgreiche Hilfe leisten zu können, so Lühe[2]), der dieses ergänzend nach eingehender Berücksichtigung der Statistik und der Ergebnisse der Schiessversuche die kriegschirurgische Thätigkeit im Felde an der Hand derjenigen auf den einzelnen Stationen der Verwundetenpflege von der Front bis zur Heimath schildert. Ueber die Wirkung der modernen Handfeuerwaffen in Theorie und Praxis stellte besonders eingehende Betrachtungen an Rudolf Köhler[3]) in seiner allgemeinen Kriegschirurgie.

Dem so gewonnenen Bilde fehlte aber noch die Bestätigung durch den Krieg selbst, ohne welche es immer unsicher bleiben musste, ob die thatsächlichen Vorkommnisse in diesem sich mit dem Erwarteten in allen Punkten decken würden. Die Feldzüge seit Einführung der Mantelgeschosse hatten bisher nur wenig Kenntnisse über die Kriegswirkung derselben verbreitet. Im griechisch-türkischen Kriege war nur eine kleine Anzahl Truppen mit modernen Gewehren ausgerüstet. Ueber die Kämpfe der Spanier auf den Philippinen war in Deutschland wenig bekannt geworden. In ihren Kämpfen gegen die aufständigen Cubaner traten die Verluste durch Waffen gegenüber denen durch Krankheit sehr zurück; so entsinne ich mich, 1896 dort in dem grossen Militärlazareth zu Havanna, dessen nahezu 2000 Betten voll belegt waren, kaum durch Gewehrschüsse Verwundete gesehen zu haben. Ebenso fiel mir bei der Ankunft von Transporten heimkehrender Invaliden aus diesen Kämpfen im nächsten Jahre in Spanien das fast ausschliessliche Vorwiegen von Kranken unter denselben auf. Der chilenische, der japanisch-chinesische und spanisch-amerikanische Krieg brachten uns zwar interessante Einzelheiten, konnten aber unsere diesbezüglichen Kenntnisse nicht fest begründen. Erst der südafrikanische Krieg 1899—1902 gab Gelegenheit, reichere und vielseitigere Erfahrungen über die Wirkung der modernen Gewehrschüsse in der Schlacht und die Heilung dieser Wunden unter dem Einfluss der anti- oder aseptischen Wundbehandlung zu sammeln. Die Wirren in China dienten dann trotz der geringen Zahl der dortigen Verluste zur Bestätigung dessen, was der Boerenkrieg hierin gelehrt hatte.

Nicht unerwähnt lassen möchte ich es, dass uns die letzten Jahre

1) Seydel, Lehrbuch der Kriegschirurgie. Stuttgart 1893.

2) Lühe, Vorlesungen über Kriegschirurgie. Berlin 1897.

3) Rudolf Köhler, Die modernen Kriegswaffen, ein Lehrbuch der allgemeinen Kriegschirurgie. Berlin. Bd. 1. 1897. Bd. 2. 1900.

auch bezüglich der Geschichte der Kriegschirurige erfreuliche Förderung gebracht haben. Derjenigen der früheren Zeiten gewährt Gurlt[1]) in seinem Lebenswerk über die Geschichte der Chirurgie in diesen breiten Raum. Albert Köhler, der bereits durch seine Lebensbilder der Kriegschirurgen und Feldärzte[2]) der Geschichte der Kriegschirurgie wichtige Dienste geleistet hat, beschenkte uns neuerdings mit einem Grundriss[3]), in welchem er diese in grossen Zügen von Anbeginn bis auf die Gegenwart skizzirt.

Lassen Sie uns nun den jetzigen Stand einiger der wichtigsten Fragen unserer Wissenschaft in der Beleuchtung dieser neuesten Erfahrungen kurz betrachten und sehen, inwiefern hierin die allerletzten Kriege unser früheres Wissen sowie die Schlüsse aus den weiteren Versuchen und Errungenschaften bestätigten oder ergänzten.

Den Feldarzt interessirt es in erster Linie, zu wissen, wie gross etwa die Zahl der in einem künftigen Kriege zu erwartenden Opfer sein wird. Er möchte einen Anhalt dafür haben, wie viele von diesen Opfern den Tod auf dem Schlachtfelde finden, wie viele seiner Fürsorge und Pflege anheim fallen werden. Besonders wichtig aber ist für ihn auch die Kenntniss dessen, durch welche Art Waffen die Verwundungen hauptsächlich und der Mehrzahl nach herbeigeführt werden, da hiervon die ganze Beschaffenheit der Wunden und ihre Heilbarkeit wesentlich abhängt.

In Bezug auf die zuerst genannten Zahlen konnten wir vom Boerenkriege mit seinen eigenartigen Verhältnissen, mit der verschwindenden Anzahl von Streitern auf der Boerenseite gegenüber den grossen Truppenmassen der Engländer und den Chinawirren mit ihren geringen Verlustziffern keine ausschlaggebende Belehrung erwarten.

Durch Vergleichung der Verlustgrössen aus früheren Kriegen kommt Lühe[4]) zu dem Schluss, dass trotz der grossen Verbesserungen der Schusswaffen nicht nur in einzelnen Gefechten, sondern auch in ganzen Kriegen die Verwundungen nicht zahlreicher geworden sind. In den Kriegen Friedrichs des Grossen schwanken nach ihm die Verluste zwischen 20 und 38 Proc. der Kämpfenden, in den napoleonischen Kriegen zwischen 18 und 36 Proc. Bei Königgrätz verloren die Oesterreicher 16,2 Proc. ihrer Streitkräfte, 1870—71 gingen die Verluste der Deutschen nur vereinzelt über 15 Proc. hinauf. Rudolf Köhler[5])

1) Gurlt, Geschichte der Chirurgie und ihrer Ausübung. Berlin 1898.

2) Aus den Veröffentlichungen aus dem Gebiete des Militärsanitätswesens. Herausgegeben von der Königl. Preuss. Medicinalabtheilung.

3) Alb. Köhler, Grundriss einer Geschichte der Kriegschirurgie. Berlin 1901.

4) Lühe a. a. O. S. 6 u. 7. 5) Rud. Köhler a. a. O. Bd. 2. S. 851.

behauptet sogar nach den Tabellen von Berndt, dass die grossen europäischen Kriege seit 1859 nahezu gleichviel, und zwar nur 10 Proc. Verluste verursacht hätten. 150 und selbst 100 Mann vom Tausend haben die Boeren in keiner Schlacht eingebüsst. Die verlustreichste Schlacht war für sie wohl diejenige bei Magersfontein, bei der Cronje etwa 6—7000 Mann unter seinem Commando vereinigte und 233 Todte und Verwundete[1]) hatte. Mögen auch unter den Engländern, die sich bei ihren Angriffen oft ungedeckt den sicheren Schüssen der in guter Deckung liegenden Bauern aussetzen mussten, die Verluste in einzelnen Gefechten verhältnissmässig grösser gewesen sein, so beweist das nichts, da z. B. nach Pirogoff die Russen unter ähnlichen Verhältnissen vor Plewna am 8./20. Juli 1877[2]) sogar 36 Proc. ihrer Streiter verloren.

Das Verhältniss der Gefallenen zu den nur Verwundeten betrug nach Lühe[3]) früher im Durchschnitt 1 : 4, ging 1866 bei den Preussen auf 1 : 5,38 und 1870—71 bei den Deutschen auf 1 : 5,39 zurück. Er glaubt hieraus schliessen zu dürfen, dass die Verwundungen allmählich minder schwer geworden seien. Für das moderne Kleinkaliber hat dies der Boerenkrieg nicht gerade bestätigt, da englischerseits etwa das alte Verhältniss von 1 : 4 obgewaltet hat[4]), dasselbe sich auf Boerenseite nach den grösseren Gefechten auf 1 : 4,6[5]) stellte, in einigen blutigeren Schlachten im Durchschnitt sogar 1 : 2,7[6]) betrug.

Diejenige Waffe nun, welche in der Feldschlacht die Hauptrolle spielt, ist das Gewehr. Ganz verschwindend sind die Verluste durch blanke Waffen. Die Antheilzahlen dieser an den Verwundungen der Preussen und Bayern finden wir bei Lühe[7]) auf 5 Proc., diejenigen der Deutschen 1870—71 gar nur auf 1,9 Proc. angegeben. Die Franzosen hatten nach Fischer[8]) im Krimkriege und ebenso im Feldzuge gegen Italien 3,6 Proc. ihrer Verwundungen durch blanke Waffen erlitten. Bei den Russen herrschte nach Pirogoff's[9]) Mittheilungen im Krim-

1) Matthiolius, Sanitätsbericht über die Thätigkeit der Expeditionen der D. V. v. R. Kr. im Burenkriege 1899/1900. Deutsche militärärztliche Zeitschrift. 1900. XII. Tab. VI.

2) Pirogoff, Das Kriegssanitätswesen u. s. w. 1877/78. Leipzig 1882. S. 53.

3) Lühe a. a. O. S. 9.

4) Nach einer Zusammenstellung in den Berliner Neuesten Nachrichten waren bis Ende 1901 auf englischer Seite gefallen 469 Offziere und 4762 Mann, verwundet 1685 Offiziere und 19242 Mann.

5) Hildebrandt, Beobachtungen über die Wirkungen der kleinkalibrigen Geschosse aus dem Boerenkriege. Archiv f. klin. Chirurgie. Bd. 65. Heft 3.

6) Matthiolius, Sanitätsbericht Tab. VI.

7) Lühe a. a. O. S. 11.

8) Fischer, Handbuch der Kriegschirurgie. Berlin 1882. S. 26.

9) Pirogoff, Grundzüge der allgemeinen Kriegschirurgie. Leipzig 1864. S. 342.

kriege noch die Ansicht, dass das Bajonet die Schlachten entscheide. Trotzdem kam es, wie er berichtet, dort nur in nächtlichen Kämpfen zum Bajonetangriff und nur 2 mal während des ganzen Krieges zu Kavallerieattaquen. In den Kämpfen bei Nikopol und denen bei Plewna betrugen die Verluste durch blanke Waffen nur 0,99 Proc.[1]). Aus neuerer Zeit hören wir allerdings von Aycart[2]), dass im Kampfe Spaniens auf den Philippinen die Aufständischen anfangs kaum Feuerwaffen hatten, die Verluste der Spanier daher gering, aber die durch ein Hackemesser (bolo) herbeigeführten Verletzungen schwere waren. In ähnlicher Weise war es mir, wie bereits erwähnt, im Frühjahr 1896 in Havanna aufgefallen, dass ich in dem grossen Militärlazareth der Spanier dort kaum Schusswunden zu sehen bekam. Erzählt aber wurde mir dort, es seien auch hier Verwundungen durch ein grosses Hackemesser — Machete genannt — gar nicht so selten. Dasselbe war, wie ich mich an einigen Exemplaren überzeugen konnte, ein für den Gebrauch in der Feldwirthschaft in Solingen gefertigtes grosses, breites Messer. Es handelte sich bei diesen Kämpfen eben um die eigenartigen Bewaffnungsverhältnisse in Volksaufständen, wie ja auch in denen Polens die Sense als blanke Waffe ihre Rolle gespielt hat. Die Boeren hatten überhaupt keine solche und suchten daher dem Kampfe damit nach Möglichkeit aus dem Wege zu gehen; so hatten wir unter 487 Verwundeten aus den verschiedensten Kämpfen im Oranje Vrystaat und Transvaal keinen durch blanke Waffen. Ganz im Anfange des Krieges war es allerdings, so bei Elandslaagte zur häufigeren Verwendung der englischen Lanze gekommen, wie wir denn aus dieser Schlacht einen Verwundeten mit 17 Lanzenstichen in Pretoria zu sehen bekamen. Auch die grosse holländische Ambulanz kennt nach Romeyn[3]) aus dem südafrikanischen Kriege nur während der genannten Schlacht Verletzungen durch blanke Waffen. Eine Studie über die Erfahrungen, die man mit den Verletzungen durch Lanzen im Frieden und in den Kriegen aller Zeiten gemacht hat, veröffentlicht Schäfer im 62. Bande des Archivs für Chirurgie Heft 3. Hiernach giebt die kriegschirurgische Statistik nur ungenügende Auskunft über Lanzenverletzungen, eine Thatsache aber geht aus ihr mit Sicherheit nach ihm hervor, dass die Lanze ebensowenig wie irgend eine andere blanke Waffe auch nur annähernd mit den Feuer-

1) Pirogoff, Das Kriegssanitätswesen. S. 368.

2) Aycart, La campaña de Filipinoes. Ref. in Roth's Jahresbericht über die Leistungen und Fortschritte a. d. Gebiete des Militärsanitätswesens 1900. S. 163.

3) Romeyn, Met de 1. Nederl. Roode Kruis-ambulance naar Zuid Afrika. Ref. Roth's Jahresbericht 1900. S. 171.

waffen hinsichtlich ihrer Gefährlichkeit auf eine Stufe zu stellen ist. Aus den Chinawirren kam mir unter den zahlreichen Kämpfern unserer Marine, die ich hier nach ihrer Heimkehr zu untersuchen, theilweise auch nachzubehandeln hatte — Theilnehmern der Seymourexpedition, der Vertheidigung von Peking u. s. w. — eine Reihe von alten Schusswunden, aber keine solche durch blanke Waffen zu Gesicht. Auch bei Schlick[1]), der über die 80 Verwundeten der Seymourexpedition auf deutscher Seite aus eigener Anschauung berichtet, finden sich letztere nicht erwähnt. Ebensowenig führt Herhold[2]) deren an gelegentlich seiner Mittheilungen über die in China im Feldlazareth IV behandelten Schussverletzungen — 36 an Zahl. Marinestabsarzt Fricke, der in Tientsin etwa 120 Verwundete aller Nationen sah, erzählte mir, es seien darunter vielleicht 6 durch blanke Waffen verletzte Leute gewesen, fast alle Kosaken, die beim Durchreiten von Boxerhaufen in das Handgemenge gerathen seien.

Unter den Schusswunden selbst findet sich wiederum ein erheblicher Unterschied zwischen der Anzahl derer, die durch Gewehrschüsse einerseits, durch Artilleriewirkung andererseits in der Feldschlacht hervorgerufen werden. Im Krimkriege war das Verhältniss beider zu einander wie 53,5 : 42,7 Proc.[3]). 1864 kamen bei den Dänen auf 84 Verletzungen durch Handfeuerwaffen 10 solche durch die Artillerie, bei den Preussen 77,5 auf 20 unter 100. Im Jahre 1866 kamen bei letzteren 79 Proc. Verwundungen durch Infanteriefeuer bei 16 Proc. Artillerieverletzungen, bei den Bayern und Oesterreichern gar 90 Proc. ersterer auf 5 und 3 Proc. letzterer vor.[4]) Aehnlich hatten 1870—71 die Deutschen neben 90 Proc. Verwundungen durch Gewehrschüsse 8 Proc. solcher durch Artilleriegeschosse. Wir hatten unter unsern Verwundeten aus allen möglichen Kämpfen des südafrikanischen Krieges auf 79 Proc. Schutzverletzungen durch Gewehre 21 Proc.[5]) solcher durch Shrapnell, Granatsplitter und Secundärprojectile. Ganz ähnlich verhalten sich diese Zahlen bei den Engländern, bei denen Dent nach den grösseren Feldschlachten dieses Verhältniss wie 73 : 27[6]) angiebt.

Wir sehen hieraus, dass die für den Kriegschirurgen ganz besonders

1) Deutsche militärärztliche Zeitschrift. 1901. S. 449ff. und Marine-Rundschau 1901. S. 182ff.

2) Deutsche militärärztliche Zeitschrift. 1901. S. 603.

3) Siehe Fischer a. a. O. S. 26.

4) Lühe a. a. O. S. 11.

5) Matthiolius, Sanitätsbericht Tabelle I u. II.

6) Nach Hildebrandt, Beobachtungen über Artillerieverletzungen im Boerenkriege. Archiv für Chirurgie. Bd. 65. Heft 4.

in Betracht kommende Waffe in der modernen Feldschlacht das Gewehr ist. Dieses hat nun bei den Heeren aller civilisirter Staaten eine gewisse einheitliche Vollkommenheit erreicht. Gemeinsam ist allen ein Kleinkaliber, dessen Durchmesser zwischen 6,5 und 8 mm liegt. Alle verfeuern ein Geschoss, das dadurch charakterisirt ist, dass seinen aus Blei bestehenden Kern ein fester Mantel theils aus Stahl, theils aus Kupfernickel umgiebt. Die Länge der Geschosse beträgt 30—32 mm, ihr Gewicht 10—16 g. Die durchschnittliche Querschnittsbelastung beträgt 0,3 g auf den qmm, die Anfangsgeschwindigkeit zwischen 600 und 730 m, die Anfangsarbeitsleistung 265—314, bei dem deutschen Gewehr 312 mkg, wobei ich bemerken will, dass eine Arbeitsleistung von 8 oder nach französischen Versuchen 4 mkg genügt, um einen Menschen ausser Gefecht zu setzen.[1])

Wesentliche Unterschiede in der Kriegswirkung dieser einander so nahe stehenden Gewehre waren von vornherein nicht zu erwarten, und wenn z. B. die Engländer vor dem südafrikanischen Kriege glaubten, dass ihre etwas schwereren (13,7:11,29) und umfangreicheren (7,7:7 mm Durchmesser) Lee-Metford-Geschosse gegenüber dem Mauser der Boeren auch schwerere Wunden verursachen würden und dies aus den von ihnen behandelten Wunden zum Theil bestätigt sehen wollten, so hat sich uns bei den Wunden, die wir, und zwar solche durch Lee-Metford und Mauser etwa in gleicher Anzahl behandelten und beobachteten, nichts ergeben, was für die Bestätigung dieser Annahme, die auch von einem so gewichtigen Kenner wie Mac Cormac abgelehnt wird, sprach.

Die zahlreichen, in einer umfangreichen Literatur niedergelegten Beobachtungen über die Schussverletzungen durch Kleinkalibergeschosse im Boerenkriege, deren Ergebnisse durch die Erfahrungen in China in allen wesentlichen Punkten Bestätigung fanden, darf ich wohl im Allgemeinen als bekannt voraussetzen und will daher nur einige besonders interessante Thatsachen herausheben.

Mit welch anderen Augen derjenige, dem die neueren Schiessversuche in ihren Einzelheiten bekannt geworden waren, die Kriegswunden anzusehen vermochte, als Laien, aber auch Aerzte, die nur weniger hierzu Gelegenheit gehabt hatten, zeigte sich besonders in der Frage der Verwundung von Explosiv-Dum-Dum-Geschossen. Immer wieder und wieder wurden von letzteren Fälle erzählt, in denen sie Verletzungen durch derartige Geschosse gesehen haben wollten, insbesondere spielten hierbei Schädelschüsse aus näherer Entfernung

1) Nach R. Köhler a. a. O. I. S. 66 u. 130 und Lühe a. a. O. Tab. 4, sowie Almanach für die k. k. Kriegsmarine 1902. S. 177/78.

und Knochenschüsse mit grossem Ausschuss eine Rolle. Dem gegenüber ist hervorzuheben, dass von allen den Aerzten der Boerenschaaren, denen gemäss ihrer kriegschirurgischen Vorbildung die Schiessversuche, insbesondere auch diejenigen von Bruns mit Explosivgeschossen, bekannt sein durften, kaum hier und da einer über eine Verletzung berichtet, welche er mit Sicherheit auf ein Dum-Dum-Geschoss zurückführen zu müssen glaubt. Ich will hier ausser den Aerzten der officiellen deutschen Expeditionen[1]), von denen der holländischen nur Korteweg und Romeyn, von anderen deutschen Aerzten Lillpopp und Fessler als Zeugen anrufen. Wie wichtig es unter Umständen auch für ausserärztliche Verhältnisse sein kann, dass der Arzt durch vorhergehende Studien vor irrthümlicher Deutung dessen, was er im Kriege zu sehen bekommt, bewahrt wird, zeigt der entsprechende Vorgang aus dem Kriege 70/71, in welchem selbst ein Meister der Kriegschirurgie wie Langenbeck aus einigen auffallenden Verletzungen schloss, dass die Franzosen sich der verpönten Explosivgeschosse bedienten. Bismarck sah sich hierdurch zu öffentlichem Protest veranlasst, und doch ergaben spätere Versuche die Unhaltbarkeit der obigen Annahme.

Eine Ergänzung unseres kriegschirurgischen Wissens brachten die letzten Kriege insbesondere betreffs der Einwirkung der Mantelgeschosse auf die lebenden Blutgefässe. Seydel[2]) schloss 1893 mit vielen Anderen, dass die Blutgefässe den rasanten Kleinkalibergeschossen nicht ausweichen könnten, sondern von solchen scharf zermalmt würden, und macht dabei auf eine Bemerkung Fischers aufmerksam, dass Schusswunden gegenüber Stichwunden ziemlich selten zu Aneurysmenbildung Anlass geben. Lühe kommt 1897 nach den Schiessversuchen besonders denen der Medicinalabtheilung zu dem Schluss[3]), dass unbedingt in Zukunft die Gefahr der Verblutung bei den Schussverletzungen ganz erheblich wachsen muss. Bruns war dagegen durch seine Schiessversuche zu der Ueberzeugung gelangt[4]), dass die modernen Waffen unzweifelhaft die Gefässe weniger häufig in Mitleidenschaft ziehen würden. Von uns 8 deutschen Aerzten, die wir in Südafrika wiederholt in nächster Nähe und auf den Schlachtfeldern selbst thätig waren, hat nur einer (Hildebrandt) Gelegenheit zu einer primären Gefässunterbindung wegen Schuss durch ein solches (femoralis) gehabt. Naturgemäss fehlen aus Afrika Berichte über sofortige Verblutung auf

1) Matthiolius, Küttner, Hildebrandt, Ringel, Wieting, Flockemann, Strehl, Sthamer.

2) Seydel a. a. O. S. 30.

3) Lühe a. a. O. S. 46.

4) v. Bruns, Ueber Geschosswirkung der Kleinkalibergeschosse. S. 51

dem Schlachtfelde nicht; so besonders bei den englischen zahlreichen Einzelangaben und Zusammenfassungen in Britisch medical journal und Lancet, vor Allem dem Jahrgange 1900. Aus den Chinawirren theilt Schjerning[1]) mit, dass Hildebrandt nach einem Nahkampfe unter 62 gefallenen Boxern 4 durch Verblutung aus der Femoralis, 2 aus der Carotis gestorben fand. Dem gegenüber hat eine ganze Reihe von Aneurysmenbildungen, die von allen Seiten aus den letzten Kriegen berichtet werden, den deutlichen Beweis geliefert, dass die Verletzungen selbst grosser und grösster auch oberflächlicher Gefässe durch Mantelgeschosse ohne alsbaldige Unterbindung keineswegs zur Verblutung führen, keineswegs den Tod des Verwundeten zur Folge haben müssen. Mehr als Zufall könnte es vielleicht scheinen, dass wir deutschen Aerzte bei zahlreichen anderen Aneurysmen kein solches der Carotis sahen. Diese Lücke haben mir aber die Chinawirren nachträglich ausgefüllt: Einer unserer Sanitätsmaaten[2]) erhielt auf der Seymourexpedition einen Schuss durch den Hals — die Blutung stand auf Druck —, wurde über 1 Monat später in unserm Marinelazareth Yokohama wegen Carotisaneurysma operirt und kam nach der Heimkehr wegen nervöser Erscheinungen von Seiten des mit betroffenen Rückenmarks hier in meine Behandlung, wodurch ich Gelegenheit erhielt, ihn als von seinem Schuss durch die Carotis geheilt im marineärztlichen Verein vorzustellen. Dass die zahlreichen in Afrika gesehenen Aneurysmen alle aus Ferngefechten stammen sollten, erscheint mir wenig glaubhaft, da dort auch Nahkämpfe, namentlich im Anfange, keineswegs zu den Seltenheiten gehörten. Ich will hier nur an die Schlacht bei Magersfontein auf dem westlichen Kriegsschauplatze, Gefechte bei Colesberg im Süden, in Natal an die Kämpfe am Tugela und am Spionskopf erinnern, wo es mehrfach zu Kämpfen aus nächster Nähe kam, an die Schlacht von Elandslaagte, die, wie erwähnt, in solchem zur Verwendung der blanken Waffe, der Lanze Anlass gab. Andererseits ist wohl als sicher anzunehmen, dass bei den modernen weittragenden Gewehren sich ein grosser Theil der Kämpfe auch in künftigen Kriegen bei grösserer Entfernung der Gegner von einander abspielen wird; dass also auch die Erfahrungen, die der Boerenkrieg in Bezug auf Schüsse aus solchen brachte, sich wiederholen werden.

Die grösste Ueberraschung brachten uns, wie Sie wissen, die Bauchschüsse. Nach den angestellten Schiessversuchen mit Kleinkaliber-Mantelgeschossen nahm man an, dass Verschontbleiben der

1) Verhandlungen der Deutschen Gesellschaft für Chirurgie. 1901. S. 84.

2) Vergl. Schlick, Deutsche militärärztl. Zeitschrift. 1901. S. 454.

Därme bei perforirenden Bauchschüssen geradezu zu den Curiositäten zu rechnen seien (Habart). Aus der Zusammenfassung der Versuche kommt Lühe[1]) zu dem Schluss, dass selbst bei Leichen nach den meisten Darmdurchlochungen Darminhalt in die Bauchhöhle ausgetreten sei, dass somit hierzu nicht einmal die diesen Austritt am Lebenden sicher begünstigende Peristaltik erforderlich sei. M. A.[2]) sagt hierüber: „Beim Lebenden wird die andauernde Peristaltik Darminhalt durch die Schusslöcher pressen", und macht weiter darauf aufmerksam, dass das Abstreifen infectiöser Stoffe aus dem Darminhalt am Bauchfell durch das beide passirende Geschoss keine Seltenheit sein wird. Nach alle dem erwartete man, dass perforirende Bauchschüsse aus Kleinkaliber ohne alsbaldige Laparatomie eine ausserordentlich ungünstige Prognose bieten würden. Nun haben aber im südafrikanischen Kriege zahlreiche Beobachter Schüsse quer durch den Bauch gesehen, bei denen es fast unmöglich erschien, dass der Magendarmtract unversehrt geblieben wäre und die dennoch ohne alle Erscheinungen von Bauchfellentzündung heilten. Von den Beobachtern in China sah z. B. Herhold einen entsprechenden Schuss. Viele von uns haben mit Verwunderung bei Obductionen und Operationen erkannt, dass in Fällen, bei denen Ein- und Ausschuss auf eine Verletzung des Darms schliessen liessen, solche nicht vorlag oder so minimal war, dass ein Schleimhautvorfall sie völlig abschloss, dass Austritt von Darminhalt fehlte, wo er mit Sicherheit angenommen war.

In der Wundbehandlung haben die Kriegserfahrungen fast noch diejenigen Erwartungen, zu denen man sich nach den Friedenserfahrungen und Schiessversuchen berechtigt glaubte, übertroffen: Die frische Kleinkaliberschusswunde kann für die Praxis als rein angesehen werden und heilt über Erwarten gut, wenn sie alsbald und unberührt in sachverständige Behandlung kommt. Die conservative Chirurgie hat bei diesen Wunden den breitesten Spielraum, selbst da, wo ausgedehnte Knochenverletzungen vorliegen. Nach wie vor werden ja die Artillerieverletzungen eine Reihe von Gliedabsetzungen auf dem Schlachtfelde erforderlich machen. Besonders ungünstige Verhältnisse, wie sie z. B. bei den Cronje'schen Truppen bei Paardeberg herrschten, deren Verwundete bis zu 10 Tagen im Schmutz gelegen hatten, ehe sie den ersten sachgemässen Verband erhielten, werden nachträglich zu verstümmelnden Operationen zwingen. Meine aus den Vorkommnissen

1) Lühe a. a. O. S. 40.

2) Ueber die Wirkung und kriegschirurgische Bedeutung der modernen Handfeuerwaffen. Berlin 1894. S. 428.

des Boerenkrieges gewonnene Ansicht, dass typische Gelenkresectionen wegen Gewehrschüssen mit kleinkalibrigen Mantelgeschossen für die Zukunft kaum je erforderlich sein dürften, hat sich mir durch einige entsprechende Erfahrungen aus den Chinawirren noch gefestigt. Ich bekam aus diesen längere Zeit nach der Verwundung 2 Epiphysenschüsse in Behandlung, die ohne Resection nach Entfernung einiger Knochensplitter bis auf eine kleine Fistel mit leidlich beweglichem Gelenk geheilt waren. Zur Beseitigung der Fistel bedurfte es nur abermaliger Entfernung feinster Knochensplitter und Abflachen der Knochenrinne durch Meisseln, die dann ein besseres Einlegen der Weichtheile gestattete. Primäre Amputationen, Exarticulationen und besonders Resectionen auf dem Schlachtfelde werden also in Zukunft seltener werden, Gefässunterbindungen dort lange nicht so häufig erforderlich sein, als man bisher befürchtete. Ob primäre Trepanationen den von Manchen bei Schädelschüssen erwarteten Nutzen in der Verhinderung der diesen häufig folgenden Gehirnabscesse bringen werden, lasse ich vorläufig dahingestellt. Im Vordergrund des Interesses steht aber noch die Discussion über die Opportunität der alsbaldigen Laparatomie, eventuell sogar auf dem Schlachtfelde. Die allergrösste Mehrzahl der dortigen Feldärzte ist nach ihren Kriegserfahrungen in Südafrika von dieser zurückgekommen, mancher erst nach anfänglichen wenig erfolgreichen Versuchen, wenn auch der Ausspruch Mac Cormac's [1]): „ein durch den Bauch Geschossener stirbt in diesem Kriege, wenn man ihn operirt, und bleibt am Leben, wenn man ihn in Ruhe lässt", etwas weit geht. Es wird selbst unter ungünstigen Kriegsverhältnissen Fälle geben, bei denen sich der Versuch der Rettung durch die von besonders sachverständiger Hand auf dem Schlachtfelde ausgeführte Laparatomie belohnt. Wie schwer es aber ist, hierbei günstige Erfolge zu erzielen, zeigen neuerdings wieder Perthes Erlebnisse in China [2]): 3 Fälle unter 4 perforirenden Bauchschüssen, die er sah, operirte er. Von den Operirten starb der erste an Peritonitis, wahrscheinlich wie Perthes selbst sagt, ausgehend von einer übersehenen Verletzung am Wurmfortsatz, wobei zu bemerken ist, dass der Operateur 5 andere Wunden gefunden und vernäht hatte. Der zweite, 18 Stunden nach der Verwundung Operirte starb gleichfalls an Bauchfellentzündung. Der dritte genass, bei der Operation war eine Blasenverletzung und daneben 2 Paar Schussöffnungen in

1) Küttner, Kriegschirurgische Erfahrungen aus dem südafrikanischen Kriege. Tübingen 1900. S. 98.

2) Perthes, Mittheilungen aus Peking. Deutsche Zeitschrift für Chirurgie. Bd. 63. S. 92 ff.

einer Dünndarmschlinge gefunden, ein Kothaustritt aus dieser wurde aber auch hier 3½ Stunde nach der Verletzung nicht gesehen. Trotz alle dem wird gerade in allerneuester Zeit unter Hinweis auf die immer noch ungünstige Heilungsstatistik der Bauchschüsse versucht, der alsbaldigen Laparatomie nach solchen aus Kleinkalibergewehren Terrain zu gewinnen. Gerade die Zeit, welche durch die verringerte Anzahl anderweitiger Operationen erspart wird, soll zu Gunsten dieser Verwendung finden. Es wird für dieselbe sogar als unerlässlich gute Vorbereitung die Mitgabe eines ad hoc zusammengestellten Instrumentarium gefordert.[1]) Sollte ein solches eingeführt werden für den Feldgebrauch, so dürfte diesem m. E. der dort noch nicht genügend betonte Murphyknopf nicht fehlen, der manchem darin weniger geübten, dann aber zur Laparatomie veranlassten Feldarzte die Vereinigung etwaiger resecirter Darmenden erleichtern, vor allem die Zeit des Eingreifens abkürzen würde, was nicht allein für den Operirten selbst von grösstem Werth, sondern auch im Interesse der übrigen ärztlicher Hilfe harrenden Verwundeten sein würde.

Nebenbei bemerken will ich, dass sich in der Göttinger chirurgischen Universitätsklinik (Geh. Med.-Rath Braun) eine nach meinen Angaben 1899 von Mahrt und Hörning dort angefertigte Zange zum Fassen und vorläufigen Halten der Knopfhälften nach einer Mittheilung des damaligen 1. Assistenten Dr. Sultan in 2jährigem Gebrauch gut bewährt hat. Dieselbe hält, wie die neuerdings von Doyen angegebene Zange, die Knopfhälften von innen, scheint mir aber vor letzterer den Vorzug zu haben, dass das Halteende der Zange länger und oben umgebördelt ist, so dass ein festeres Halten der Knopfhälfte gewährleistet wird, als bei Doyen. Ferner lässt sich meine Zange durch einen Druck mit dem kleinen Finger auf die die Griffe derselben überbrückende und in der jeweiligen Lage festhaltende Feder leicht von den Knopfhälften nach Anlegen der Tabaksbeutelnähte lösen, da dann eine zwischen den Branchen angebrachte Sperrfeder die Halteenden derselben selbstthätig nähert.

Eine Hauptthätigkeit des Feldarztes in künftigen Kriegen wird die Anfertigung fixirender Verbände für die voraussichtlich zahlreichen Knochenbrüche sein, um so mehr, je weniger uns diese zu Gliedabsetzungen zwingen. Das alsbaldige Anlegen oder Nichtanlegen eines solchen Verbandes kann über das Schicksal des verletzten Gliedes, ja das Leben des Verwundeten entscheiden. Bei den Riesenheeren der Gegenwart werden schleunige Abtransporte der Verwundeten

1) Eilert, Zur Frage der Behandlung der perforirenden Bauchschusswunden im Felde. Berlin 1902.

immer mehr erforderlich werden. Für die Möglichkeit eines solchen ist der erste Verband ausschlaggebend. Von vielen Seiten sind aus dieser Ueberlegung mancherlei Schienen aus Blech, Pappe, Aluminium u. s. w. angegeben, und noch neuerdings forderte Port im Interesse der Verwendung von Metallschienen, besonders der von ihm und seinem Sohn hergestellten, die Ausbildung der Militärärzte in der Verbandschlosserei [1]), wie er sagt. Allen diesen Schienen wird für den ersten Transport von der Stelle der Verwundung bis zum Hauptverbandplatze ihr grosser Werth nicht abzusprechen sein. Kein Material erscheint mir aber im Interesse des weiteren Transportes so vielseitig und leicht verwendbar, als der Gyps: als Brei, mit Hanf als Gypshanfschiene, mit jedem Stück Zeug oder Pappe, das mit dünnem Brei durchtränkt ist, als Schiene, als Gypsbinde gestattet derselbe eine den jeweiligen Verhältnissen gut anzupassende Verwendung. Das für seine Anwendung erforderliche Wasser galt von je her für ein Haupterforderniss des Hauptverbandplatzes. Sollte der Bedarf daran geringer werden in Folge der eingeschränkteren Zahl von nothwendigen Operationen, weil wir lernen, Verbände anzulegen, indem wir Wunde und Verbandstoffe statt mit den Fingern nur mit sterilen Instrumenten berühren und dadurch den Wasserverbrauch durch Händewaschen herabsetzen, oder weil wir uns zu letzterem unbeschadet der Asepsis der trockenen Reinigungsmittel — ich erinnere an den Seifenspiritus in fester Form von Vollbrecht [2]) — zu bedienen wissen, so käme diese Ersparniss dem Gypsverbande zu Gute. Trotz der nothwendigen räumlichen Einschränkung unserer Ausrüstung erhielten wir auf unsere Expedition nach dem fernen Kriegsschauplatze in Südafrika noch besonders auf unsere Bitte ein Fass Gyps mit, der sich uns durchaus bewährte. Selbst den zeitweiligen Mangel an Metallschienen verschmerzten wir gern dafür und schufen uns Ersatz mit Hülfe des Gypses. Bei einer eiternden Oberschenkelschussfractur — um nur ein Beispiel zu erwähnen —, deren Verbinden unter Extension mit Volkmann'scher Schiene eine ständige Quälerei und Schmutzerei war, wurde erst ein erträglicher Zustand geschaffen, als ich für das Bein aus Gypshanf und Telegraphendraht eine Art Göttinger Schlitten aber mit so langem dorsalen Schienentheil herstellte, dass das ganze Glied unter Freilassen der auf der Hinterseite des Oberschenkels befindlichen, am stärksten Eiter absondernden Wunde an demselben in guter Stellung fixirt werden konnte. Der Verband-

1) Deutsche Zeitschrift für Chirurgie. Bd. 56. S. 167.

2) Vollbrecht, Seifenspiritus in fester Form zur Haut- und Händedesinfection. Archiv für klin. Chirurgie. Bd. 61. S. 554.

wechsel der Wunde war nunmehr schmerzlos ausführbar, ohne dass am übrigen feststellenden Verbande gerührt werden musste. Eine gründliche allseitige Ausbildung aber auch Uebung von Aerzten sowie Unterpersonal ist allerdings Vorbedingung für die möglichst ausgiebige Verwendung der mancherlei Formen des Gypsverbandes im Felde. Im Interesse derselben möchte ich vorschlagen, in denjenigen Friedens-Lazarathen, die nur selten zur thatsächlichen Verwendung des Gypses bei den Kranken Gelegenheit geben, und es sind deren, glaube ich, eine ganze Reihe, in regelmässigen Pausen zur Uebung des Personals die verschiedenen Gypsverbände, Schienen u. s. w. herstellen zu lassen.

Die Hauptschwierigkeiten bereiteten bisher die Oberschenkelschussbrüche. Der tagelange Transport eines derart Verwundeten ohne geeigneten Verband war für ihn selbst, nicht minder aber für den begleitenden Arzt, eine Qual, die keiner vergisst, der sie im Felde mitgemacht hat. Mancherlei dafür angegebene Extensions- und Schienenverbände haben sich in praxi recht wenig bewährt. In allerneuester Zeit hat Generaloberarzt Helferich[1]) für den Transport derartiger Verwundeter 2 an der preussischen Feldtrage anzubringende Veränderungen vorgeschlagen, deren Princip die Anwendung der Extension des gebrochenen Gliedes durch die doppelt geneigte schiefe Ebene ist. Auch Port[2]) hat eine neue einfache Schiene hierfür hergestellt. Solche Hilfsmittel mögen sich für den ersten Transport vollauf bewähren, für den tagelangen weiteren möchte ich den Gypsverband, in den natürlich das Becken mit hineinzunehmen ist, nicht entbehren. In Betreff desselben will ich besonders auf die neueren Arbeiten von Wieting hierüber hinweisen. Dieser[3]) hofft nach seinen Kriegserfahrungen, dass die im Eppendorfer Krankenhause für diese Verbände geübte verticale und horizontale Suspension und Extension sich auch im Felde wird improvisiren lassen.

Wie steht es nun diesen Kenntnissen der Kriegschirurgie für den Feldkrieg gegenüber mit denen für die Seeschlacht? In unsern deutschen Lehrbüchern finden wir diese kaum erwähnt. Eigene neuere Lehrbücher der Seekriegschirurgie, ja selbst diesen Namen konnte ich bei Durchsicht der mir zugängigen Literatur nicht finden. Fast könnte es hiernach scheinen, als läge gar kein Bedürfniss für eine besondere Seekriegschirurgie vor, als wären etwa die Erfahrungen und Lehren des Landkrieges in ärztlicher Beziehung ohne Weiteres

1) Deutsche militärärztl. Zeitschrift. 1902.

2) Der deutsche Kolonnenführer 1902, Nr. 8, 9 u. 11.

3) Zeitschrift für orthopäd. Chirurgie. Bd. 6 und Volkmann's Vorträge. N. F. Nr. 295/96. Flockemann, Ringel und Wieting, Kriegserfahrungen.

auf die Seeschlacht übertragbar. Dass dem nicht so ist, lehrt der neuerdings in englischer Uebersetzung erschienene Bericht[1]) der japanischen Marineärzte über die Seeschlachten 1894/95 gegen China.

Ein grundlegender Unterschied, der nothwendiger Weise der ganzen Thätigkeit des in der Seeschlacht anwesenden Arztes, allem, was er zu sehen und zu behandeln bekommen wird, einen besonderen Stempel aufdrücken muss, liegt in der enormen Verschiedenheit der Hauptwaffe des See- und Landkrieges. Auf der einen Seite, wie wir sahen, die fast an der Grenze der Verringerung des Geschosskalibers stehenden kleinkalibrigen Mantelgeschosse, auf der anderen die Riesenprojectile der mittleren und schweren Schiffsartillerie. Hier nur vereinzelt Deckungen gegen diese Geschosse durch die Unebenheiten des Geländes und schnell gefertigtes Erdwerk, dort der mit aller Sorgfalt und Kunst vorbereitete Schutz der Mehrzahl der Kämpfenden durch gewaltige Panzerplatten. Es ist dies ein Unterschied, der uns von vornherein verbietet, das in künftigen Seeschlachten bei Anwendung moderner Schiffe und Waffen zu Erwartende mit dem Maassstabe zu messen, den wir aus den Erfahrungen und Lehren der Feldkriegschirurgie erworben haben.

Schon bezüglich der in solchen Seeschlachten zu erwartenden Verlustgrössen sind wir auf recht vage Vermuthungen angewiesen, da in der Feldschlacht, aber auch in früheren Seeschlachten die Verhältnisse hierin ganz anders lagen. Frühere Seegefechte spitzten sich zumeist schliesslich auf einen Kampf aus allernächster Nähe, auf ein Handgemenge beim Entern der Schiffe sogar häufig zu, wodurch dann nicht selten $^1/_3$—$^1/_2$ der Besatzung eines Schiffes und mehr getödtet und verwundet wurde. Um nur einige Zahlen zu nennen, so verloren 1666 in der Viertageschlacht der Holländer gegen die Engländer letztere, wie wir in des Seehelden de Ruiter Lebensbild[2]) lesen, auf 57 Schiffen 5000 Todte und Verwundete. In der berühmten Seeschlacht bei Trafalgar[3]) verlor die Tayeux von 700 Mann Besatzung 400, l'Intrépide 306, Algesiras hatte 150 Todte und 180 Verwundete, Redoutable gar unter 640 Mann 300 Todte und 222 Verwundete. Ueber die Verluste der Sieger lesen wir bei dem Zeitgenossen Southley[4]) in seinem Life of Nelson, dass diese insgesammt auf 27 Linienschiffen und

1) The surgical and medical history of the naval war between Japan and China during 94/95, übers. von Suzuki. Tokio Printing Co. 1901.

2) Nach Gudewill, Marine-Rundschau. 1901. S. 1132.

3) Nach Service chirurgicale de la flotte en temps de guerre par Rochard bei Saurel, Traité de Chirurgie naval. Paris 1861.

4) Southley, The life of Nelson in Cassels National. Library, London, Paris et Melbourne 1891.

4 Fregatten 1587 [1]) Mann betrafen. Nelsons Flaggschiff verlor 50 Mann [2]), ehe es den ersten Schuss abgab. Der Admiral selbst und eine Reihe seiner Leute fiel durch Gewehrschüsse im Nahkampfe.[3]) Nach der gleichen Quelle hatte Nelson in dem als „morderous action" bezeichneten Kampfe vor Kopenhagen 953 [4]) seiner Leute durch feindliches Feuer verloren, sein Schiff Monarch 210 Mann. In der Schlacht bei Abukir betrug die Gesammtbesatzung der englischen Schiffe nur 8068 Mann, vier Schiffe davon waren noch weitab detachirt und doch beliefen sich ihre Verluste auf 895 [5]) Köpfe, auf Bellerophon waren allein 200 Mann todt und verwundet. Dem gegenüber betrugen die Verluste der Japaner in der modernen Seeschlacht am Yalu, der einzig grösseren des japanisch-chinesischen Seekriegs, nach dem obigen Bericht im Ganzen nur 7,8 Proc. ihrer Kopfstärke, während allerdings dies Verhältniss auf einzelnen Schiffen wesentlich ungünstiger war, so auf Akagi 22 Proc., dem Flaggschiff Matsushima 27 Proc. Hierbei darf aber nicht vergessen werden, dass selbst dieses Flaggschiff nur ein Kreuzer mit geringwerthiger Panzerung war. In den 14 tägigen Kämpfen vor Weihaiwei erreichten die Verluste der Japaner sogar nur die Höhe von 1 Proc. ihrer Bemannungsziffer. Es erinnert dies an Verluste bei Kämpfen von Schiffen allein gegen Landbefestigungen, bei denen der Regel nach die Verluste der ersteren geringer zu sein pflegen. So verloren vor Saint Jean d'Ulloa mehrere französische Fregatten in 3 stündigen Kämpfen zusammen nur 35 Mann, vor Sebastopol 24 französische Schiffe insgesammt 211 Mann.[6]) Vor Eckernförde büsste allerdings die Gefion 1849 durch eine nassauische Batterie beschossen 30 Todte, 64 zumeist Schwerverletzte ein, der Schiffsarzt machte nach Stromeyer's Erinnerungen während des 11 Stunden währenden Kampfes allein an Amputationen 11.[7])

Ueber das Verhältniss der Anzahl der Todten zu derjenigen der Verwundeten in der Seeschlacht sahen wir, dass erstere sogar letztere übertreffen konnte wie bei Trafalgar (Redoutable). Bei Navarin stellte sich dasselbe auf Seiten der Franzosen wie 1 : 3, bei den Engländern wie 1 : 2,6, vor Sebastopol wie 1 : 6. Am Yalu betrug es bei den Japanern im Durchschnitt 1 : 2,3, kam auf dem Akagi auf 1 : 1,5, auf der Itsukushima auf 1 : 1,4. Vor Weihaiwei finden wir es gleichfalls wie 1 : 2,3 angegeben.

Ob wir hiernach der Wirklichkeit auch nur annähernd nahe

---

1) S. 191. 2) S. 185. 3) S. 188. 4) S. 146. 5) S. 91.

6) Nach Service chirurgicale a. a. O. S. 25.

7) Stromeyer, Erinnerungen eines deutschen Arztes. Hannover 1875. Bd. 2. S. 257.

kommen, wenn wir für einen modernen Panzer mit 600 Mann Besatzung in einer Seeschlacht einen Verlust von 50 Todten und 100 Verwundeten annehmen, erscheint doch höchst fraglich. Mit grosser Wahrscheinlichkeit können wir erwarten, dass die Wunden der Seeschlacht der grösseren Mehrzahl nach durch Geschosse der mittleren und schweren Artillerie hervorgerufen sein werden. Aber auch hierin sind wir nicht in der Lage, das Verhältniss der Anzahl solcher Wunden zu anderen mit einiger Sicherheit voraus zu bestimmen, und doch wäre es im Interesse der Vorbereitungen der Wundbehandlung durchaus erwünscht, dass hierin Anhaltspunkte zu Gebote ständen, wie dies für den Feldkrieg der Fall ist.

Ganz gut können wir uns aus den mancherlei Zusammenstellungen hierüber ein Bild von der in der Seeschlacht thätigen mittleren und schweren Schiffsartillerie, soweit dasselbe für uns von Interesse ist, machen. Wir erfahren so, um nur durch einige Zahlen, die ich aus den Tabellen in Weyer's Taschenbuch der deutschen und fremden Kriegsflotten 1902, dem Almanach für die k. und k. Kriegsmarine 1902 und dem Jahrbuch des Deutschen Flottenvereins 1902 zusammenfasste, diese Verhältnisse zu illustriren, dass die Schiffe der modernen Seestaaten alle bemüht sind, an Stelle der alten schweren Geschütze Schnellladekanonen einzuführen mit einem Kaliber von 19—30,5 cm. Auf 100, 200 ja 400 kg und darüber hinaus geht das Gewicht der gewaltigen, von diesen Geschützen geschleuderten Geschosse. 700—1000 m in der Sekunde beträgt die Anfangsgeschwindigkeit dieser Colosse, mit der ihnen eine lebendige Kraft mit auf den Weg gegeben wird, die mit 3000 mt bei den kleinsten derselben beginnend, 18000 mt bei den grössten erreicht, gewaltige Kräfte gegenüber den 312 mkg des deutschen Gewehrgeschosses. Selbst bei den Geschossen der mittleren Artillerie, deren Kaliber bei den meisten in Betracht kommenden Staaten um 15 cm herum liegt, steigt diese lebendige Kraft noch von 600 bis auf 2000 mt. (Vergl. Tabelle I.)

Tabelle I. Schnellladegeschütze einiger Seestaaten.

Land	Caliber cm	Geschoss-Gewicht kg	Anfangsgeschwindigkeit m in Sec.	Lebendige Kraft an Mündung m	Durchschlägt an Mündung Stahl cm	Bemerkungen
A. Schwere Artillerie.						
Deutschland . . .	21—24	110—150	750—820	3500—5000	50,88—62,9	
[	30,5	350—445	788—1015	14100—18370	91,4—110.5	Krupp 1901.]
England	19—30,5	90—391	800—810	3137—12573	69,6—100,8	Frankreich nicht über 16,5 cm angegeben, aber wohl vorhanden.
Oesterreich . . .	24	215	690	5520	—	
Amerika (V. St.)	20—30,5	113—385	640—854	4212—14322	78,2—119,9	

Land	Caliber cm	Geschossgewicht kg	Anfangsgeschwindigkeit m in Sec.	Lebendige Kraft an Mündung m	Durchschlägt an Mündung Stahl cm	Bemerkungen
			B. Mittlere Artillerie.			
Deutschland . . .	15	40—41	650—770	900—1100	34,7—37,5	—
Frankreich	13,9—16,4	30—52	650—900	—	29—64	—
England	15	45	572—793	607—1500	33—59,6	—
Oesterreich	15	45,5	650—690	980—1100	—	—
Amerika (V. St.)	15	45,3	884	1809	61,5	—

Diesen immensen zerstörenden Gewalten setzen allerdings auch die für eine moderne Seeschlacht in erster Linie in Betracht kommenden Schlachtschiffe zum Schutze ihrer lebenswichtigen Elemente und Besatzungen eine nicht zu verachtende Panzerung entgegen. Deutschland, England, Frankreich, Oesterreich, Amerika haben ihre modernen Schiffe mit theils nach Krupp'schem, theils nach Harvey's Verfahren gehärteten Stahlplatten versehen, deren Widerstandskraft gegen auftreffende Geschosse sich verhält Krupp: Harvey: gewöhnlichem Stahl wie 1 cm : 1,25 cm : 2 cm. Derartige Panzerplatten tragen die modernen Linienschiffe nach den obigen Quellen in der Wasserlinie in einer Dicke von 22,5 cm bei den Deutschen, Engländern und Oesterreichern, bei den Franzosen gar von 30 cm Kruppstahl, die Kreuzer von 10—20 cm Dicke. Etwa gleicher Schutz ist für die schwere Artillerie vorgesehen. Die mittlere Artillerie ist zwar nur durch leichtere Panzerplatten geschützt, doch beträgt deren Dicke auf den Linienschiffen immer noch 10 cm und darüber (s. Tabelle II).

Tabelle II. Panzerschutz von Kriegsschiffen.

Land	Material	Deckpanzer mm	In Wasserlinie mm	Für schwere Artillerie mm	Für mittlere Artillerie mm	Bemerkungen
			A. Auf Linienschiffen.			
Deutschland . . .	*K*	$\frac{75}{40}$	225	250	$\frac{150}{140}$	100 mm Kruppstahl (*K*) = 125 mm. Harveystahl (*H*) = 200 gewöhnlichem Stahl (*S*) und Verbundstahl (*V*) = 300 mm Eisen.
Frankreich	*K*	$\frac{70}{55}$	300	300	125	
	H	60—90	280—450	300—400	100—125	
England	*K*	65—76	225	280—305	150—175	
	H	$\frac{75}{50}$	150—225	250—350	125—150	
	V	65—75	305—500	250—455	100	
Oesterreich	*K*	65	220	210	150	
	H	60	270	270	75	
Amerika (V. St.)	*H*	$\frac{100}{75}$	420	380	140	

Land	Material	Deck-panzer mm	In Wasser-linie mm	Für schwere Artillerie mm	Für mittlere Artillerie mm	Bemerkungen
		B. Auf grossen Kreuzern.				
Deutschland . . .	*K*	50/40	100—200	150—200	100	—
Frankreich	*K*	50—70	100—150	—	100—200/100	
	H	45—75	150	—	200/100	
England	*K*	100/50	150	150	125	
	H	100/65	—	(150)	150	
Oesterreich	*K*	60	220	200	150	
	H	55	100	100	100	
Amerika (V. St.)	*K*	75	150	150	125	
	H	150	75—100	205—255	—	

Um nur durch ein Beispiel die Wirkung moderner Schiffsgeschosse auf Panzerplatten zu erläutern, sei angeführt, dass Krupp'sche 15 cm-Granaten nahe der Mündung eine gewöhnliche Stahlplatte von 42,5 cm durchschlagen, was 21 cm-Krupp'schem Stahl entspräche, seine 24 cm-Granaten solche von 70 cm Dicke durchdringen, was nach Krupp gehärteten Stahlplatten von 35 cm etwa gleich käme. Bei der Beurtheilung des obigen Panzerschutzes darf man aber nicht vergessen, dass lebendige Kraft und damit auch Durchschlagskraft eines Geschosses mit der Länge seiner Flugbahn bis zu einer bestimmten Grenze erheblich abnehmen.

Inwieweit sich der Schutz dieser Panzerungen den feindlichen Geschossen gegenüber geltend machen wird, das lässt sich kaum vorhersagen, wenn wir auch ungefähr wissen, einem wie grossen Theil der Besatzung er wesentlich zu Gute kommt. Es ist somit auch hierin wiederum noch kein irgendwie maassgebender Schluss auf die Grösse der zu erwartenden Verluste gestattet. Das, was wir aus dem japanisch-chinesischen Seekriege wissen, lässt uns bei der Beantwortung dieser Frage im Stich, da, wie gesagt, selbst das Flaggschiff der Japaner nur wenig Panzerschutz hatte, aber selbst hier war ein deutlicher Unterschied in der Anzahl der Verluste an den ungeschützteren Stellen und an Orten mit besserer Deckung besonders unter der Wasserlinie deutlich ersichtlich.[1])

Die Flugbahn, Kraft, ballistische Leistung der Geschosse ist uns bekannt, wenig aber darüber, inwieweit diese durch den ihren Weg

1) The surg. and med. history etc. Cap. III Tab. 6 und Referat in Marine-Rundschau 1902. Heft 2. S. 197.

sperrenden Panzer modificirt werden, was gerade für uns besonders in Betracht käme. Wo es den Geschossen gelingen wird, ungepanzerte Theile der Schiffe oder solche Stellen zu treffen, deren verhältnissmässig schwächere Panzerung nur wenig Einfluss auf sie ausübt, da wird allerdings ihre kriegschirurgische Wirkung wenig beeinträchtigt sein und im grossen Ganzen dem entsprechen, was besonders im japanisch-chinesischen Seekampfe gesehen wurde.

Die Wirkung dieser Geschosse der hauptsächlich in der Seeschlacht zu berücksichtigenden schweren und mittleren Artillerie auf den menschlichen Körper muss sich nun je nach den Umständen sehr verschiedenartig gestalten. Dieselben können einmal in ihrer ganzen Gewalt als Vollgeschosse wirken. Explodirend zerspringen sie in zumeist grosse Metallsplitter, die ebenso selbst wie die von ihnen von den verschiedensten Theilen des Schiffes mitgerissenen Stücke zahlreiche Verletzungen verursachen werden. In beiden Fällen handelt es sich der Mehrzahl nach um unregelmässig gestaltete Metallstücke mit theils glatten Flächen, theils scharfen gezackten Rändern, deren Geschwindigkeit und damit lebendige Kraft abhängig von der anfänglichen des Geschosses, der Länge der von ihm zurückgelegten Flugbahn durch den beim Auftreffen des Geschosses oder seiner Theile gegen das Schiff gefundenen Widerstand einerseits, durch die beim Uebergang aus der Ruhe in die Bewegung von Seiten der losgerissenen Schiffsfragmente andererseits verlorene Kraft herabgemindert wird. Beider Wirkung auf den menschlichen Körper ist daher als eine einander sehr ähnliche anzunehmen und hat sich als solche bei den Japanern bewährt. Eine unbedeutendere Rolle spielen die von den Geschossen mitgerissenen Holzsplitter: Der Zahl nach selten, da je länger, je mehr die Verwendung von Holz beim Bau von Kriegsschiffen schon der Feuersgefahr wegen vermieden wird, können sie auch im Einzelnen entsprechend ihrem geringen specifischem Gewicht, ihrer dem Luftwiderstand besseren Angriffspunkt bietenden ganz unregelmässigen Gestalt nur unerheblichere lebendige Kraft entwickeln. Auch dies hat der japanische Krieg bestätigt. Durch die Explosion des Geschosses selbst, den hierbei entwickelten gewaltigen Luftdruck waren Verletzungen der Umstehenden zu erwarten und wurden beobachtet, nicht minder aber durch die zugleich entstehende Feuerwirkung. Verbrühungen müssen da entstehen, wo einem im Seekampfe beschädigten Kessel die heissen Wasserdämpfe entströmen. Neben den zuletzt erwähnten Hitze- und Feuerwirkungen sind es also vor Allem quetschende Gewalten, welche verletzend auf den getroffenen Kämpfer der Seeschlacht einwirken. Die Mehrzahl der Ver-

letzungen in dieser wird demgemäss die Zeichen der Quetschung bezw. der Quetschwunde tragen vom geringsten Grade bis zum höchsten, bis zur Abquetschung ganzer Körpertheile, ja Zerquetschung und Zermalmung ganzer menschlicher Leiber. Freilich dürfen wir nicht vergessen, dass die scharfen Ränder einzelner, den Körper streifender Geschossfragmente oder Metallsplitter des Schiffskörpers mehr schnittartige Wunden hervorbringen können, dass einzelne kleinere Splitter nach Art unregelmässig deformirter Gewehrgeschosse oder Schrapnellkugeln wirkend diesen entsprechende Schusswunden mit kleinerer Oeffnung, besonders auch penetrirende und perforirende Wunden, sei es der Gliedmaassen mit und ohne Knochenbruch, sei es der grossen Körperhöhlen und Verletzungen der in ihnen gelegenen Organe hervorzubringen im Stande sind. Mit all solchen Verletzungen hat der Schiffsarzt in der Seeschlacht zu rechnen, Hauptgegenstand seiner Behandlung aber werden Quetschungen und Quetschwunden sein. Nicht völlig fehlen werden auch Verletzungen durch Kleinkalibergeschosse gefeuert aus Hand- und Maschinenwaffen, sowie solche durch Geschosse der leichteren Artillerie, aber auch diese werden häufiger als in der Feldschlacht durch die Deckungen des angegriffenen Schiffes beinträchtigt, zumeist wohl deformirt wirken.

Drei Punkte nun sind es vor anderen, die dem Schiffsarzt im Interesse der Vorbereitungen für die Versorgung der zu erwartenden Verwundeten zu wissen nothwendig sind. Es ist dies zunächst die Frage, wie wird es sich mit den Blutungen aus den verletzten Gefässen gestalten, werden Blutungen häufig oder selten sofortigen unaufschiebbaren Eingriff nöthig machen? Im Kriege gegen China haben die japanischen Aerzte, wie aus den Ergebnissen einer im Bericht mitgetheilten Umfrage hervorgeht[1]), fast durchgängig die primäre Blutung als auffallend gering beobachtet. Da es sich, wie wir oben erörterten, um der Mehrzahl nach gequetschte Wunden handelt und wir von solchen auch aus der Friedenspraxis wissen, dass die Blutung dabei geringer zu sein pflegt, so lässt sich ein gleiches Verhalten wohl auch für künftige Seeschlachten erwarten.

An Operationen werden zweitens sicherlich in der Seeschlacht häufiger primäre Gliedabsetzungen erforderlich sein, als dies im Landkriege nach den obigen Betrachtungen der Fall ist. Inwieweit hierin die bereits gemachten Fortschritte der conservativen Chirurgie und die für sie noch zu erwartenden weiteren Verbesserungen, Herab-

1) The surg. and med. hist. etc. Cap. V. 1.

setzung der bisher noch erforderlich erschienenen Anzahl solcher Operationen herbeizuführen im Stande sein werden, das muss die Zukunft lehren. Mit in Betracht kommen wird dabei wesentlich auch der dritte Punkt, die Frage der Verunreinigung der Wunden und ihre Verhütung.

Aus unsern bisherigen Erfahrungen wissen wir, dass die Prognose der Artilleriewunden im Kriege, wie der Quetschwunden im Frieden eine ungünstigere ist. Es hat sich dies auch neuerdings wieder durch Beobachtungen über die zumeist durch leichte Artillerie geschlagenen Wunden im Boerenkriege [1]) diejenigen, durch die schwereren Geschosse der Takuforts [2]) auf dem Iltis und durch die Schiffsgeschosse am Yalu [3]) bestätigt, dass Artillerieverletzungen weit mehr als solche aus Kleinkalibergewehren zur Vereiterung neigen. Wird es gelingen, auch hierin die Fortschritte der Wundheilungstechnik so auszunutzen, dass wir auch bei den mehr weniger gequetschten Wunden der Seeschlacht mit ihren meist grösseren Eingangsöffnungen, bei der Möglichkeit, dort zunächst nur einen Nothverband anlegen zu können, denn nur zu einem solchen wird bei der Fülle der Verwundeten während und alsbald nach der Schlacht Zeit sein, die Vereiterung mit einiger Sicherheit verhindern können?

Zeit und Umstände gestatteten hier nur einige Streifblicke auf das weite Gebiet der Kriegschirurgie zu werfen, aber auch aus ihnen schon scheint mir zu erhellen, dass in diesem für den Feldkrieg ein grundlegender Standpunkt erreicht ist, ein gewisser Abschluss gefunden wurde, der sich durch weiteres Fortschreiten auf dem betretenen Pfade, durch Verfolgen der Fortschritte der Waffentechnik auch von Seiten der Aerzte, durch planmässige weitere Schiessversuche besonders da, wo neue Waffen den Heeren zur Verfügung gestellt werden, auch von ärztlichem Standpunkte aus, durch Nutzbarmachen der Friedenserfahrungen in der Wundbehandlung unschwer auf gleicher Höhe wird erhalten lassen. Nicht so günstig ist der Arzt für den künftigen Seekrieg gestellt. Mancherlei Fragen sind es, wie wir sahen, die hier noch der Beantwortung harren. Der Weg des Versuches ist dabei schwer gangbar. Solche mit modernen Schiffsgeschützen und Panzerplatten in einer auch den Arzt fördernden Weise auszuführen, war bisher nur im bescheidensten Maasse möglich

1) Vergl. Hildebrandt, Artillerieverletzungen a. a. O. und Matthiolius, Sanitätsbericht.

2) Meyer, Schiffsärztliche Thätigkeit auf der Rhede von Taku. Deutsche milit. Zeitschrift. 1900. S. 585.

3) The surg. and med. history etc. Cap. V. 3.

und dürfte es lange bleiben. Werthvoll aber für den Kriegschirurgen wird es sein, so lange nicht ein moderner Seekrieg insbesondere durch die Hilfe eigener marineärztlicher Attachées in demselben unsere diesbezüglichen Kenntnisse erweitert, wenn alles, was der Marinearzt gelegentlich der Verunglückung von Leuten bei Geschütz-, Geschoss- und Minenexplosionen, was der zumeist zur ersten Hilfeleistung bei Unglücksfällen berufene praktische Arzt bei Gelegenheit grösserer Explosionen in Bergwerken, Munitions- und sonstigen Fabriken zu sehen bekommt, auch vom Standpunkte einer etwaigen Verwendbarkeit für die Kriegschirurgie betrachtet und das Wichtige mitgetheilt wird. Grössten Nutzen dürfen wir erwarten, wenn Kliniken und grosse Krankenhäuser uns in weiterer Fortentwicklung der Technik der Wundbehandlung einen einfachen ersten Verband für ausgedehnte Quetschwunden ermitteln und erproben, der auch die Artilleriewunden, die Verletzungen des Seekrieges vor dem drohenden Schicksale der Vereiterung zu bewachen im Stande ist. Unterstützen wird uns in der Heilung der Wunden möglichstes Vorbeugen der Verunreinigung derselben. An anderer Stelle[1]) wies ich bereits auf das Folgende hin und möchte es hier wiederholen. Unsauberkeit des eigenen Körpers und der Kleidung des Verwundeten sind Hauptquellen der Verunreinigung der Wunden. Wenn der Vorschlag, den Soldaten im Felde vor der Schlacht baden und reine Kleider anlegen zu lassen, als eine Utopie bezeichnet werden muss, so liegen die Verhältnisse an Bord anders: Platz und Gelegenheit sind auf den Schiffen stets vorhanden und vor grösseren Seeschlachten wird auch zumeist die Zeit nicht fehlen, das seemännische und Sanitätspersonal, das hauptsächlich in derselben als über der Wasserlinie thätig gefährdet ist, sich baden oder waschen und frisch gewaschene Kleider und Wäsche anlegen zu lassen.

1) Marine-Rundschau. 1901. Heft 2. S. 207.

IX.

Beiträge zur Circulation in der Schädelhöhle.

Von

Privatdocent Dr. **Ziegler** in München.

(Mit Tafel V.)

Ausgehend von der gemeinsam mit Privatdocent Dr. Frank gefundenen Thatsache, die ich 1896 auf dem 25. Chirurgencongress mittheilte, dass Ferrocyancalium, in die Schädelhöhle subdural eingespritzt, zuerst in der Vene und zwar schon nach 10 Secunden und in der Lymphe erst in einer halben Stunde zum Vorschein kam, versuchte ich zuerst die Communication des subduralen Raumes mit dem Blutgefässsystem zu finden und zwar durch Injection des venösen Systems. Während nun Key und Retzius[1]) direct den Uebergang der injicirten Masse in die Sinus an den Pacchionischen Granulationen beobachten konnten, glaube ich denselben nicht die grosse Bedeutung für die Resorption zuweisen zu können, weil ich an Thieren experimentirte, aus äussern Gründen grösstentheils an jungen Hunden, denen die Pacchionischen Granulationen fehlen, und doch die directe Resorption des eingespritzten nachweisen konnte. Ich habe nämlich die Arterien am frisch getödteten Hunde durch die Carotis mit rother Carmingelatine und die Venen durch die Facialis anterior, die das Hirnblut abführt, mit schwarzer Tuschgelatine injicirt, an der Convexität blaue (Berliner Blau) Gelatine 2—3 mal 90 ccm subarachnoidal, (es ist nämlich ziemlich schwer bei kleiner Trepanation sicher eine Verletzung der weichen Häute zu vermeiden), eingespritzt und zwar nicht regelmässig aber wiederholt, die Venen des Gehirnes, nie aber der Dura injicirt gefunden. Doch war es nicht möglich, die viel bestrittenen Stomata, die einige Forscher nachgewiesen haben, zu finden, ähnlich wie auch die Endöffnung der Capillaren bis jetzt unserem Auge unsichtbar geblieben sind. Dagegen habe ich eine

1) Studien in der Anatomie des Nervensystems und des Bindegewebes. 1875. Stockholm.

sehr schöne Injection allerdings bei vielfachen Versuchen, da die Injectionsergebnisse immer sehr schwankend sind, an Dura und am Gehirn von den Gefässen aus bekommen. Ich habe an der gut injicirten, rosa erscheinenden Dura ein äusseres und inneres ziemlich enges Gefässmaschennetz gefunden und zwar venös (blau) und arteriell (roth), die ziemlich einander ähnlich sind und von denen einige Aeste quer zur Verbindung der beiden verlaufen (Fig. 1 u. 2). Das Maschennetz ist ziemlich regelmässig, ohne Ausbuchtungen und Ampullen im Gegensatz zu Key und Retzius, die grösstentheils Stichinjectionen machten, bei denen künstliche Ausbuchtungen eher vorkommen; jedenfalls erscheint die Dura erheblich gefässreich, ein Factum, das ebenfalls noch bestritten wird. Neben dem beträchtlichen Gefässreichthum der Dura habe ich auch in den das Gehirn einhüllenden weichen Gehirnhäuten und in dem, wenn gut injicirt, rosa erscheinenden Gehirne ein reiches Gefässnetz gefunden (Fig. 3), das in der die Gefässe führenden Pia liegt mit nur kleinen Zwischenräumen Gefäss an Gefäss, wie die Figur III zeigt, wo sie in der verschiedensten Richtung verlaufen, davon zweigen die in das Gehirn ziehenden Aeste rechtwinklig ab und lösen sich dann, Arterien wie Venen, in feine Capillarnetze auf, wo sich dann die Injectionsflüssigkeit, da Klappen fehlen, vermischt. Diesem Gefässreichthum entspricht die Function des Gehirnes, wo auf geringe Reize schon gewaltige Veränderungen im Blutgehalt des Organes stattfinden. Auch im Plexus chorioideus, auf den ich in einer späteren Arbeit zurückkommen werde, finde ich colossale Vascularisation, so dass die einzelnen Drüsenläppchen alle vom Gefässgarn umsponnen sind. Merkwürdig ist bei der Injection, deren Gelingen gewöhnlich von vorläufig nicht controlirbaren Umständen abhängig ist und bei der immer auch das ganze übrige Gefässsystem des Körpers mehr oder minder gefüllt wird, dass die inneren Organe so verschieden in der Ausdehnung gefüllt werden; am bevorzugtesten erscheint dabei die Leber. Um nun die Zunahme des Volumens des Gehirnes bei der arteriellen und venösen Injection zu erfahren, habe ich seitlich vom Sinus luft- und wasserdicht eine graduirte Glasröhre eingeschraubt, man darf dabei nicht die Mittellinie wählen, um nicht den Sinus zu verletzen und auch nicht zu weit seitlich gehen in die Schläfengegend, weil der Knochen hier brüchig und zu dünn ist, um Wasserdichtigkeit beim Einschrauben zu gewähren; wenn man dann 2—3 ccm Wasser nachfüllt um einen manifesten Beweis der Dichtigkeit zu haben und die Höhe des Wasserstandes gut ablesen zu können, so habe ich durch die Injection, von der allerdings ein gut Theil in den übrigen Körper gelangt, auch

wenn sie gut gelungen ist, meist kein Steigen im Wasserrohr und nur einmal ca. ½ ccm gefunden, so ist das Gehirn fähig, Volumsschwankungen auszuweichen, durch den Liquor, der in den dehnbaren Rückenmarkscanal entweicht; auch sieht man das Ausweichen der Flüssigkeit in den Rückgratscanal sehr gut daran, wenn man z. B. blaue Flüssigkeit an die Hirnconvexität eingespritzt hat und dann das Gehirn herausnimmt, dass immer eine Menge gefärbter Flüssigkeit durch das For. magnum herausquillt. Dass bei Injectionsversuchen subdural und subarachnoidal die zwei Räume ganz getrennt und dass bei subduraler Injection gefärbter Flüssigkeit, die Ventrikel stets frei bleiben, haben schon andere Autoren, besonders Key und Retzius gefunden und kann ich nur bestätigen, ebenso dass die harte Dura zur mikroskopischen Untersuchung auf Schnitten ein sehr schlechtes Object abgiebt.

Um nun die Resorption des Liquor weiter zu studiren, für was das Blutgefässsystem, das Lymphsystem und die vaginalen Nervensinus in Anspruch genommen zu werden pflegen, habe ich die Nerven, am meisten den Opticus untersucht. Der Acusticus ist zu kurz, der längere N. trochlearis ist jedenfalls, wie meine Untersuchungen ergeben, für die Resorption unbetheiligt. Wie schon Contugno, habe ich ebenfalls gefunden, dass der Nerv sich sehr leicht unter seiner Scheide, die ihn wie das Gehirn mit 3 Häuten umgiebt, injiciren lässt, am besten mit der schon erwähnten warmen blauen Gelatine habe ich den Nerven vom Subduralraum aus unter seiner Duralscheide bis an den Bulbus injiciren können und direct am Bulbus habe ich einen blauen, straff gefüllten Sack direct hinter der Sclera, wie einen Schleimbeutel anfüllen können, weiter habe ich die blaue Flüssigkeit nicht verfolgen können, insbesondere waren die submaxillaren und submentalen Lymphdrüsen jedesmal frei. Keine besseren Resultate habe ich erhalten, als ich die erst jüngst von Polano[1]) zur Injection der Lymphgefässe empfohlene Injectionsflüssigkeit, eine mit Alcanna roth gefärbte ätherische Kampferlösung gebrauchte, der N. opticus erschien rosa, aber keine Ausbuchtung war zu sehen, und die betreffenden Lymphdrüsen blieben frei, aber dabei konnte ich einen merkwürdigen Befund constatiren, als ich 7 mal 90 ccm an der Hirnconvexität subdural injicirte, beschlugen sich beide Augen, und namentlich die Nase, mit rosa dicken Eiskrusten, was doch für die vorläufig noch nicht sichtbare Communication spricht.

Den besten Dank erstatte ich Herrn Prof. Mollier für Gewäh-

1) Deutsche med. Wochenschrift. Nr. 27. 1902.

rung eines Arbeitsplatzes in der Anatomie sowie den beiden Assistenten der Anatomie, Herrn Prosector Dr. Böhm und Herrn Privatdocent Dr. L. Neumayer für ihr freundliches Entgegenkommen.

Erklärung der Abbildungen.

1—2. Abbildung der injicirten Hundedura. Vergrösserung 40.

3. Abbildung des injicirten Hundehirnes. Vergrösserung 60.

Arterien sind roth, Venen blau.

X.

Aus der chirurgischen Abtheilung
des städtischen allgemeinen Krankenhauses im Friedrichshain, Berlin.
(Director Geh.-Rath Prof. Dr. E. Hahn.)

Zur Indication der Trepanation bei Gehirnblutung im Verlaufe des Keuchhustens.

Von

Dr. Loevy,
Assistenzarzt.

Zu den selteneren Complicationen der Pertussis rechnen sich die in der grossen Keuchhustenliteratur zahlreich beschriebenen cerebralen Störungen. Am häufigsten unter diesen scheinen Convulsionen gesehen zu sein, sei es, dass sie den ganzen Körper ergriffen, sei es, dass sie sich auf einzelne Theile desselben beschränkten. Sehr spärlich sind die Mittheilungen über Psychosen, über Gehör- und Sehstörungen im Verlaufe des Keuchhustens; dagegen existiren seit langer Zeit schon Beobachtungen über Lähmungen in Form von Monoplegieen, Hemiplegieen und Paraplegieen.

Ueber die Ursachen dieser Lähmungen — die der anderen cerebralen Störungen kommen hier nicht in Frage — hat man viel hin und her gestritten. Manche Autoren, wie Neurath, Kassirer, Marie, geben einer durch gewisse Toxine bedingten, postinfectiösen Encephalitis die Schuld. Troitzky nimmt Störung des Blutkreislaufes in der Hirnhöhle an, Freud und Rie suchen in den meisten Fällen in Gehirnblutungen, die auf mechanischem Wege entstanden sind, die Ursache, scheinen aber auch einer „hämorrhagischen Encephalitis“ nicht ganz abgeneigt; und Fürbringer nimmt mit seiner Ansicht, dass die mechanische Entstehung von Hirnhämorrhagieen durch die in Folge einer Toxinwirkung eingetretene Veränderung, d. i. Schwächung der Blutgefässe begünstigt wird, eine Mittelstellung ein.

Leider sind nur verhältnissmässig wenig Sectionsberichte über derartige Fälle zu verzeichnen, und diese differiren noch dazu so sehr

in ihren Ergebnissen, dass sie nicht sehr viel zur Klärung dieser Frage beitragen.

Während Autoren, wie Henoch, bei Sectionen von Kindern, die an Hemiplegieen in Folge von Keuchhusten gelitten hatten einfache Hyperämie des Gehirns und der Meningen beobachteten, hat Guibert in einem Falle nur stärkere Füllung der Gefässe der Hirnbasis feststellen können; ja, Heubner, Schreiber, Baginsky und andere Beobachter von Bedeutung haben bei solcher Gelegenheit nichts Pathologisches an den Centralorganen gefunden.

Dagegen sind krankhafte Veränderungen, Zerstörungen der Hirnsubstanz oder Blutungen in dieselbe oder in ihre Häute ganz wenig beschrieben worden, einige Male Atrophie und Erweichungsherde und vereinzelt Blutungen innerhalb des Schädels. Bockenjos hat nun bei Gelegenheit einer mitgetheilten Beobachtung von Gehirnblutung bei Keuchhusten, die durch die Section bestätigt wurde, alle in Casuistiken niedergelegten Fälle dieser Kategorie zu einer sehr sorgfältigen und ausführlichen Arbeit zusammengestellt, und dabei, mit dem seinigen, über 42 berichten können, dem sich noch zwei jüngst von May publicirte anreihen lassen, und denen man wohl noch manchen Fall hinzurechnen könnte, der entweder gar nicht als Gehirnblutung angesehen oder überhaupt gar nicht veröffentlicht worden ist, doch müssen wir uns versagen, auf diese interessanten Fälle hier im Einzelnen einzugehen, da dies den Rahmen dieser Arbeit überschreiten würde.

Während man nun sonst Blutungen an den verschiedensten Stellen des Schädelinhalts operativ anzugreifen gewagt und auch mit Glück oft angegriffen hat, ist aus der Literatur des Keuchhustens nur ein Fall von Gehirnblutung ersichtlich, der Gegenstand chirurgischen Handelns geworden ist. Das ist natürlich, weil Keuchhusten in das Gebiet des Internen fällt und von diesem bei Pertussis etwa eintretende cerebrale Complicationen, Hirnblutungen, mit den Mitteln der inneren Therapie behandelt werden, wie Hirnhämorrhagien aus anderer Ursache.

Es ist deshalb vielleicht nicht uninteressant, vom Standpunkte des Chirurgen über einen Fall von Gehirnblutung bei Keuchhusten zu berichten, der wegen schwerer cerebraler Erscheinungen von Herrn Dr. Freyhan behufs eventuell vorzunehmender Trepanation Herrn Geh.-R. Hahn auf die chirurgische Abtheilung des Krankenhauses Friedrichshain überwiesen, und der, wie ich vorausschicken will, ohne einen chirurgischen Eingriff geheilt entlassen wurde. Der Fall, den zu veröffentlichen ich der gütigen Erlaubniss meines Chefs, des Herrn Geh.-R. Hahn verdanke, ist folgender:

Krankheitsgeschichte.

O. P., 7½jähriges Mädchen, aufgenommen 19. August 1901.

Anamnese. Hereditäre Belastung nicht nachweisbar. Patientin hatte angeblich früher Masern und jetzt seit einiger Zeit Stickhusten.

Gestern Morgen wurde Patientin auf dem Fussboden liegend gefunden mit ausgesprochener Lähmung der ganzen rechten Körperseite und mit Sprachstörung. Bewusstsein war bis heute Morgen intact; seit heute Mittag vollkommene Bewusstlosigkeit, gleichzeitig plötzliches Auftreten von Krämpfen. Der herbeigerufene Hausarzt überweist die Patientin behufs eventueller Trepanation dem Krankenhause.

Status praesens vom 19. August 1901. Kräftig gebautes Kind, in gutem Ernährungszustande, ohne Exantheme, Oedeme, Hernien, Drüsenschwellungen.

Ueber den Lungen etwas verschärftes Athemgeräusch; geringer anfallsweise auftretender Husten (Keuchhusten?); sonst innere Organe ohne Besonderheiten.

Patientin hat im Aufnahmezimmer klonische Zuckungen im rechten Arm, Bein und Gesichtshälfte gehabt. Der Kopf liegt nach rechts gedreht, desgleichen die Augäpfel, zeitweise nach links sich drehend.

Pupillen gleich, reagiren auf Lichteinfall.

Cornealreflexe vorhanden. Bewusstlosigkeit, Aphasie. Starke Cyanose.

Die Zuckungen dauern im Aufnahmezimmer ca. 20 Minuten, machen dann einer totalen Lähmung des rechten Armes und Beines Platz, während der Kopf noch immer nach rechts gedreht ist und in dieser Richtung zuckt, auch der rechte Mundwinkel noch immer nach rechts oben in Zuckungen verzogen wird.

Die Augen sehen weiterhin nach rechts; nach einiger Zeit hören auch die rechten Facialiszuckungen auf und weichen einer Lähmung des rechten Facialis.

Leib weich, ohne Druckschmerzhaftigkeit noch Auftreibung. Kein Milztumor.

Keine Nackenstarre.

Temperatur 39°, Puls 132, regelmässig, leidlich kräftig.

Urin, Stuhlgang unter sich gelassen. Urin frei.

Am Abend noch ein ganz kurz dauernder, wie oben geschilderter Krampfanfall.

Therapie. Eisblase auf den Kopf. Bettruhe.

20. August. Patientin schluckt heute nicht (Schlucklähmung?). Nährklystiere verordnet.

Keine Krämpfe, doch dauert Bewusstlosigkeit und Lähmung der rechten Körperhälfte an. Sensibilität auf letzterer erhalten, vielleicht sogar etwas gesteigert. Temperatur 39,9—39,5°, Puls 98—120. Kein Druckpuls.

Augenhintergrund normal.

22. August. Patientin hustet noch ziemlich stark; der Husten ist jetzt zweifellos als Keuchhusten anzusehen. Sehr häufig Erbrechen im Anschluss an den Anfall. Heute jedoch Erbrechen, ohne dass Husten oder Hustenreiz vorangegangen wäre.

Patientin bewegt das rechte Bein ganz wenig, noch weniger den rechten Arm, spontan, nicht reflectorisch.

23. August. Seit gestern Abend leichte Steifigkeit des Nackens. Patientin hat gestern Nacht und heute früh je einen Krampfanfall gehabt; der in der Nacht dauerte nur ca. 1/4 Stunde, mit Betheiligung der ganzen rechten Seite; am Morgen um ca. 6 Uhr setzen klonische Zuckungen im Arm, Bein, Facialis, Kopfdrehmuskeln der rechten Seite ein, hören nach ca. 1/2 Stunde auf; danach schlaffe Lähmung der rechten Körperhälfte, ab und zu durch leichte Zuckungen im rechten Facialis und Arm unterbrochen.

23. August Vormittags. Patientin wird bewusstlos behufs Trepanation nach dem Operationssaal gebracht. Hier sieht sie sich theilnahmsvoll um, reagirt auch ein wenig, so dass zweifellos keine vollkommene Bewusstlosigkeit vorhanden ist und deshalb vorläufig von einer Operation Abstand genommen wird. Patientin wird nach der Station zurückgebracht, nach Kurzem aber wieder nach dem Operationssaal getragen. In leichter Chloroformnarkose: Lumbalpunction. Druck ca. 360 mm, sinkt nach einigen Schwankungen auf 160 mm. Circa 2 ccm klarer Flüssigkeit entleert. Diese enthält keine Bakterien, keine für Entzündung sprechenden Bestandtheile.

Temperatur continuirlich auf (heute Abend) 36,5° abgefallen. Puls zwischen 96 und 80, ohne Besonderheiten.

Wegen des Hustens: Dec. r. Alth. mit Morph. mur. verordnet.

24. August. Seit der Lumbalpunction ist Patientin klarer; sie kann noch nicht sprechen, auch nicht nachsprechen, scheint aber viele Worte zu verstehen.

25. August. Häufige typische Keuchhustenanfälle. Alth.-Decoct ausgesetzt; dafür Extr. Belladonn. mit Aq. amygd. Puls: Frequenz zwischen 60 und 88, Nachts zwischen 60 und 64, sonst ohne Besonderheiten.

28. August. Allgemeinbefinden täglich besser. Seit 4 Tagen fieberfrei. Rechter Fuss und Unterschenkel ausgiebiger als früher, auf Aufforderung bewegt, desgleichen der rechte Arm, wenn auch weniger als das Bein. Der rechte Mundwinkel kann leidlich gut nach rechts verzogen werden. Doch sind die intendirten Bewegungen im Bein noch sehr ausfahrend, im Arm mit grossschlägigem Tremor einhergehend.

1. September. Patientin scheint Alles zu verstehen, kann aber noch nicht immer Antwort geben; es sind ihr anscheinend manche Bezeichnungen für gewisse Dinge noch nicht wieder im Gedächtniss; doch spricht sie Alles nach, wenn auch manchmal nur mit grosser Mühe und nach vielen vergeblichen Versuchen. Sie schreibt seit einigen Tagen mit der rechten Hand, sehr zittrig, aber lesbar, vermag aber noch viele einfache Wörter nicht zu schreiben, die sie früher, nach Angabe der Eltern, sicher schreiben konnte.

9. September. Bewegungen im rechten Arm und Bein werden ohne Zittern gemacht; nur noch geringe Unsicherheit in denselben, doch grobe Kraft vollkommen vorhanden. Augenhintergrund ohne Besonderheiten.

Allgemeinbefinden vorzüglich.

Zweimal täglich Elektrisiren des rechten Arms und Beines mit schwachem faradischen Strom.

16. September. Patientin steht auf.

20. September. Gang in den ersten Tagen ihres Aufseins unsicher, setzt die rechte Fussspitze etwas einwärts; doch geht sie auf Aufforderung, straff zu gehen, ohne Anstrengung mit nach auswärts geneigter Fussspitze.

30. September. Husten lässt nach. Belladonna ausgesetzt.

9. October. Die rechte obere und untere Extremität haben in den letzten Wochen keine Reizerscheinungen gezeigt; die grobe Kraft des rechten Armes ist vollkommen wieder hergestellt; Patientin schreibt so sicher, wie vor ihrer Krankheit. Keine Ataxie mehr. Gang sicher.

Rechter Facialis ohne Besonderheiten. Keine Sensibilitätsstörungen nachweisbar. Geistige Functionen, Sprache intact.

11. October. Geheilt entlassen.

Der Fall hat für den Chirurgen besonderes Interesse. Dass es sich um schwere lebensbedrohende Gehirnerscheinungen, Meningitis ausgeschlossen, handelte, war nicht zu verkennen; ob jedoch eine Indication zu einem sofortigen chirurgischen Eingriff — Trepanation — vorlag, das hing davon ab, ob dieser von Nutzen sein könnte, d. h. ob man mit einer Trepanation diejenigen Momente, welche die Ursache der nervösen Erscheinungen waren, beseitigen könnte.

Aussicht auf Erfolg aber hatte nur — nach dem heutigen Stande unseres Wissens — ein Eingriff, wenn es sich um eine oberflächliche Herderkrankung handelte, die man genau zu localisiren vermochte; im Speciellen, wenn man den Ort einer grösseren oberflächlich gelegenen Blutung nachweisen konnte.

Für eine Blutung sprach die plötzliche Halbseitenlähmung und der Umstand, dass auch sonst bei Keuchhusten, wie an anderen Stellen, so auch intracranielle Blutungen vorkommen. Das Auftreten von motorischen Reizerscheinungen in den schon gelähmten Körpertheilen, die associirten Bewegungen der Augen mit gleichzeitiger Drehung des Kopfes nach rechts und das Bestehen der aphasischen Störungen wiesen auf eine directe oder indirecte Betheiligung der Gehirnrinde hin, und die Lähmung der ganzen rechten Körperhälfte mit gleichzeitiger Aphasie liessen mit Sicherheit auf eine Affection der linken Centralwindung und des Sprachcentrums schliessen. Das Erbrechen, die Blasen- und Mastdarmlähmung können gehirndiagnostisch nicht verwerthet werden, da letztere als Folge der Bewusstlosigkeit anzusehen sind und das Erbrechen fast immer im Anschluss an die Hustenanfälle auftrat.

Schwerer war es zu entscheiden, ob es sich hier um ein extradurales Hämatom, d. h. um eine Blutung aus der A. mening. med.[1]) handelte, oder um ein intradurales Extravasat, oder ob hier eine Hämorrhagie in die Gehirnrinde vorläge, — mit anderen Worten, ob die nervösen Ausfallsymptome die Folgen einer Blutung in die

1) Andere Blutleiter kommen wegen der Seltenheit ihres Vorkommens kaum in Betracht.

Substanz der lädirten Centren seien, oder durch Druck eines Hämatoms auf diese von aussen her entstanden wären.

Der erste Tag der Beobachtung im Krankenhause — ca. 24 Stunden nach Einsetzen der ersten Symptome und nach leidlichem Wohlbefinden plötzliche Bewusstlosigkeit und Krämpfe — erinnert sehr an das häufig ja gar nicht ausgeprägte freie Intervall bei Meningeablutung. Temperaturerhöhung bei letzterer ist nichts Seltenes und Pulsbeschleunigung, zumal längere Zeit nach dem Beginn der Blutung, als Zeichen eintretender Gefahr ganz bekannt; schliesslich contralaterale Hemiplegie mit Aphasie ist ein sehr werthvolles Symptom für die Diagnose des Sitzes des extraduralen Hämatoms.

Aber das plötzliche Einsetzen der Halbseitenlähmung und der Umstand, dass nie Druckpuls beobachtet wurde und dass der Allgemeinzustand in den ersten Tagen, wenn auch sich nicht besonders besserte, so doch zeitweise weniger besorgnisserregend war, jedenfalls nicht schlechter wurde —, das Alles spricht sehr gegen Meningeablutung. Endlich, wenn man auch in Betracht zieht, dass bei Kindern, zumal jüngeren, die Symptome des Hirndrucks nie so ausgesprochen sind, wie bei Erwachsenen, so ist doch immer zu bedenken, dass subcutane[1]) Meningeablutungen beim Kinde äusserst selten ohne äusserlich sichtbare Zeichen eines Blutergusses verlaufen, weil in Folge der festen Adhärenz der Dura an den Knochen die Blutung häufiger nach aussen erfolgt — zwischen Haut und Knochen —, als dass sie intracraniell bleibt.

Die Bewusstlosigkeit, die Lähmung der rechten Körperhälfte mit Aphasie und die nachträglichen Krämpfe in den gelähmten Gliedern sind sehr werthvolle Symptome einer Rindenblutung; nur sprach das verhältnissmässig schnelle Vergehen der Lähmung und Aphasie und andere unten zu erörternden Momente, die gerade auf eine subdurale Blutung hinwiesen, sehr wenig für die Annahme einer Rindenhämorrhagie, da eine solche grössere Zerstörungen anrichtet, die zum Theil dauernde Spuren (Lähmung, Chorea) hinterlassen, mehrfache capilläre Blutungen aber, wie weiterhin gezeigt werden soll, gar nicht zu dem klinischen Verlauf passten.

Die grösste Wahrscheinlichkeit dagegen hatte die Diagnose eines intra- oder subduralen Hämatoms der linken Schläfengegend für sich. Hier wird zwar auch oft Druckpuls beobachtet, aber es giebt ebenso Chirurgen, wie Allen-Starr, die regelmässig Pulsbeschleunigung gesehen haben wollen.

1) Das sind solche Blutungen der A. mennig. med., die nicht direct durch ein Trauma von aussen her mit Trennung der Weichtheile entstehen.

Aphasie, Hemiplegieen sind nichts Ungewöhnliches und Convulsionen in den gelähmten Körpertheilen soll man beim intraduralen Hämatom häufiger, als beim extraduralen antreffen. Das gilt auch von der Temperaturerhöhung. Auch die Bewusstlosigkeit und der protrahirte Krankheitsverlauf — von Beginn der Erkrankung bis zum Wiedererwachen des Bewusstseins, sozusagen bis zur Krise, am 6. Tage — stützt die Diagnose.

Vor Allem aber nöthigte gewissermaassen die Art, in der die Lähmung zurückging, zur Annahme einer intraduralen Blutung. Deutlich beginnt die Beweglichkeit sich zuerst in den Zehen des rechten Fusses, dann in diesem, im Unterschenkel, Knie, schliesslich im Oberschenkel wieder einzustellen; dann erst wird die Lähmung des rechten Armes, von den Fingern aufwärts, geringer, und die schwere Besinnlichkeit auf manches Wort, wenige Wochen vor Entlassung der Patientin, deutet noch auf Reste von Aphasie. Zuerst also wurde das am höchsten gelegene Centrum für die Bewegungen der Zehen frei, dann der Reihe nach die tiefer gelegenen für Fuss, Unterschenkel, Knie u. s. w. Was liegt da näher, als anzunehmen, dass es sich um einen Bluterguss handelt, der, nach physikalischen Gesetzen, entweder sich senkte und so allmählich den Druck aufhob, oder dort, wo er den geringsten Durchmesser hatte — und das müsste an den höchst gelegenen Partieen gewesen sein — zuerst resorbirt wurde, dann erst an den tiefer gelegenen Partieen der Centren für die Arm- und Gesichtsbewegungen, wo er weniger flach war.

Und das stärkt auch die Diagnose eines grösseren Extravasates. Denn wenn man anstatt eines solchen mehrfache capillare — schon beobachtete — Blutungen annehmen wollte, warum sollen diese so gesetzmässig von oben nach unten verschwinden, mit anderen Worten: Warum soll die Beweglichkeit der rechten Körperhälfte aufwärtssteigend sich wieder einstellen, warum nicht umgekehrt?

Das sind natürlich nur Hypothesen, die aber doch viel für sich haben.

Man sieht aus diesen Erwägungen, dass erst nach längerer Zeit, nicht sogleich am ersten Tage der Krankheit resp. des Aufenthaltes im Krankenhause, eine exacte Herddiagnose zu stellen möglich war und gestellt wurde. Es war deshalb anfangs geboten, abzuwarten, später aber war im Befinden des Kindes eine ganz allmählich eintretende Besserung nicht zu verkennen, wenn diese auch ab und zu durch üble Zwischenfälle — Krämpfe — unterbrochen wurde. Trotzdem war Herr Geh.-R. Hahn, durch eben diese Krampfanfälle veranlasst, mehrmals nahe daran, wie aus der Krankengeschichte ersichtlich, zu trepaniren, ein Beweis dafür, dass trotz der Unmöglichkeit, eine sichere

Diagnose zu stellen, die Annahme einer circumscripten extracerebralen lebensgefährdenden Blutung grosse Wahrscheinlichkeit für sich hatte.

Wir haben der bei dem Kinde vorgenommenen Lumbalpunction bisher gar nicht gedacht. Sie kam hier als Hilfsmittel zur Diagnosenstellung nur in einer Beziehung in Betracht: Als Patientin am 6. Krankheitstage leicht meningitische Symptome bot, sollte die Punction darüber Aufklärung schaffen, und man erfuhr durch die Beschaffenheit der gewonnenen Flüssigkeit, dass hier entzündliche Processe an den Hirnhäuten mit Sicherheit auszuschliessen waren. Der erhöhte Druck sprach zwar für eine grössere intracranielle Flüssigkeitsansammlung, wahrscheinlich also für ein Oedem als Folge irgend eines raumbeschränkenden Moments, d. h. eines Blutergusses möglicher Weise in unserem Falle; aber wenn auch der Mangel jeder Blutbeimengung im Lumbalpunktat bekanntlich absolut nicht gegen eine Blutung in der Schädelhöhle spricht, so konnte man von der Lumbalpunction doch nur sagen, dass sie den Druck herabsetzte und eine auffallende Besserung im Befinden des Kindes nach ihr eintrat, ob propter hoc, sei dahingestellt, zumal mit dem continuirlichen Temperaturabfall eine Besserung sich schon vor der Lumbalpunction bescheiden angekündigt hatte; aber zur Entscheidung der Frage, ob ein grösserer Bluterguss, ob mehrfache capilläre Blutungen, ob denn überhaupt solche da waren, hat sie nicht beigetragen, ganz abgesehen davon, dass sie erst am 6. Krankheitstage vorgenommen wurde, uns also schlecht über die Vorgänge der ersten Tage wichtige Auskünfte geben konnte.

Immerhin wird es sich empfehlen, in jedem ähnlichen Fall die Lumbalpunction möglichst bald vorzunehmen, da sie häufig diagnostische Fingerzeige geben und auch eventuell therapeutisch von Bedeutung sein kann.

Wenn man nach diesen Erfahrungen am einzelnen Fall sich in der Literatur des Keuchhustens umsieht, ob sonst noch Gehirnblutungen Gegenstand chirurgischer Beobachtung gewesen sind, so wird man nur den einen oben schon kurz erwähnten Fall von Evans finden. Hier hatte ein 5jähriges Kind mit heftigen Keuchhustenanfällen plötzlich Lähmungserscheinungen an Augen und Extremitäten und Drucksymptome bekommen; es wurde Blutung aus einem Gefäss der Hirnbasis, an der Pons, diagnosticirt und deswegen trepanirt, ein Katheter bis zum Tentorium eingeführt und stündlich ca. 90 g (!) blutige Cerebrospinalflüssigkeit abgelassen, wie lange, ist nicht gesagt. Die Druckerscheinungen wurden geringer, doch trat nach ca. 10½ Stunden der Tod ein. Ueber den genauen Ursprung der Blutung konnte man nichts erfahren, da die Section aus äusseren Gründen nicht gemacht wurde.

Keine andere Publication über dieses Thema enthält sonst irgend welche Andeutungen über Beobachtungen vom Standpunkt des Chirurgen, geschweige denn von diesbezüglichen Eingriffen.

Wenn man aber bedenkt, dass die in der Literatur publicirten Gehirnblutungen bei Keuchhusten ca. 25 Proc. Todesfälle zeigen, so ist man berechtigt, zu fragen, ob nicht in diesem oder jenem Falle ein chirurgischer Eingriff von Nutzen sein könnte.

Liest man daraufhin die Sectionsberichte durch, die über solche Fälle existiren, so kommt man zu dem Ergebniss, dass in der grossen Zahl der Gestorbenen ein Eingriff kaum von Erfolg gewesen wäre. Da ist nur der Fall von Cazin, wo wahrscheinlich die Entleerung des extraduralen Blutergusses von 180 g Gewicht Rettung geschafft hätte, vielleicht wäre auch die von Dauchez publicirte circumscripte taubeneigrosse Blutung in die Rinde angreifbar, wenn diagnosticirt, gewesen; in allen übrigen Fällen aber ergab die Section nur capilläre Blutungen oder etwas grössere, jedenfalls nicht Blutungen von chirurgischer Bedeutung, zum grössten Theil noch dazu in die weisse Substanz. Sachs und mit ihm Wiesinger meinen zwar, dass bei Kindern häufiger Blutungen in die Hirnhäute, als in das Gehirn selbst vorkämen; davon ist hier nichts zu sehen.

Das Résumé, das man aus dem Erörterten und an der Hand unseres Falles ziehen kann, ist folgendes:

Hin und wieder werden bei keuchhustenkranken Kindern Gehirnblutungen vorkommen, die eines chirurgischen diesbezüglichen Eingriffes bedürfen könnten, d. h. solche, bei denen ausgesprochene Reiz- und Ausfallsymptome, bei denen das plötzliche Eintreten der nervösen Erscheinungen auf einen grösseren, gut localisirbaren Bluterguss, extra- oder subdural oder in die Rinde, schliessen lassen; dann empfiehlt sich, so lange keine deutlichen Drucksymptome vorhanden sind, so lange der Puls gut ist, so lange überhaupt keine Verschlechterung zu constatiren ist, abzuwarten, da die Blutungen, zumal die subduralen, sich sehr häufig resorbiren, ganz besonders aber deswegen, weil die Symptome einer circumscripten Blutung oft durch capilläre Hämorrhagieen ins Gehirn oder durch einfache Oedeme hervorgerufen wurden, wie die darüber existirenden Sectionsberichte zeigen; fand man ja manches Mal überhaupt nichts Pathologisches am Gehirn und seinen Häuten, das diese Symptome erklären könnte.

Wird dagegen der Gesammteindruck in kurzer Zeit zusehends schwerer, wird vor allem Druckpuls nachzuweisen sein, so wird man wie auch in allen anderen, z. B. traumatischen Fällen von extra- oder subduralen Hämatomen trepaniren müssen.

Je längere Zeit aber nach dem Eintritt der ersten Krankheitszeichen verstrichen ist, um so mehr Aussicht ist vorhanden, einer Trepanation nicht mehr zu bedürfen. Doch wird sie in geeigneten Fällen, zur rechten Zeit, zweifellos von Nutzen sein. Immerhin mache man, möglichst frühzeitig, die Lumbalpunction, einen ganz unschuldigen Eingriff, der häufig eventuell vorhandenen erhöhten Druck im Centralnervensystem herabsetzen, immer aber mehr oder weniger zur genaueren Diagnosenstellung beitragen wird.

Literatur.

Bockenjos, Jahrbuch für Kinderheilkunde. Bd. 51.
Troitzky, ibidem. Bd. 31.
Wiesmann, Handbuch der prakt. Chirurgie. Bd. 1.
Wiesinger, Zur Statistik der Hirnblutungen bei Keuchhusten. Dissertation Göttingen 1898.
v. Bergmann, Die chirurgische Behandlung der Hirnkrankheiten. 1899.
Sachs und Petersen, Hirnblutungen bei Kindern. 1890.
Karl May, Archiv für Kinderheilkunde. Bd. 30.
Karewski, Die chirurgischen Krankheiten des Kindesalters. 1894.
Janke, Archiv für Kinderheilkunde. Bd. 20.

XI.

Königl. chirurgisches Institut in Rom unter der Direction des Professors Francesco Durante.

Ueber die Reparationsprocesse der Schädelknochen mit Bezug auf die gewöhnlich angewandten Methoden der Cranioresection.

(Experimenteller und pathologisch-anatomischer Beitrag zum Studium der Schädellappen.)

Von

Dr. **Nello Biagi,**
Assistent.

(Mit 11 Abbildungen.)

Mit dem Studium der Reparationsprocesse der Schädelknochen verbinden sich sowohl wissenschaftliche als praktische Fragen vom höchsten Interesse: es handelt sich in der That darum, zu constatiren, welche von den gewöhnlich angewandten Methoden der Schädelresection am besten dem Zweck entspricht oder geringere Uebelstände mit sich bringt und genau festzustellen, welche Rolle in diesen Processen den einzelnen constitutiven Elementen des Schädeldaches (Knochen, Periost, Dura) zukommt und ob ein Knochenstück, das von seinem Mutterboden losgelöst und reimplantirt ist, noch im Stande ist, im wahren Sinne des Wortes seine Lebensfähigkeit zu bewahren (wie einige Autoren angenommen haben) und zu sehen, wie ein solcher Einheilungsprocess zu erklären ist.

Die Processe der Schädelresection sind, in Ansehung der mannigfaltigen Technik, unzählige; jedoch lassen sie sich mit Fug und Recht in vier Kategorien bringen, je nachdem man eine definitive Resection vornimmt, ohne das resecirte Knochenstück zu reimplantiren, oder eine temporäre, mit Reimplantation der resecirten und von den weichen Theilen völlig abgetrennten Discus, oder indem man einen osteoplastischen Process ausführt, der die temporäre Resection des Knochens

in seiner ganzen Dicke, aber anhangend an den weichen Theilen zur Grundlage hat; oder indem man, nach dem osteoplastischen Process Durante's, kleine Knochenbruchstücke am Periost hängen lässt.

Durch ein genaues analytisches und systematisches Studium, das den Verlauf des Reparationsprocesses in jedem Fall verfolgt und durch die scharfe Beobachtung des Verhaltens der verschiedenen Coëfficienten der Wiederherstellung, können wir in Stand gesetzt werden, über die Vorzüge und Mängel jeder Methode mit Sicherheit zu urtheilen und uns darüber zu entscheiden, welche von diesen Methoden wir heutigen Tages vorzuziehen haben. In diesem Urtheil wollen wir uns nicht von vagen, mehr oder weniger begründeten theoretischen Anschauungen, sondern lediglich von dem Grundsatze Broca's leiten lassen, wonach diejenige Methode als die beste zu betrachten ist, die auf's einfachste und schnellste dem Schädel seine natürliche Widerstandsfähigkeit zurückzugeben im Stande ist.

Mit dieser Frage, die vom höchsten praktischen Interesse ist, hängen andere zusammen, die gleichfalls eine grosse Bedeutung für die Histogenesis und für die Pathologie des Knochengewebes besitzen; ich deute auf das osteogenetische Vermögen der Dura und des Periosts hin und auf das Schicksal des von den weichen Theilen befreiten und wieder in den Defect implantirten oder am Periost ganz oder in kleinen Bruchstücken hängen gebliebenen Knochens.

Die meisten Autoren stimmen darin überein, dass sie der Dura und dem Periost ein osteogenetisches Vermögen bei der Wiederherstellung der Schädelknochen zuschreiben; die Meinungen gehen jedoch auseinander, sobald jeder einzelne Forscher den Grad dieses Vermögens festzustellen sucht. Die einen, zuerst Ollier, tragen, obwohl sie das knochenbildende Vermögen der Dura annehmen, kein Bedenken, dem Periost die Hauptrolle zuzuertheilen, während andere der Dura eine vorwiegende Wirkung beilegen, wie Klencke, Cornil, Flourens und Berezowsky; ja Berezowsky gelangt in seiner jüngsten Schrift zu dem experimentellen Schluss, dass die Wiederherstellung des Schädeldefects nur möglich ist, wenn die Dura unverletzt bleibt. Zu diesem Zweck durchbohrt er einen Kaninchenschädel an beiden Seiten mit einem Trepan von 6 mm Durchmesser; in einem der beiden Defecte nimmt er die Dura fort, während er dieselbe in dem anderen verbleiben lässt und schneidet das Periost im Umfang der Trepankrone aus. Indem er die Thiere zu verschiedenen Zeiten tödtete, stellte er fest, dass die Knochenbildung nur dort, wo die Dura unverletzt ist, stattfindet und in diesem Fall in üppiger Weise vor sich geht; dieselbe beginnt am 5. Tage und am 7. ist bereits Knochen-

gewebe im Defect vorhanden, bis zwischen dem 25. und 30. Tage die Wiederherstellung vollkommen ist. Pascale leugnet zwar die Mitwirkung des Periosts nicht ab, nimmt jedoch an, dass dieses erst später und mit geringerer Intensivität als die Dura und der Knochen seinen Einfluss ausübt. Nach Vignolo und Caminiti dagegen hat die Dura eine weit beschränktere Bedeutung im Reparationsprocess des Schädels. Heine und Pontet endlich legen dem Knochen ausschliessliche Bedeutung bei, dem Periost und der Dura gar keine.

Die Ansichten gehen jedoch viel weiter auseinander, sobald es sich darum handelt, festzustellen, welches Schicksal dem von den weichen Theilen befreiten und in den Defect reimplantirten Knochenstück zufällt: ist dieses im Stande, sein Leben fortzusetzen, oder geht es in Nekrose über? Und was wird aus demselben, wenn man es an den weichen, nicht völlig von den umgebenden Geweben getrennten, aber mit diesen an der schmalsten Stelle verbundenen Theilen belässt?

Hier kommt natürlich die ganze wissenschaftliche Auffassung in Bezug auf Knocheninnest überhaupt mit ihrer endlosen Literatur und den disparatesten Schlussfolgerungen in's Spiel, und zwar ebensowohl auf dem experimentellen, als auf dem klinischen Gebiet. So berichtet Chipault von 73 Fällen von mit Erfolg operirten Individuen, die einer Schädelresection mit Autoplastik unterworfen wurden; man darf jedoch nicht verschweigen, dass viele, ja die grösste Anzahl dieser Fälle zu jung sind, um ein genaues statistisches Urtheil zu erlauben: nur in den Fällen von Wedemeyer (7 Jahre), Mac Ewen, (22 Jahre), Gerster (einige Monate) und wenigen Anderen kann man zuversichtlich behaupten, dass es sich um einen guten und andauernden Ausgang handelt. Ollier dagegen behauptet zwar, dass der herausgeschnittene Knochen seine Lebenskraft behalten kann und führt zum Beweis die Resultate von Autopsien bei vor langer Zeit operirten Individuen an; warnt aber in seinem letzten Buch (De l'osteogénèse chirurgicale) die Operateure vor dieser Methode, welche in der Praxis ernste Folgen nach sich ziehen könne, indem sie im Verlauf Compression, Irritation, Suppuration und in Folge von dieser Ausfallen des Knochens selbst hervorzurufen im Stande wäre, und führt zur Stütze seiner Ansicht experimentelle und klinische Fälle an. Dass der französische Chirurg Recht hat, beweist der Fall von Jaboulay, ferner die beiden Fälle von Yones und der von Franck und Churk, in denen Eiterung eingetreten ist. — Jedoch muss ich sagen, dass die Kliniker, die sich mit diesem Gegenstande beschäftigt haben, fast ausschliesslich den groben makroskopischen Befund in

Betracht zogen; ihre Behauptungen können daher kein grosses Gewicht für uns besitzen. Auch haben die betreffenden experimentellen Studien bis jetzt zu keinem sicheren Ergebniss geführt. Ollier, Wolff, Buscarlet, Schmitt und Laurent setzten die Lebenskraft des Knochenstückes nicht in Zweifel, und bis zum Jahre 1893 konnte die Frage als gelöst angesehen werden, als Barth in zwei auf einander folgenden Mittheilungen an den deutschen Chirurgencongress mit Einwendungen hervortrat, denen er in seiner klassischen Schrift von 1895 eine concrete Gestalt gab. Hier leugnete er absolut die Lebenskraft dieser reimplantirten Knochenstücke. — So wurde die Discussion auf's Neue eröffnet und David (1896) spricht weder von Nekrose, noch von wahrer und eigentlicher Heilung, sondern von einer besonderen Art von Lebenbleiben, das sich in einem Herabsinken der Lebenskraft in den Knochenelementen ausspricht, einer transitorischen Verminderung, die den Uebergang zur völligen Restitutio ad integrum bildet. — Auch in Italien ist die Frage lebhaft besprochen worden und in der letzten Zeit sind einige vortreffliche Arbeiten über diesen Gegenstand erschienen; ich erwähne die Schrift Sacchi's, der beobachtet hat, dass die aus dem Schädel herausgeschnittenen und reimplantirten Knochenstücke gewöhnlich einem centralen Schwund ausgesetzt sind, der mit einer vollständigen Zerstörung des Knochens endigt, an dessen Stelle ein faseriges Bindegewebe tritt. Er fand, dass nur ausnahmsweise die Lebenskraft solcher Stücke erhalten geblieben war. Auch der Abhandlung Pascule's muss ich gedenken; nach der Ansicht dieses Forschers verfällt der reimplantirte Knochen der Regel nach der Nekrose, jedoch ausnahmsweise bleiben einige Gruppen cellulärer Elemente am Leben, namentlich bei jungen Thieren von hohem, osteogenetischem Vermögen. Die Absorption und die Ersetzung des nekrotischen Stückes gehen nach ihm gleichzeitig vor sich. Die Substitution wird dadurch charakterisirt, dass sie, statt progressiv zu verlaufen, in einem gewissen Moment, gewöhnlich sehr früh, stehen bleibt und im Knochen ein Schwundprocess stattfindet, in Folge dessen die Ueberbleibsel des reimplantirten Stückes noch nach langer Zeit sichtbar sind, was mit Barth's Ansicht im Widerspruch steht. Valan endlich nimmt an, dass die Knochenscheibe einer nur theilweisen Nekrose verfällt und verlegt die am Leben erhaltenen Theile an die Peripherie, während der centrale Theil der Nekrose ausgesetzt ist, aufgezehrt wird und schliesslich durch die osteogenetische Thätigkeit des Granulationsgewebes, das den implantirten Knochen umgiebt und durchzieht, ersetzt wird. Kürzlich hat Valerio die Frage wieder aufge-

nommen; er unterscheidet Knochenstücke, die den Defect vollständig und hermetisch verschliessen und solche, die zwischen sich und den Rändern des Defectes einen gewissen Raum frei lassen; er kommt hiernach zu dem Schluss, dass die ersteren die Lebenskraft bewahren, während die letzteren absterben und verschwinden.

Dagegen findet ein ganz anderes Verhalten statt bei einem Knochenstück, welches ausgeschnitten ist, jedoch mit den weichen Theilen in Zusammenhang bleibt; in diesem Fall bildet das Leben die Regel und die hierauf bezüglichen Versuche Pascale's haben die Schlüsse Ollier's nur bestätigen können. An diesem Punkt steht die Frage im gegenwärtigen Augenblick; es handelt sich, wie ich wiederhole, um Fragen, die nicht nur theoretischen und doctrinellen Werth haben, sondern von deren präciser Lösung die definitive Wahl einer osteoplastischen Methode abhängt, die den vorher von uns aufgestellten Bedingungen, nämlich der Einfachheit, der schnellen Ausführung, Resistenz und Sicherheit des Erfolges vollkommen entspricht.

Die osteoplastische Methode Durante's.

Einige haben die Priorität dieser Methode Müller zuschreiben wollen, der in einer 1890 im Centralblatt für Chirurgie veröffentlichten Mittheilung vorschlug, die äussere Hüllenschicht dem Lappen anhängen zu lassen.

Vor allen Dingen bemerke ich, dass Durante zum ersten Male im Mai 1884 eine Operation mit seinem Lappen ausgeführt hat, d. h. 5 Jahre, bevor die Abhandlung Müller's erschienen ist; ausserdem muss ich in technischer Beziehung hervorheben, dass die beiden Processe nichts mit einander gemein haben.

Müller schlägt in der That geradezu die Ausschneidung der ganzen äusseren Hüllenschicht vor, während Durante sich darauf beschränkt, Knochenbruchstücke am Periost anhängen zu lassen. Wenn nun Durante's Methode für den in der chirurgischen Praxis Erfahrenen leicht auszuführen ist, so muss diejenige Müller's als eine solche bezeichnet werden, deren Durchführbarkeit wenigstens problematisch ist; und dies ist nicht nur etwa meine Ansicht, sondern auch die Broca's und Maubrac's, welche diese Methode kritisiren. Auch die Anschauungen, die den Ausgangspunkt beider Verfahren bilden, sind durchaus verschieden; in der That geht Müller darauf aus, dass der Knochen seine Lebenskraft bewahre, während Durante nur auf das Reizungsvermögen desselben und seine Function als einfaches Modell für die zukünftige Knochenneubildung Gewicht legt, so dass es sich schliesslich nur um passive, zur Absorption bestimmte Modelle handelt.

Mit König's Verfahren besteht nur eine entfernte Verwandtschaft, da dieser Autor an jeder der beiden den Defect bildenden Klappen nur ein Fragment anhängen lässt, welches er abschneidet, indem er die Knochenhöhlung mit einem grossen Meissel ausglättet. Dies Fragment ist nothwendig zu klein im Verhältniss zu dem Defect. — Nach Voraufschickung dieser wenigen Thatsachen, die ich feststellen wollte, schreite ich zur Beschreibung der Technik.

Die Section der weichen Theile wird entweder halbkreisförmig mit der Basis unten ausgeführt oder vermittelst eines längeren Hauptschnittes und zweier kürzerer perpendiculärer, die mit ihrem Mittelpunkt auf den Enden des ersteren stehen, so dass zwei rechtwinkelige Klappen gebildet werden. Diese Schnitte dringen allenthaben bis auf den Knochen. Nachdem der Lappen so vorgezeichnet und für die Blutstillung gesorgt ist, wird der Knochen vermittelst eines Raspatoriums bis zu einem gewissen Grade von den ihn umgebenden weichen Theilen befreit und darauf mit einem feinen Hohlmeissel die Linie der Knochensection gezogen, parallel mit dem Rande der weichen Theile. Nach Vollendung dieses ersten Operationsactes befreit man mit einem gewöhnlichen Mac Ewen-Meissel einen kleinen am Periost anhängenden Knochensplitter der äusseren Hüllenschicht. Es ist von Bedeutung, den Meissel so zu halten, dass er soweit als möglich die Richtung einer Tangente zur Knochenoberfläche einnimmt, indem man so oberflächlich als möglich kleine Schläge ausführt und zugleich den Meissel nach jedem Schlage leise aufhebt. So erhält man einen Lappen, so gross man will, der sehr beweglich und leicht verschiebbar ist. Ist man an diesem Punkt angelangt, so handelt es sich nur darum, den Schädeldefect so weit und gross wie den Lappen der weichen Theile zu machen, was entweder auf einmal mit dem Hohlmeissel oder mit der Zange von Montenovesi ausgeführt wird.

Dieses Verfahren habe ich in vielen Fällen von Durante ausführen sehen. Vier von diesen Fällen bin ich in der Lage gewesen, auf's Neue wieder zu sehen, zwei in einer ambulatorischen Klinik, die anderen beiden am Operationstisch, da es sich um Rückfälle handelte. In allen Fällen war der Knochen vollkommen wiederhergestellt. Das Alter des Lappens belief sich bei den beiden auf's Neue Operirten in einem Fall auf 8, im anderen auf 11 Jahre. In den beiden übrigen Fällen betrug das Alter 2 und 5 Jahre und ich kann versichern, dass vom operativen Gesichtspunkt aus sich keine günstigeren Umstände denken lassen. Von den beiden auf's Neue Operirten habe ich nur von einem das anatomische Stück erhalten und mikroskopisch prüfen können, und zwar das 11 Jahre alte.

Osteoplastischer Lappen Durante's von 11 Jahren. (Frau.)

Die charakteristischen makroskopischen Eigenschaften des erwähnten anatomischen Stückes sind folgende: Dicke schwankend zwischen 1 und 1 1/2 cm; zwei feine Schichten compacten Knochens vertreten die äussere Hüllenschicht und die Vitrea, zwischen ihnen befindet sich das schwammige Gewebe; die äussere Hüllenschicht ist natürlich um den ganzen beim zweiten Operationsact am Periost hängen gebliebenen Theil verkleinert, während die Vitrea an ihrer glatten Oberfläche Furchen und Dellen zeigt, die den Gefässen und dem unter ihr befindlichen Neoplasma, um dessen willen die Operation wiederholt wurde, entsprechen.

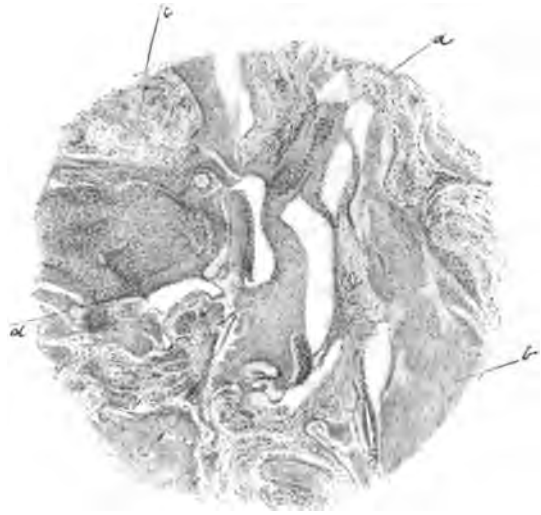

Fig. 1.

Mikroskopischer Befund (Fig. 1). Betrachtet man die verschiedenen aus der Neubildung gemachten Präparate, gefärbt mit doppelter Coloration von Hämatoxylin-Eosin, Hämatoxylin-Orange, Hämatoxylin-Gieson, Anilinblau und Safranin, so bemerkt man:

Bei geringer Vergrösserung (Obj. 4 Kor.) vor Allem die nöthige Wiederherstellung des normalen Zustandes, nämlich der Vitrea wie der äusseren Hüllenschicht mit übereinander gelagerten Zonen, so dass wir das Bild einer lamellenartigen Structur vor uns haben, die nur von den Canälen unterbrochen wird, die zum Durchgang der Gefässe bestimmt sind, welche in Längsrichtung durchlaufen und sich bis in die Diploë verfolgen lassen: diese Canäle haben einen verschiedenen Umfang mit ziemlich regelmässigem Lumen. Dieselben zeigen nur in ihrem Verlauf wenig ausgesprochene blasenförmige Erweiterungen, gleichsam varicöse Erscheinungen, die den Windungen des Gefässes in ihrem Innern entsprechen. Das Gefäss ist voll von Blut und füllt den Canal nicht völlig aus, aber zwischen seiner Wand und den Wänden des Canals finden wir zahlreiche grosse spindelförmige Bindegewebselemente mit klar hervortretendem Kern, in concentrischen Zonen angeordnet und mit spärlichen Infiltrationselementen vermischt.

Das Aussehen des Knochens ist vollkommen normal in den am meisten peripherischen Schichten; die homogene Grundsubstanz zeigt eine An-

ordnung in grossen Lamellen, als ob es sich um Uebereinanderlagerung von Knochenschichten handelte, die Zellen mit klar sichtbaren und gut färbbaren Kernen. Hier und dort bemerkt man ziemlich weite haversische Canäle, durch welche die lamellenartige Structur unterbrochen wird, um einer concentrischen Anordnung Platz zu machen.

Wenn wir uns nach und nach von den peripherischen Theilen aus nach den centralen wenden, so beginnen wir in der Grundsubstanz kreisförmige, klarere und mehr homogene Zonen wahrzunehmen, einige grösser, andere kleiner, mit hellerem Kolorit, die in der Section das Aussehen von kreisförmigen, leeren Räumen haben, welche sich bald aneinander legen, bald mit einander verschmelzen, so dass sie ihre regelmässigen Umrisse verlieren und der Grundsubstanz ein körniges Aussehen verleihen. Dieser Thatsache, die wir als eine atrophische Entartungserscheinung betrachten, entsprechen Canäle, die keine regelmässige Form wie in den am meisten peripherischen Theilen besitzen, sondern von veränderter Form, vergrössert und reich an Bindegewebselementen sind. In einigen ihrer unregelmässigen Erweiterungen sieht man grosse Elemente mit mehreren Kernen, ähnlich den schon von Kölliker beschriebenen. Bei stärkerer Vergrösserung treten diese Thatsachen noch deutlicher hervor, und wo die Grundsubstanz, wie wir gesagt haben, bei geringer Vergrösserung sich nicht mehr homogen darstellt, sehen wir, wie die Kerne bald unregelmässig werden, ihre Form verändern, sich verkleinern, grobkörnig werden und sich stark färben, bald geradezu in Fragmente zerfallen und sich gleichsam pulverisiren, bald klar, homogen hyalinisch erscheinen. Ohne Zweifel vollzieht sich in diesen tieferen Theilen eine regressive Phase der Aufzehrung des Knochens. Wenn wir uns von der Peripherie entfernen, haben wir nicht mehr die für diese charakteristische fortlaufende Lamellenstructur; der Typus des Knochens ist durchaus schwammig: in der That bemerkt man eine grosse Anzahl von kleinen Balken, die mit einander verflochten sind und sich in jeder Weise aneinanderlegen und so zur Bildung grosser mit jungem, an Gefässen reichem Bindegewebe angefüllter Höhlen Anlass geben. Diese Bälkchen sind bisweilen gross und von ansehnlichem Umfang, an anderen Stellen dagegen haben sie das Aussehen einer sehr feinen Knochenschale, die eine Höhle umschliesst; diese Höhlen stellen sich in der Section bald als unabhängig, vom Knochengewebe völlig umgeben dar; bald dagegen stehen sie untereinander in Zusammenhang und verbinden sich anastomatisch, so dass sie in ein unregelmässiges Balkengerüst übergehen.

Das Bindegewebe in den Zwischenräumen zwischen den Balken ist in Strängen und Gehängen spindelförmiger Elemente angeordnet, unter welche Elemente mit einem grösseren, eiförmigen oder runden Kern gemischt sind (offenbar junge Bindegewebselemente) sowie auch in Infiltrationselementen. An einigen Punkten findet zwischen dem Knochen und dem Bindegewebe zwischen den Balken keine scharfe Trennung statt, sondern der Uebergang von einem zum anderen ist allmählich, fast unmerklich. Diese Wahrnehmung gewinnt bei stärkerer Vergrösserung noch bedeutend an Schärfe; man sieht in der That, wie die Grundsubstanz sich aus einer homogenen in eine fein gestreifte verwandelt. Diese Streifen werden im Verlauf immer deutlicher und markirter, indem sie sich im

Bindegewebe fortsetzen, während die rothe Fuchsinfarbe (Gieson) von dem Knochenbalken nach und nach in das Gelb des Bindegewebes übergeht. In den Durchgangszonen sieht man Knochenelemente ihren Kern vergrössern, sich mit einem klaren Hof umgeben und alle charakteristischen Eigenschaften von Bindegewebselementen annehmen. Diese Thatsache offenbart sich ausserdem an einigen Punkten im Innern des Knochenbalkens selbst, wo die Grundsubstanz nicht mehr roth, sondern gelb gefärbt und gestreift ist, mit völlig vitalen Elementen, die mehr denen des Bindegewebes, als denen des Knochens gleichen und einen gleichfalls grossen, spindelförmigen Kern besitzen. Meiner Meinung nach handelt es sich hier um die Verwandlung des fibrösen Bindegewebes in Knochen und dies würde in dem Aussehen des Bindegewebes selbst an diesen und anderen ähnlichen Punkten seine Bestätigung finden, sowie in den rothen „annuances", die in demselben so häufig sind und die Anordnung in Balken ziemlich treu wiedergeben.

Hier und da sieht man an den Knochenbalken angelagert wirkliche Pallisaden vielseitiger, keilförmiger Elemente, die sie bekleiden und unmittelbar in Berührung mit ihnen die homogene Knochensubstanz, die intensiver und gleichförmiger als der Rest des Balkens gefärbt ist und sich wie eine Binde um den letzteren legt. Bei starker Vergrösserung bemerkt man, dass die oben erwähnten Elemente ein feinkörniges Protoplasma besitzen; der runde, wohl in die Augen fallende Kern ist gegen die dem Balken entgegengesetzte Peripherie verschoben, während der dem letzteren unmittelbar benachbarte Zellenpol von der homogenen Zone der Grundsubstanz umgeben ist und das diesem Pol entsprechende Protoplasma selbst sich roth färbt, zum Unterschied von dem Protoplasma des entgegengesetzten Pols. Bei genauer Beobachtung sieht man in der Grundmasse selbst Kerne, die überall von dieser umgeben sind, während das celluläre Aussehen verloren gegangen ist. Diese Thatsache, die man mit dem Mikroskop Schritt für Schritt verfolgen kann, scheint mir das innere Wesen des Knochenbildungsprocesses klar aufzuhellen und stimmt genau überein mit dem, was Gegenbaur, Stieda und Waldeyer zu sehen Gelegenheit hatten.

Alles zusammengefast, befinden wir uns einem Knochen in voller Restitutio ad integrum gegenüber mit fort- und rückschreitenden Lebenserscheinungen, und gerade auf die Fortdauer dieser so ausgedehnten progressiven Thatsachen lange nach dem Operationsact möchte ich die Aufmerksamkeit richten, als einen Beweis für die Thätigkeit und den Fortschritt des osteogenetischen Vermögens in den Schädelknochen völlig entwickelter Individuen.

Experimenteller Theil der Untersuchung des osteoplastischen Lappens Durante's.

Die Experimente wurden an Hunden angestellt: mit einer der beim Menschen beschriebenen indentischen Technik brachte ich einen grossen Defect in der parietalen Schläfengegend an, um so weit als

möglich mit den für den Menschen geltenden Umständen in Uebereinstimmung zu bleiben. Der Defect hatte im Durchschnitt eine Basis von 3—4 cm auf eine Höhe von 2—2½ cm, muss also als sehr gross betrachtet werden, wenn man die Dimensionen der Schädel, an denen ich die Versuche anstellte, in Rechnung zieht: immer lag die Basis des Lappens unten. Der einzige Uebelstand, der sich bei dem Experiment herausstellte, bestand in der Hämorrhagie, die jedoch gewöhnlich durch eine leise Compression bald beseitigt wurde; sie hatte ihren Grund in dem weiten Gefässthum der Diploë. Hierauf legte ich den Lappen wieder über den Defect und befestigte ihn mit zwei oder drei Nadelstichen am zunächst gelegenen Theil des Periosts; schliesslich wurden Muskeln und Haut zusammengenäht, um zu vermeiden, dass Fäden der Nadelstiche in der Tiefe blieben. — Die Dura liess ich bei einigen Thieren intact; bei anderen schnitt ich sie rings an den Rändern des Defects mit einer kleinen Scheere ab, so dass die weichen Meningen sich in unmittelbarer Berührung mit dem Lappen befanden.

Hierzu wurde ich veranlasst, um einen nicht seltenen Fall hervorzurufen, in welchem man den Lappen findet, wenn die Dura wegen Adhäsionen oder Ausbreitung neoplastischer Processe u. s. w. fortgeschafft werden muss. Auf diese Weise war ich auch in der Lage, das osteogenetische Vermögen der Dura selbst zu beurtheilen.

Osteoplastischer Lappen Durante's; Dura intact.

Die anatomischen Stücke dieser Reihe wurden 3 per primam geheilten Thieren, die zu verschiedenen Zeiten getödtet waren, entnommen. — An diesen stellte ich meine mikroskopischen Untersuchungen an, indem ich mich, was die Färbung betrifft, an die schon bei der histologischen Prüfung des menschlichen Stückes erwähnte Technik hielt. Die anderen Thiere starben am Shock und wurden bei Seite gelassen wegen Suppurationserscheinungen. In Bezug auf diese letzteren muss ich hervorheben, dass ich bei der Autopsie niemals Gehirnbruch zu constatiren hatte; ausserdem waren die Knochenfragmente zum grossen Theil eliminirt und die Dura verdickt, glanzlos und mit einer fibrinösen, eiternden Schicht bedeckt; das makroskopisch normale Gehirn hing kaum an.

18 Tage. Makroskopisch ist die Continuität des Knochens vollkommen: die Dura hängt an, das Gehirn erweist sich seinem Aussehen und seinem anatomischen Charakter nach als normal. Mit einer Stecknadel dringt man durch den Defect, dem entsprechend das durchschnittene Schädeldach ein gleichsam lamellenartiges Aussehen hat.

Histologische Prüfung. Richten wir unsere Aufmerksamkeit auf den den Defect umgebenden Knochen, so stellt er sich uns in der Section als derselbe Typus eines Fracturstümmels dar, und während derselbe in den weiter abliegenden Theilen vollkommen normal ist, zeigt er in den dem Defect zunächst liegenden Theilen die gewöhnliche nekrotische Binde, die man bei allen Brüchen antrifft und die von Durante so vortrefflich beschrieben worden ist, und schon früher von Bonome bemerkt war. Diese Binde ist von verschiedener Dicke und setzt sich eine kurze Strecke lang an der Oberfläche der Dura und des Periosts fort, überall von den Elementen dieser Theile angegriffen, die sich dort in Begleitung der Gefässe einnisten und dem Knochen ein unregelmässiges geschlängeltes Aussehen verleihen. Bisweilen handelt es sich um eigentliche Canäle, die in den nekrotischen Theil eindringen und sich mit den haversischen Canälen verbinden. Diese letzteren haben sich vergrössert und unregelmässig ausgedehnt mit varicösen Erweiterungen, sind reich an Elementen und Gefässen, mit zahlreichen Gigantenzellen; sie durchziehen den Knochen in verschiedenen Richtungen, einige von ihnen öffnen sich am äussersten, den Defect umgebenden Rande. Dann sieht man, wie die Elemente, von denen diese Canäle voll sind, zusammen mit ihren Gefässen sich unter die Elemente des Gewebes mischen, welches den Defect ausfüllt und das wir weiterhin beschreiben werden. Periost und Dura befinden sich in den am weitesten abliegenden Theilen in lebhafter Wucherung. Sie haben ihr normales Aussehen verloren und man sieht, dass sie sich in ihren tiefsten Lagen in ein Gewebe verwandelt haben, das sehr reich an Gefässen ist und fast ausschliesslich aus schönen eiförmigen Elementen mit grossem, rundem Kern besteht, die sich in knochenähnlichen Balken anordnen, in denen die interelementare Substanz immer reichlicher wird und schliesslich aus einem feinfaserigen Aussehen in ein hyalinisch homogenes übergeht, während die Kerne eine pyramidale,

Fig. 2.

eiförmige Gestalt annehmen. Schliesslich sieht man sie in wohl umgrenzte Räume eingeschaltet, welche die zukünftigen Knochenkörperchen darstellen. Bei Coloration mit Anilinblau und Safranin wohnt man der wirklichen Bildung des Knochens in seinen dem früheren Knochen nächsten Theilen bei, an den sich die erwähnten Balken anschliessen. Zwischen den Balken existiren Höhlungen, die Gefässe und Elemente enthalten; von diesen sind einige echte Infiltrationselemente, andere tragen den Charakter von ursprünglichen duralen und periostalen Elementen und sind ein Wucherungsproduct der Bindegewebselemente. Diese nehmen den Raum zwischen dem Gefäss und der Peripherie des Balkens ein, und am Ende des letzteren gruppiren sie sich in einer gewissen Ordnung zu einer ununterbrochenen Lage, so dass sie den Balken völlig ausfüllen. Dieselben Thatsachen treten noch viel bestimmter an dem Punkt des Knochendefects hervor, wo der osteoplastische Lappen an die Stelle des Knochens gesetzt ist. Hier verschmilzt sich die Production des Periosts mit der der Dura und beide nehmen eine balkenartige Anordnung an, der dieselben charakteristischen Eigenschaften zukommen, wie der früher beschriebenen. Diese neugebildeten Balken stützen sich auf die nekrotischen Knochenlamellen, die aus den durch den Operateur hervorgerufenen Fragmenten bestehen. Dieser Zusammenhang ist durchaus ununterbrochen, und schwerlich würde man die neugebildeten Balken von denen des abgestorbenen Knochens unterscheiden, wenn dazu nicht die verschiedenen Tinctionsfähigkeiten und die anatomischen Charaktereigenschaften verhülfen; denn diese bringen eine ziemlich scharfe Scheidelinie hervor. Die erwähnten Lamellen sind von Canälen mit unregelmässigen, geschlängelten Rändern durchfurcht, die alle von mit Capillargefässen verbundenen Elementen erfüllt sind, die sie angreifen und zernagen, wie man aus der Gegenwart von Gigantenzellen entnehmen muss. Einige von diesen Lamellen finden wir geradezu umgeben von einer ununterbrochenen Binde neugebildeten lebenskräftigen Knochens in übereinander liegenden Streifen. Dieser neugebildete Knochen rührt von der Production des Periosts und der Dura her; und dies sind die kleinsten Lamellen, wie man an anderen Punkten sehen kann, wo keine Knochenbildung stattgefunden hat. Man erblickt dann eine Lamelle, zu der die von Osteoblasten umgebenen Gefässschlingen vom Periost und von der Dura aus vorschreiten, indem sie sich an die Lamelle legen und so rings umher ein osteogenetisches Knochengewebe hervorbringen, das sich bald darauf in Knochen verwandelt. In diesen Präparaten tritt der allmähliche Uebergang des knochenähnlichen Balkens in den Knochenbalken auf's Schärfste hervor. In der That, während im knochenähnlichen Balken die interelementare Substanz ein feinfaseriges Aussehen hat und die Farbe von Bindegewebe annimmt, sieht man sie nach und nach hyalinisch und homogen werden und die unterschiedslose Knochenfarbe annehmen.

2 Monate. Betrachten wir die Präparate an diesem Zeitpunkt, so haben wir höchst interessante Eigenthümlichkeiten an ihnen zu verzeichnen, sowohl in Bezug auf den die Ränder des Defects bildenden Knochen, als an dem Punkt des Defects, wo sich der osteoplastische Lappen befand. Während der ursprüngliche Knochen sich uns in den entferntesten Theilen als völlig normal darstellt, nur mit einer beträchtlichen Erweite-

rung der haversischen Canäle, bemerken wir dagegen in der Gegend unmittelbar an der Stelle, wo die Continuität unterbrochen ist, ebensowohl nekrotische, wie völlig vitale Theile. Die ersteren lassen sich an der Gegenwart von missgestalteten verschrumpften Kernen erkennen, die bald eine sehr intensive, bald eine blasse Farbe haben; ferner an leeren oder mit einem grobkörnigen Pulver angefüllten Knochenkörperchen. Im Allgemeinen sind die abgestorbenen Theile von den völlig lebenskräftigen gut zu unterscheiden, wenn sie auch untereinander zusammenhängen und eng aneinander liegen. Die Scheidelinie wird durch eine plötzliche Veränderung der Tinctionsfähigkeiten hervorgebracht, in Folge derer die vitalen Theile eine intensivere und zugleich gleichförmigere und mehr homogene Färbung annehmen. Es handelt sich um einen ganzen Streifen neugebildeten Knochens, sowohl auf der Seite des Periosts, als auf der der Dura, den man in den Sectionen auf der oberen und unteren Oberfläche der Schädelknochen sieht und der die nekrotischen Theile am Punkt, wo die Unterbrechung des Knochens stattgefunden hat, umhüllt und einkapselt. Man findet, dass diese neugeformte Knochenschale auf der Seite der Dura dicker und erhabener ist, als auf der Seite des Periosts. Die Zellenthätigkeit ist in derselben sehr lebhaft und geht Hand in Hand mit einem ausserordentlichen Reichthum an neugebildeten Gefässen, so dass in den dem Knochen am nächsten liegenden Schichten ihre faserige Structur geradezu verloren gegangen ist und sie wie aus jungen Bindegewebselementen zusammengesetzt erscheint, die sich auf einem aus zahlreichen Gefässschlingen bestehenden Netze angehäuft haben. Was die Dura angeht, so hängt sie völlig an. Ferner ist der Rand des Defects nicht ganz nekrotisch, sondern man sieht dort Inseln und Zonen neugebildeten Knochens, der den Elementen der haversischen Canäle und der Diploë

Fig. 3.

seinen Ursprung verdankt. An dem Punkte, wo sich der durch den osteoplastischen Lappen hergestellte Defect befand, sieht man bei einem allgemeinen Ueberblick ein vollständiges faseriges Zellengewebe, reich an Elementen und Gefässen. Dieses verbindet sich einerseits mit der Dura, andererseits mit dem Periost, und Gefässe und Elemente, die aus den haversischen Canälen und den offenen Lücken der Diploë kommen, dringen in dasselbe ein; und mitten in diesem faserigen Cellulargewebe sieht man Lamellen und Knocheninseln.

Bei genauerer und systematischer Prüfung erkennt man, dass dieses Cellulargewebe aus Bindegewebsbündeln besteht, die sich auf allerlei Weise untereinander kreuzen und durch junge Cellularelemente von einander getrennt sind. Diese letzteren stammen grösstentheils aus der Proliferation der Bindegewebszellen, die ursprünglich längs den Bindegewebsbündeln angelagert waren. Die sehr zahlreichen Capillargefässe findet man in diesen Zwischenräumen zwischen den Bündeln von den jungen Bindegewebszellen umgeben, die mehr oder weniger regelmässig in Eiform, mit grossem, abgerundetem Kern angeordnet sind. Solche Bildungen hängen ebensowohl von dem Periost, als von der Dura ab, in welcher letzteren die Zellenthätigkeit wahrhaft erstaunlich ist. Dieses Gewebe drückt und schliesst die oben von uns erwähnten Lamellen zusammen; man sieht, wie sich die Gefässe an diese andrängen, sie streifen, in ihr Inneres eindringen und sie zernagen, während wir sie ringsumher von einer Zone junger, theils eiförmiger, theils polygonaler Elemente mit abgerundetem Kern umgeben sehen. Diese gruppiren sich, wenn auch in etwas unregelmässiger Weise, zu einer ununterbrochenen, aus säulenförmigen Elementen bestehenden Schicht. Wenn einige Lamellen ganz abgestorben und der Corrosion und Absorption unterlegen sind (wie es der Zustand der Knochenelemente, das gesteigerte Lumen der haversischen Canäle und die Gegenwart zahlreicher Gigantenzellen bezeugen), findet man in anderen neben abgestorbenen Theilen vollkommen vitale von jungem Knochen, der aus der osteoblastischen Schicht herrührt, von der diese Lamellen, wie gesagt, umgeben sind. Wenn man nun aber diese Erscheinung bei den grossen Lamellen nur an gewissen Punkten bemerkt, so sieht man in den kleinen Lamellen einen nekrotischen centralen, ganz von jungem Knochengewebe umgebenen Theil. Die Scheidelinie dieses nekrotischen Theiles von dem vitalen ist ziemlich scharf. In den verschiedenen Präparaten aus dieser Periode ist diese Erscheinung die vorwiegende. Wenn jedoch in den meisten Fällen die Bildung des neuen Knochens nach dem Modell der früheren nekrotischen Knochenbruchstücke erfolgt, darf doch nicht übersehen werden, dass hier und da, wenn auch selten, die Bildung neuen Knochens, unabhängig von den Knochenbruchstücken, anzutreffen ist. So bemerkt man Gefässe im Querschnitt, die alle von jungen Elementen umgeben sind, von denen die am meisten peripherischen mit einem etwas grösseren, unregelmässigen Kern in wohl abgegrenzten und in einer homogenen Substanz eingeschalteten Räumen gelegen sind. Diese Substanz nimmt ihre Färbung ganz mit den dem Knochen eigenen Tinctionseigenschaften an, während von der Peripherie aus sich andere Osteoblasten anlagern und das Wachsthum des Knochens befördern.

Kurz zusammengefasst, sowohl Dura als Periost haben an der Wiederherstellung des Defects gleichen Antheil, und die Bildung neuen Knochens durch Uebereinanderlagerung findet vorzugsweise dort statt, wo sich die früheren, vom Operateur zum Zweck des Lappens, wie beschrieben wurde, hervorgebrachten Bruchstücke befinden. Die Neubildung von Knochen kommt jedoch auch metaplastisch vor, indem sie in gewöhnlicher Weise eine osteoidische Phasis durchmacht. Die Elemente der Diploë und der haversischen Canäle bleiben jedoch nicht ganz unbetheiligt. So sieht man am äussersten Rande der Section von den haversischen Canälen aus in das den Defect ausfüllende Zellengewebe Gefässe eindringen, die ganz von jungen Bindegewebselementen umgeben sind, die sich als osteoblastische Elemente an die abgestorbene Knochenoberfläche anlagern und zur Entstehung neuen Knochens Anlass geben. In diesen Präparaten fehlt durchaus der neoplastische Charakter einer Knochenbildung, die eine Knorpelbildungsphase durchläuft, während der ganze Process der Ossification in Wahrheit vermittelst osteoblastischer Elemente zu Stande kommt.

4 Monate. In dieser Periode bemerkt man einen wesentlichen Fortschritt. Es handelt sich nicht mehr um das Vorwiegen von Zellengewebe, das schon nach 2 Monaten zu bemerken war. Hier wiegen die Knochenbestandtheile vor, die in grossen Schichten angeordnet sind. In einigen derselben tritt der schwammige Charakter deutlich hervor, während dieser bei anderen kaum angedeutet ist. Die Structur nähert sich bedeutend der des compacten Knochens an, und die einen wie die andern werden durch das erwähnte, an Elementen und Gefässen reiche faserige Zellengewebe zusammengehalten, das ebensowohl im Periost, als in der Dura seinen Ursprung hat.

Betrachten wir die Lamellen, bei denen der schwammige Charakter weniger ausgesprochen ist, so finden wir die ihnen entsprechenden Theile sowohl des Periosts als der Dura in einem erstaunlich thätigen Zellenbildungsprocess begriffen, und die jungen Elemente von dem gewöhnlichen eiförmigen Typus, mit abgerundetem Kern, sehen wir sich in Balken anordnen, welche, in die Knochenoberfläche implantirt, an ihren entferntesten Theilen der Ossification anheimfallen. Hierauf bilden sie eine durale und eine periostale Schale neugebildeten Knochens, der aus elementenreichen Balken gebildet ist, von denen die am meisten peripherischen die Oberfläche der Balkenhöhlung überziehen nach Art und Weise des osteoblastischen Häutchens, das wir unter ähnlichen Umständen in den im Wachsthum befindlichen Knochen antreffen. Im centralen Theil der erwähnten Lamellen geht die Knochenbildung in verschiedener Weise vor sich. In der That ist es bei starker Vergrösserung nicht schwer, an dieser Stelle mehr oder weniger weite Strecken zu sehen, in denen der Knochen nicht mehr vital ist, wie sich an den Knochenkörperchen erkennen lässt, die sich erweitert haben und ganz der Elemente entbehren, oder voll von pulverisirtem Detrit sind, oder (in sehr geringer Anzahl) in ihrem Innern ver-

schrumpfte und entstellte Zellen enthalten. In diesen Zonen erblickt man weite, unregelmässige Canäle (mit grossen parietalen Erweiterungen), in denen sich zahlreiche Capillargefässchen inmitten eines an Elementen reichen Gewebes befinden. Einige von diesen tragen den Typus von Immigrationselementen an sich, andere den von jungen Bindegewebselementen; die einen wie die anderen üben ihre Thätigkeit in Aushöhlung und Zernagung des nekrotisirten Knochens nach allen Richtungen hin aus, indem sie zur Bildung zahlreicher Gigantenzellen beitragen. Diese Canäle öffnen sich an der Peripherie der Lamellen, und das in ihnen enthaltene Gewebe verdankt seinen Ursprung sowohl der Dura als dem Periost, die ihre Ausläufer dahin senden, so dass die Continuität des Knochens theilweise unterbrochen wird. — Der übrige Theil des Knochens ist vital, wahrer neugebildeter Knochen, der den Typus der haversischen Productionen um ein Gefäss herum trägt; während wir anderswo im Centrum einer concentrischen Knochenbildung einer Höhlung begegnen, in der sich Ueberbleibsel des alten Knochens von nekrotischem bleichen Aussehen, mit vielen Vacuolen befinden, die rings von Cellularelementen, die sie nach allen Richtungen hin zerstören, umgeben sind, während über der Höhle selbst parallele Knochenbildungsprocesse vor sich gehen. Im Grossen und Ganzen wohnen wir hier der lebhaften Zerstörung aller alten nekrotischen Theile bei, die in den ersten Perioden den Mittelpunkt und das Vorbild der Ossification bildeten, während andererseits die Knochenbildung in den oben von uns beschriebenen charakteristischen Zügen vollständig ist. Die einen mehr schwammigen Typus tragenden Theile vertreten für uns ein vorgeschritteneres Stadium; hier ist die Absorption viel weiter vor sich gegangen und von dem abgestorbenen Knochen sieht man nur noch Spuren. Wenn man hier und da noch Absorptionsprocesse in Thätigkeit findet, wie sich aus der Gegenwart der an einigen Stellen in grosser Anzahl vorhandenen Gigantenzellen entnehmen lässt, so hat man

Fig. 4.

doch an den meisten Punkten einen wirklichen Bildungsprocess von Markknochen vor sich, und die osteoblastischen Elemente füllen die Theile der einzelnen Höhlen aus und tragen zur Bildung neuen Knochens bei, der die Dicke der Balken vermehrt. — Die Dura und das Periost sind bedeutend dicker geworden, und in ihren tieferen Theilen sieht man sie auch hier zu einem ausschliesslich aus Elementen mit einem schönen abgerundeten Kern bestehenden Gewebe zusammengeschmolzen. Dieses Gewebe ist ein gefässreiches Proliferationsproduct der Bindegewebselemente, das in Balken angeordnet ist, die, indem sie sich über den ursprünglichen Knochen legen, ossificiren und in die Buchten und Höhlen des Knochens eindringen. Dann erblicken wir einen centralen Theil mit den Gefässen und einen aus osteoblastischen Elementen gebildeten peripherischen, die sich an die Wände der genannten Knochenhöhlen anlagern und sie bedecken, indem sie zur Bildung neuer Knochenschichten in der gewöhnlichen Weise beitragen.

An den Knochenrändern des alten Defects ist die Restitutio ad integrum nunmehr vollständig, und, abgesehen von einer grösseren Ausdehnung der haversischen Canäle und einer ziemlich grossen Activität von Seiten der Dura und des Periosts, unterscheiden sie sich in keiner Hinsicht vom normalen Zustand, auch ist ihre Continuität mit den vorher beschriebenen Knochenlamellen vollkommen.

In diesem dritten Experiment ist das makroskopische Aussehen dasselbe, wie im zweiten, d. h. man hat eine völlig ununterbrochene Knochenoberfläche und von der Oberfläche der Dura sieht man die Furchen und Einsenkungen, die von den Gehirnwindungen hervorgebracht sind, an der Stelle, wo der Defect reparirt ist. Die Dura hängt an. Das Gehirn ist vollkommen frei.

Osteoplastischer Lappen Durante's. — Ohne Dura.

Für die Experimente habe ich Stücke von 5 Thieren genommen, von denen 4 per primam geheilt waren, während eines an nachfolgender Gehirnentzündung mit Eiterung gestorben war. Von diesem letzteren habe ich ein Stück genommen, weil es Gehirnbruch aufwies, ausserdem, um mich davon zu überzeugen, wie der Lappen sich in diesen Fällen mikroskopisch verhält. Bei den Thieren, die, weil an Shock gestorben oder wegen Eiterung unbrauchbar geworden, bei Seite gelassen wurden, ist zu bemerken, dass von dem Lappen der letzteren nur wenige freie und bewegliche Lamellen übrig geblieben waren; das Gehirn hing an und ragte über den Defect hinaus. Einen solchen Gehirnbruch habe ich in diesen Fällen immer schnell eintreten sehen.

Die Experimente dauern 25 Tage bis zu 3 Monaten.

25 Tage. Bei der Autopsie bemerkt man an der äusseren Oberfläche des Schädels eine geringe Einsenkung an der Stelle des Defects. Das Gehirn hängt dicht an dem Lappen. Bei einer medianen Section

sieht man am Defectspunkt ein Gewebe von fibrösem Aussehen, in dessen Innern sich Knochenbruchstücke befinden. Das Gehirn hängt an; jedoch zeigt es keine Veränderung, ausgenommen in einer sehr schmalen, oberflächlichen Zone, die sich als erweicht und wie in Brei verwandelt erweist, von kupferrother Farbe.

Mikroskopisch sind die Knochenränder des Defects, der Defect mit dem osteoplastischen Lappen und das anhangende Gehirn in Betracht zu ziehen.

Die Knochenränder zeigen sich uns in den verschiedenen Sectionen mit einer sehr beschränkten nekrotischen Zone gerade auf dem Niveau der den Defect umgebenden Oberfläche und in einem intensiven Rarefactionsprocess und einer activen Absorption in den dem Defect am nächsten liegenden Knochentheilen. Hiermit ist eine lebhafte Reaction der weichen Gewebe der Diploë und der erweiterten haversischen Canäle verbunden, die sich in dem Ueberfluss an Leukocyteninfiltration wie auch in der starken Proliferation der Bindegewebselemente und der ausserordentlichen Menge von neugebildeten Capillaren ausspricht. Die Dura und das Periost, die den Knochen umhüllen, weisen in ihren weiter abliegenden Theilen kaum Spuren von Reaction auf; diese beginnt an der Stelle des Läsionspunktes. Man sieht dann die Elemente, aus denen sie zusammengesetzt sind, in eine lebhafte Wucherung übergehen, so dass ihr Bau nur noch in den äussersten Theilen sichtbar ist, während sie in den mehr nach innen gelegenen die Structur eines sehr gefässreichen Gewebes annehmen, das fast ausschliesslich aus grossen Elementen mit abgerundetem Kern besteht, die jungen Bindegewebselementen entsprechen. Die Dura bricht auf dem Niveau des Läsionspunktes ab, um sich in Form eines fibrösen Zellengewebes oben umzubiegen, oberhalb des Knochenrandes, und um sich mit entsprechenden, vom Periost herrührenden Neubildungen zu verschmelzen. Das Periost biegt sich nach unten um, in der Richtung nach den weichen Meningen, die verdickt sind und sich an das faserige Zellen-

Fig. 5.

gewebe schliessen, sich eng mit demselben verbindend. Dies letztere hat die gewöhnlichen Charakterzüge eines aus Bindegewebsbündeln gebildeten faserigen Gewebes, an welches junge Bindegewebselemente angelagert sind, die in mehr oder weniger grosser Frequenz und mehr oder weniger regelmässig die Gefässschlingen umgeben, die vom Periost aus in den Defect eindringen, indem sie die cellulären Neubildungen begleiten. Gerade in der Nachbarschaft des den Rand des Defects bildenden Knochens sehen wir diese Elemente von vorzugsweise periostalem Ursprung sich in feinen Bälkchen anordnen, die, indem sie in Knochen übergehen, sich mit den Enden der nekrotischen Binde verknüpfen. Sie unterscheiden sich jedoch völlig von dieser, da sie in den Sectionen das Aussehen eines feinen und eleganten netzförmigen Gebälkes annehmen, das bis in die von der Operation her offen gebliebenen Lücken der Diploë eindringt. Vielleicht tragen zur Bildung desselben auch die Elemente der Diploë selbst bei. — Im übrigen Theil des Defects sehen wir überall das gewöhnliche, an cellulären Elementen reiche Gewebe, das dem vorher beschriebenen entspricht, und unzweifelhaft periostalen Ursprungs ist. Dieses umhüllt rings die nekrotischen Knochenbruchstücke des Lappens, bei denen der Rarefactions- und Absorptionsprocess nur durch die grössere Anhäufung von Elementen an ihrer Peripherie angedeutet wird, während sie selbst wie träge und fremdartige Körper dastehen. Anders verhält es sich mit einigen feinen Bruchstücken, die sich der periostalen, osteogenetischen Schicht näher befinden. Von der Seite des Periosts sieht man dann ein vollkommenes System von neugebildeten Knochenbalken, die sich an die Bruchstücke des alten Knochens anlegen. Diese lediglich periostale Neubildung von Knochen ist ziemlich lebhaft, obwohl sie viel weniger ausgesprochen ist, als in kürzeren Perioden, wo die Dura unverletzt ist.

Beim Gehirn haben wir keine anderen Verletzungen, als in den oberflächlichsten Schichten der moleculären Zone, in denen die Structur des Mantels nicht mehr erkennbar ist. Es fehlen die Nervenelemente, vielmehr wiegen die leukocytären Infiltrationselemente vor. Zahlreiche Gefässschlingen gehen von den weichen Meningen in's Innere des Gehirns und bringen so schwache Adhäsionen zwischen diesem und den weichen Meningen hervor, die sehr verdickt, reich an Elementen und überaus gefässreich sind.

30 Tage. Der makroskopische Befund ist in den Hauptpunkten mit dem vorhergehenden identisch.

Die mikroskopischen Thatsachen sind ebenfalls von den in der vorhergehenden Periode beschriebenen wenig verschieden.

Auch hier findet die, sei es periostale oder durale Reaction längs der die Verletzung umgebenden Knochen nur gerade auf dem Niveau der Verletzung selbst mit denselben oben beschriebenen charakteristischen Eigenthümlichkeiten statt. Sehr klar ist hingegen das Verhalten der Dura, die, an der Continuitätsunterbrechung des Knochens angelangt, dort, wo sie abgeschnitten ist, sich um die Ränder schlägt und mit den Neubildungen des Periosts zusammentrifft. Man sieht, wie diese letzteren sich von dem oberen Rande des Defects aus über die Neubildungen der Dura ziehen,

sich erweitern und über den ganzen Defect verbreiten; auch hier begegnen wir den gewöhnlichen charakteristischen Zügen eines an Elementen und Gefässen sehr reichen Bindegewebes. Die osteogenetische Zone sticht durch ihren ausserordentlichen Reichthum an Zellen mit grossem, rundem Kern hier ebenso hervor. Diese bilden eine ziemlich dicke Schicht, aus der sie sich hier und da ablösen, um die Gefässe zu begleiten, indem sie sich in Balken gruppiren. Diese stützen sich, während sie sich nach und nach in Knochen verwandeln, mit ihren äussersten Enden auf die vom Lappen übrig gebliebenen völlig nekrotischen Knochenlamellen. Hier wohnt man, ausser dieser durch eine osteoidische Phase hindurchgehenden balkenförmigen Knochenbildung, einer Neubildung von Knochen durch Uebereinanderlegung bei, die sich in diesem Moment, kann man sagen, rings um die der osteogenetischen Schicht am nächsten liegenden nekrotischen Lamellen vollzieht. Diese werden in diese Neubildung mit hineingezogen, zu der auch die osteoblastischen Elemente beitragen, welche sich, vom Periost aus die Gefässe begleitend, zu einer mehr oder weniger dicken Schicht aneinanderlegen, und zwar rings um die nekrotische Lamelle, in der, was hervorgehoben zu werden verdient, der Rarefactions- und Absorptionsprocess ziemlich weit vorgeschritten ist. Dieser Erscheinung begegnen wir auch auf einer kurzen Strecke an den Knochenrändern, jedoch mit einer an vielen Punkten bemerkbaren Andeutung von Wiederherstellung vermittelst der diploischen Elemente.

30 Tage. Bei diesem Thier fand, wie oben gesagt, Eiterung und Tod in Folge von Meningoencephalitis statt. Von dem Lappen ist nur eine Spur in kleinen, beweglichen oder völlig freien, angefressenen Lamellen übrig; so ist der Defect offen und durch ihn bricht das von einer dicken, fibrinösen und eiternden Schicht bedeckte Gehirn hindurch.

Die Ränder der Wunde sind einer in hohem Grade activen Rarefaction ausgesetzt, weshalb die Diploëräume und die haversischen Canäle sich sehr erweitert finden. Die Knochensubstanz ist an einigen Punkten nekrotisch, an andern dagegen vollkommen erhalten, jedoch bemerkt man keine Andeutung von Neubildung, weder von Seiten des Gewebes, das die diploischen Räume ausfüllt, noch von Seiten des Periosts, die beide infiltrirt sind. Die Dura ist, soweit sie existirt, sehr verdickt. Von dem osteoplastischen Lappen sind nur wenige Knochenbruchstücke übrig, die in ein phlogistisches Gewebe verwickelt sind. Ein grosser Theil des Defects ist von den weichen Meningen besetzt, die infiltrirt und verdickt sind und eiternde Stellen aufweisen, sowie vom Gehirn, das sich gleichfalls als infiltrirt und hyperämisch erweist und an den oberflächlichsten Schichten der Degeneration verfallen ist. In Folge davon ist der Nervenbau kaum erkennbar. In der That, während dort die Infiltrations- und Eiterungselemente sehr zahlreich sind, fehlen diejenigen der Nerven ganz, oder sind einer bedeutenden nuclearen Alteration ausgesetzt. In den unteren Schichten

ist in Beziehung auf den cellulären Theil nichts hervorzuheben, abgesehen von einer mässigen Infiltration, einer ziemlich starken Hyperämie und einer Vermehrung der perivasalen und pericellulären Lymphräume.

40 Tage. Makroskopisch ist keine Verschiedenheit vom ersten und zweiten Experiment dieser Serie zu verzeichnen.

Die Thatsachen, denen wir hier begegnen, bezeugen eine beträchtliche Verzögerung in der Entwicklung des Reparationsprocesses, in Vergleich mit dem, was wir am 25. und 30. Tage zu beobachten, Gelegenheit fanden. Die Knochenränder zeigen nur eine sehr schmale, unmittelbar auf dem Niveau der Sectionsoberfläche liegende, nekrotische Binde. Auch die Rarefactionsprocesse, die wir in den andern Präparaten an dieser Stelle immer sehr ausgesprochen fanden, sind hier kaum angedeutet. Die Activität der Dura beginnt in der Nähe der Sectionslinie und macht sich durch eine beträchtliche Verdickung und eine Vermehrung der Gefässe und der Zellenelemente bemerkbar. Von einem solchen Gewebe, das alle Eigenthümlichkeiten eines jungen Bindegewebes an sich trägt, findet allmählich, gerade auf dem Niveau des Defects, der Uebergang zu einem Gewebe vom Typus eines ausgewachsenen Bindegewebes statt. Dieses verbindet sich mit der periostalen Neubildung, die an den meisten Stellen gleichfalls den Typus von ausgewachsenem Bindegewebe annimmt, welches reich an Gefässen und spindelförmigen Elementen ist. Dieses Bindegewebe umhüllt die nekrotisirten Knochenbruckstücke des Lappens rings umher und zehrt dieselben nach allen Richtungen auf, indem es die Bildung zahlreicher Gigantenzellen hervorruft. Bestimmte und ausgesprochene Ossificationserscheinungen sind an keiner Stelle vorhanden; man sieht nur hier und da die periostalen Proliferationselemente, balkenförmig angeordnet, in Richtung auf die näher gelegenen Knochenbruchstücke vorschreiten; jedoch, obwohl ich verschiedene Colorationen angewandt habe, ist es mir nicht gelungen, an irgend einem Punkt auch nur einen Anfang von Knochenbildung zu entdecken.

3 Monate. Die Continuität des Knochens ist an der Aussenseite vollkommen; das Gehirn hängt an; die Dura bildet auf dem Niveau des Defects eine Art von Wulst. Was die Ränder der Wunde anbetrifft, so erscheinen sie in verschiedenen Präparaten durchaus in normalem Zustand. Hervorzuheben ist nur ein ziemlich vorgeschrittener Grad von Sklerosis, in Folge deren die Diploëhöhlen bedeutend zusammengeschmolzen oder geradezu verschwunden sind. Vorwiegend ist der lamellenartige, haversische Typus, als ob die Sklerosis von Seiten der der Diploë eigenen, osteoblastischen Elemente auf concentri-

sche Weise stattgefunden hätte. Wenn wir nach und nach von den entfernteren Theilen aus nach dem Defect vorschreiten, fangen wir an, nekrotische Knocheninseln zu bemerken, die ringsumher von der Knochenneubildung ergriffen und zusammengeschnürt sind. Diese Neubildung unterscheidet sich von dem früheren Knochen durch den weniger gleichförmigen und intensiveren Farbenton, den sie angenommen hat; durch den Typus der wohl hervortretenden und färbbaren Knochenelemente und dadurch, dass sie mit dem periostalen osteogenetischen Gewebe direct in Zusammenhang steht, wie sie sich auch vom abgestorbenen Knochen unterscheidet, weil dieser klarer vacuolisirt und körnig ist und weniger die Farben annimmt. Diese Erklärung wird durch die Betrachtung anderer kleiner nekrotischer Bruchstücke bestätigt, die, von der Continuität des Knochens getrennt, von einer in Ossification befindlichen osteoblastischen Zone umgeben sind, während andere, schon von einem Streifen jungen Knochens umgeben, sich mit dem früheren Knochen verbinden. Auf diese Zone folgt eine andere, aus feinen und eleganten Knochenbalken gebildete, die den früheren alten Knochen mit dem neugebildeten Theil, der den Defect ausfüllt, wie eine Brücke verbinden. Bei einem allgemeinen Ueberblick stellt sich diese Zone als aus mehreren Stücken von verschiedener Grösse bestehend dar, die untereinander, sei es durch ein faseriges Zellengewebe, das vom Periost herkommt und die untere Oberfläche nach dem Gehirn hin bedeckt, oder durch feine Knochenbalken verbunden sind. Oben haben wir das Periost, dessen osteogenetische Schicht in lebhafter Proliferation begriffen ist, indem sie zu der Bildung von Balken beiträgt, die sich, indem sie sich ossificiren, an die früheren anlegen, so dass jede einzelne Lamelle von der periostalen Seite aus im Wachsthum begriffen ist. Auf der Seite des Gehirns befindet sich eine feine, faserige Schicht Bindegewebe, die reich an Gefässen und schönen, eiförmigen Elementen mit rundem Kern ist, welche letzteren, an die Lamellen ringsumher in ununterbrochener Schicht angelagert, zu deren Wachsthum beitragen, oder Bruchstücke umhüllen, die sie zusammendrücken und zu Centren neuer Knochenbildung machen.

Unter diesem Bindegewebe befinden sich die weichen Meningen; sie sind ein wenig verdickt und hängen eng an der Gehirnmasse an. Ueberall begegnen wir mannigfaltigen Ossificationssystemen, und während auf der Seite des Periosts der balkenförmige Typus (mit eng aneinander liegenden Balken) überwiegt, bemerkt man an anderen Stellen concentrische Anlagen rings um ein Gefäss oder ein Knochenbruchstück. Diese Knochensplitter zeichnen sich durch ihre scharfe

und präcise Demarcationslinie aus und sind grösstentheils der Zernagung ausgesetzt. Der allgemeine Typus dieser, den Defect ausfüllenden Neubildung von Knochen ist der des compacten Knochens.

Wir haben erwähnt, dass die Gehirnmasse eng an den weichen Meningen anhängt; diese senden zahlreiche Gefässschlingen in's Innere des Gehirns aus. Das letztere ist jedoch vollkommen unversehrt, sowohl seinem allgemeinen Aussehen nach, als in seinen Einzelheiten, abgesehen von einer sehr schmalen pheripherischen Zone, wo die Structur der Nerven nicht mehr erkennbar ist und die Elemente fehlen, während einige Leukocyten in ihr Inneres eingewandert sind.

Die Ossification geht also lebhaft vor sich, sowohl im Fall, wo die Dura unversehrt bleibt, als in demjenigen, wo sie fortgenommen ist, und schreitet schnell zur völligen Restitutio ad integrum vorwärts. Es ergiebt sich jedoch aus unseren Versuchen eine Thatsache, nämlich dass in den ersten Perioden, bei fehlender Dura, die Knochenbildung weniger schnell stattfindet, im Vergleich zu dem, was wir bei unversehrter Dura, selbst in kürzeren Perioden, bemerken. Da sich diese Erscheinung in den drei ersten Experimenten der zweiten Serie immer unverändert wiederholt, muss ich wirklich annehmen, dass hier ein wichtigeres und bestimmteres Moment in Frage kommt, als es die individuellen Umstände der Versuchsthiere sind, auf die man sich etwa berufen könnte. In dieser Meinung bin ich noch dadurch bestärkt worden, dass sich die ersten Anfänge der Ossification in unmittelbarer Nähe des Periosts vollzogen. Die Dura spielt also eine Rolle bei der Restitutio ad integrum der Schädelknochen, und zwar als ein wesentlicher Factor. Sicherlich ist sie aber nicht unumgänglich nothwendig und die Experimente liefern den Beweis, dass, wenn auch in den ersten Perioden eine kleine Verzögerung stattfindet, der Process nachher schnell bis zur völligen Restitutio ad integrum verläuft. — Was die Knochenbruchstücke betrifft, die wir am Periost haben anhängen lassen, so hat sich ergeben, dass diese absterben und keinem anderen Zweck dienen als dem, die Knochenbildung zu dirigiren und eine Function als Modell auszuüben, um die Ossification anzustacheln. Auf Grund unserer histologischen Befunde können wir dies mit vollkommener Gewissheit behaupten, da wir Gelegenheit gehabt haben, festzustellen, dass die Knochenbildung ohne diese nekrotischen Knochenstückchen bei dem gewöhnlichen Process nur selten und nur in fast ausserordentlicher Weise statthat. Diese Bruchstücke bilden Ossificationscentren, die in der Folge der völligen Absorption verfallen und verschwinden, um Gefässen und Elementen periostalen oder duralen Ursprungs Platz zu machen, die dann ihrerseits jene Phasis centraler

Knochenbildung einleiten, durch welche der neugebildete Knochen aus einem schwammigen in einen compacten übergeht, in Erwartung der letzten Involutionsphasis, der wir bei dem von uns studirten Lappen des Menschen beiwohnen und die zur Gewichtsverringerung des normalen Knochens und zur Wiederherstellung des physiologischen Typus führt. So wiederholt sich mit mathematischer Genauigkeit, was sich bei den gewöhnlichen Knochennarben constatiren lässt.

In Bezug auf die Gefahr eines Gehirnbruches muss ich erklären, dass dieselbe bei fehlender Dura durchaus nicht existirt. In dieser Hinsicht stimmt die Erfahrung des Laboratoriums mit den klinischen Resultaten überein. Denn es ist ein klinisch unbestreitbarer Grundsatz, dass Gehirnbruch nur bei phlogistischen und neoplastischen Erscheinungen im Gehirn vorkommt, es sei denn, dass man jenes unbedeutende Hineinragen des Gehirns in den Defect, das sich sogleich in den ersten Perioden bei Unterbrechung der Dura beobachten lässt, als Gehirnbruch betrachten will. Diese letztere Erscheinung führt mich zur Annahme, dass hierin vielleicht einer der Coëfficienten jener Verzögerung zu suchen ist, die wir in den Anfangsperioden der zweiten Serie der Experimente beobachtet haben.

Temporäre Resection des Knochens. Reimplantation des resecirten Knochens.

Die von mir bei den Experimenten befolgte Methode war die folgende: zuerst ein Einschnitt in krummer Linie durch die ganze Dicke bis auf den Knochen, wie gewöhnlich in der temporoparietalen Gegend, dann Befreiung des Periosts von dem Knochen. Bei einigen Thieren habe ich eine Trepankrone von 3 cm Durchmesser angewandt, indem ich eine Scheibe, die ich sogleich wieder reimplantirte, ausschnitt. Auf diese Weise habe ich 6 Thiere operirt, von denen nur ein einziges per primam geheilt ist, während, trotz aller meiner Vorsichtsmaassregeln, alle anderen der Eiterung verfallen sind. Ich dachte daran, dass dies vielleicht der Misshandlung des Knochens durch den Trepan zuzuschreiben sei, daher entschloss ich mich, meine Technik zu verändern und operirte andere 5 Thiere mit einem schneidenden Instrument. — Mit einem sehr feinen Hohlmeissel habe ich ein rechtwinkliges Knochenstück mit einer Basis von $3\frac{1}{2}$ cm auf $2—2\frac{1}{2}$ cm Höhe abgeschnitten und die Continuität auf 3 Seiten unterbrochen, indem ich dem Schnitt mit dem Meissel eine möglichst schräge Richtung gab, damit er als Verbindungsglied dienen könnte; dann brachte ich mit einem Elevatorium oder einem starken Meissel auf der nicht unterbrochenen, aber sehr verdünnten Seite den Bruch

hervor, der vollkommen und geradlinig ausfiel. Auf diese Weise vermied ich, dass das Stück hinuntersinken konnte und erreichte, dass der Defect so weit als möglich bedeckt blieb; darauf nähte ich die ganze Masse der weichen Theile zu einer Lage zusammen. Von diesen so operirten 5 Thieren heilten nur 2 per primam; die andern 3 heilten anfangs per primam, aber bald darauf (zwischen dem 7. und 15. Tage) stellte sich ein Abscess ein, in Folge dessen der Versuch negativ ausfiel. Zwei von diesen der Eiterung ausgesetzten Thieren conservirte ich, das eine 30 Tage, das andere 3 Monate lang, indem ich sie zu heilen suchte, so dass bei dem von 3 Monaten nur ein ganz kleiner Fistelgang, der sich bis auf den unbedeckten Knochen erstreckte, übrig geblieben war. Bei der Autopsie fand ich in beiden Fällen den Discus von den weichen Theilen entblösst, frei beweglich und nekrotisch (in dem Fall von 3 Monaten war er zernagt und verkleinert). Der Discus war kreisförmig von Granulationen umgeben, die von dem Defect ausgingen, welcher gleichfalls mit identischen Granulationen bedeckt war. Ausser an den Hunden wiederholte ich das Experiment mit derselben Technik an den Kaninchen. Von diesen operirte ich drei, bediente mich jedoch zur Unterbrechung der Continuität des Knochens einer Scheere mit kurzen und feinen Schneiden. Auf diese Weise erhielt ich eine sehr kleine Sectionslinie und konnte den Defect nach Gefallen ausdehnen, indem ich immer dafür Sorge trug, dass derselbe in keinem Fall weniger als 2—2½ cm weit war.

Erstes Experiment. Neunter Tag. Junges Kaninchen. Craniektomie links nach der oben beschriebenen Methode. Makroskopisch zeigt der Schädeldiscus keine charakteristischen Merkmale. Aber bei der histologischen Untersuchung sieht man, dass er völlig nekrotisch ist. In der That, was uns auf den ersten Blick auffällt, ist der fast absolute Mangel an Zellenelementen und die Knochenkörperchen stellen sich uns als grossentheils leer dar, oder voll von einem pulverigen Detrit. An einigen Stellen sieht man hier und da noch Spuren von Knochenzellen; bei starker Vergrösserung jedoch bemerkt man an denselben tiefgehende Alterationen. Einige sind verblichen, mit homogenem Protoplasma, ohne noch eine Spur vom Kern zu zeigen, gleich Schatten, andere dagegen entstellt, verschrumpft und mit grobkörnigem Protoplasma, in Cariolysis. Von den haversischen Canälen sind einige leer, andere, ebenso wie die Diploëhöhlen, mit zackigen, unregelmässigen Umrissen und erweiterter, als im normalen Zustande. Sie zeigen eine reiche Infiltration von Leukocyten und Gigantenzellen. An andern Stellen sieht man dagegen inmitten von Infiltrationselementen andere Elemente mit grossem Kern, die spindelförmig oder polygonal sind. Diese bedecken die Wände der Canäle entweder in vielfachen Schichten oder in einer einzigen Schicht, und immer in einer gewissen Anordnung. — Die Dura und das Periost sind verdickt und reich an Zellenelementen, unter denen man einfache Infiltrations-

elemente und andere mit grossem Kern und von Bindegewebstypus unterscheidet. — Wenn wir unsere Aufmerksamkeit auf den Punkt richten, wo die Knochencontinuität unterbrochen wurde, finden wir ein an Gefässen und spindelförmigen Zellen reiches Gewebe, das vom Periost und von der Dura herrührt. In diesem Gewebe ist eine balkenförmige Anordnung angedeutet und es bedeckt die Oberflächen des Bruches, indem es sich mit den analogen Producten der haversischen Canäle und den von der Operation her offen gebliebenen Diploëhöhlen verbindet.

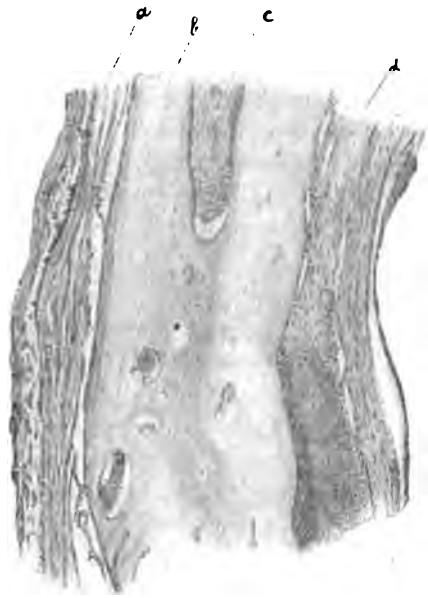

Fig. 6.

In dieser Periode überwiegen, wie man sieht, die Corrosionserscheinungen über die Substitutionserscheinungen, die jedoch, was nicht zu übersehen ist, schon jetzt klar ausgesprochen sind.

19 Tage. Grosses Kaninchen. Kraniektomie links — Defect von 3 cm : 2 cm. Makroskopisch ist kein Unterschied zwischen dem reimplantirten und dem ursprünglichen Knochen zu bemerken; die Continuität ist völlig hergestellt.

Bei der histologischen Untersuchung ergeben sich interessante Eigenthümlichkeiten. In der That, während der reimplantirte Discus vorwiegend nekrotisch erscheint, zeigen sich an einigen Stellen vitale Zonen. Jedoch bei einer auch nur oberflächlichen Beobachtung erkennt man sogleich, dass keine scharfe Scheidelinie zwischen diesen und dem nekrotischen Theil vorhanden ist, sowie dass dieselben mit der Gegenwart von Osteoblasten zusammenhängen, die palissadenförmig die alten erweiterten haversischen Canäle und die Diploëhöhlen, in denen die Knochenmetamorphose evident ist, umgeben. Auch hier wiegen die Corrosionserscheinungen vor, wie es die Unregelmässigkeit und Erweiterung der in geschlängelter Form auftretenden haversischen Canäle, die reichliche Infiltration und die Gegenwart von Osteoklasten bezeugen. Auf der Seite des Periosts und der Dura, die am nekrotischen Discus anliegen, zeigt sich überall eine Binde, die aus jungem Knochen, der von dem letzteren scharf unterschieden ist, und aus osteoidischen, in Ossification begriffenen Balken besteht.

20 Tage. Kleiner junger Hund. Der makroskopische Befund ist mit dem vorhergehenden identisch. Die Resection der Knochenscheibe wird mit dem Hohlmeissel ausgeführt.

Die Erscheinungen sind beinahe unverändert. Es ist jedoch zu bemerken, dass das reimplantirte nekrotische Stück einer höchst lebhaften

Absorption unterworfen ist, in solchem Grade, dass von demselben eigentlich nur feine Streifen übrig geblieben sind, die grosse Höhlen umgeben. Diese letzteren sind mit Elementen, vorzugsweise Immigrationselementen und zahlreichen Gigantenzellen angefüllt. Von den beiden Ossificationen ist die periostale bei Weitem mehr entwickelt, als die durale, trotzdem, dass die Reaction auch auf der Seite der Dura sehr lebhaft ist.

1 Monat. Kleiner Hund. Die Knochencontinuität ist vollkommen, sowohl bei der Inspection als bei der Palpation, an der Oberfläche der Dura, wie auf Seiten des Periosts, das völlig anhängt. Der Discus wurde mit dem Trepan gemacht. — Geht man von den die Continuitätsunterbrechung begrenzenden Rändern aus, so findet man an dieser Stelle den Knochen grösstentheils normal. In seinem Innern bemerkt man weiche, von Osteoblasten erfüllte Lücken; nur an den der Continuitätsunterbrechung zugewendeten Punkten befindet sich eine dünne nekrotische Binde. Rings um diese umher, wie auch um die durale und periostale Oberfläche des Randes, sieht man an dem ursprünglichen Knochen eine vollständige, neugebildete Balkenformation, die sich durch bleichere und weniger gleichmässige Färbung, sowie durch grosse und klar hervortretende Elemente auszeichnet, und sich eng an den ursprünglichen Knochen anschliesst, so dass dieser unregelmässige, geschlängelte Umrisse zeigt, mit Einbuchtungen, in die sich die Gefässschlingen legen, welche von der Dura und dem Periost ausgehen, und von Immigrations- und eiförmigen Elementen mit grossem, rundem Kern (wahren jungen Bindegewebselementen) umgeben sind. Diese gruppiren sich an der Peripherie in eine Schicht, die die Oberfläche des Balkens bedeckt, und nehmen eine cubische und polygonale Form an. Hier und da hat man wirklich die Histogenesis des Knochens vermittelst dieser Elemente vor Augen, während in der That die Knochenfarbe sich über das benachbarte Zellengewebe verbreitet. Fast als ob eine verschiedene, von dem intercellulären Theil angenommene

Fig. 7.

Natur angedeutet werden sollte, sieht man die Osteoblasten allmählich in diese neue Grundsubstanz verwickelt.

Identische Erscheinungen bieten sich rings um das reimplantirte Knochenstück dar, an welchem sich, sowohl auf der Seite der Dura, als auf der des Periosts, über die ganze Ausdehnung hin die gewöhnliche in Sklerosis und Wachsthum begriffene Balkenbildung neuen Knochens befindet, wie es die sie bedeckenden Osteoblasten und die beginnende Ossification bezeugen, die auf anderen Punkten im Schooss der cellulären Neubildung stattfindet, welche von der Dura und dem Periost, in osteoidischen Balken angeordnet, ausgeht. Diese auf Seiten der Dura und des Periosts vorgehende Thätigkeit ist wahrhaft erstaunlich und bildet einen Contrast zu dem reimplantirten Knochen, der ganz abgestorben und lacunärer Corrosion anheimgefallen ist. So haben wir die Erscheinung, dass das wieder eingesetzte Knochenstück abstirbt und der Absorption entgegengeht, während sich an seiner Peripherie ein ganz neues Knochengewebe bildet, das sich mit der Tendenz zur Sklerosis entwickelt und dazu bestimmt ist, das erstere in Zukunft zu ersetzen. — Dieser Theil ist mit den Rändern des Defects durch das Zwischenglied eines an Elementen und Gefässen reichen faserigen Zellengewebes verbunden, welches sich vom Periost nach der Dura hinzieht.

30 Tage. Die makroskopische Beschreibung des Stückes ist früher gegeben worden. Ich bemerke nur, dass es mit dem Meissel hergestellt wurde und dass am 8. Tage Eiterung eintrat.

Mikroskopisch bemerken wir keine histologische Eigenthümlichkeit, die für unsere Thesis von besonderem Interesse wäre; denn da das reimplantirte Knochenstück abgestorben ist, so befindet es sich geradezu versenkt in eine Zone phlogistischer Neubildung, die es umgiebt und sich einerseits über die parostalen Gewebe verbreitet, während sie andererseits auf dem Niveau der Dura abbricht. Diese Neubildungszone ist ausserdem sehr verdickt und hat ein fibröses und umsomehr sklerotisches Aussehen, je weiter sie nach und nach bis zum Gehirn in lamellenartiger Structur vorrückt. Das Gehirn weist nur einen beträchtlichen Grad von Infiltration mit einer ziemlich starken Hyperämie verbunden auf. Von Knochenreparation findet sich keine Spur, weder auf dem Niveau des Defects, noch an den Knochenrändern. —

3 Monate. Für die makroskopische Beschreibung gilt dasselbe, wie für die vorhergehende. — Eiterung am 15. Tage. — Mit dem Meissel gemacht.

Die hier vorgehenden Erscheinungen sind im Wesentlichen dieselben. Der reimplantirte Knochen ist vollständig sequestrirt und der Defect ist ganz von einem an Elementen und Gefässen reichen, faserigen Bindegewebe ausgefüllt. Hier sind jedoch zwei Thatsachen zu bemerken, und zwar einerseits die völlige Unversehrtheit der Ränder, die aus durchaus normalem Knochen gebildet sind, mit weiten, von Osteoblasten besetzten Höhlen; andererseits die Neubildung von Knochen, die längs den unteren Theilen des Randes selbst von Seiten der Dura erfolgt. — Ausserdem ist noch eine besonders interessante Einzelheit zu erwähnen. Betrachten wir nämlich die durale Neubildung, so sehen wir in ihrer Mitte, ganz im Inneren, eine nekrotische Knochenschicht, um welche sich rings eine von

den Osteoblasten hervorgebrachte Binde jungen Knochens absetzt, deren Ränder sich mit denen des nekrotischen Knochens allmählich verschmelzen.

2 Monate. Vollkommene Continuität, sowohl auf der Seite der Dura, als auf der des Periosts. Die Dura hängt an. Mit dem Meissel gemacht.

In den verschiedenen Sectionen sieht man den ursprünglichen Knochen an den Rändern durchaus normal; es ist nur eine dünne, nekrotische Binde, die in vielen Präparaten fehlt, übrig geblieben, gerade auf dem Niveau der Sectionsoberfläche. — Periost und Dura befinden sich in lebhafter Reaction und sind verdickt; auf dem Niveau des Defects angelangt, dehnen sie sich aus und verbinden sich zu einem einzigen, faserigen Bindegewebe, das den Defect ausfüllt und die Dicke des Knochens genau wiederholt. Dieses Bindegewebe ist reich an Elementen mit eiförmigem, spindelförmigem Kern und an Gefässen. In einigen Präparaten finden wir gerade in der Mitte desselben eine kleine dünne nekrotische Knochenschicht, die nach allen Richtungen hin von einer Zone leukocytischer Elemente zernagt wird, die sie umgeben und von allen Seiten aufzehren. Diese Zone stellt das Ueberbleibsel des reimplantirten Knochenstückes dar. — In anderen Präparaten ist dieses Knochenstück mit einer ganzen Neuproduction von Knochen verbunden, die sich am Rande des nekrotischen Theils aufschichtet und nach dem Innern des Defects hin vorschreitet, bis sie das nekrotische Fragment erreicht und dasselbe theilweise umschliesst. In diesem Experiment ist das osteogenetische Vermögen des Periosts und der Dura ohne Zweifel höchst gering und auf die Ränder beschränkt. Die zerstörende Thätigkeit überwiegt die neubildende.

Fig. 8.

$2^1/_2$ Monate. Weisses Kaninchen. Kraniektomie wie in den vorhergehenden Fällen ausgeführt. —

Makroskopisch lässt sich nichts beobachten, was die Unterscheidung des reimplantirten Theiles von den Rändern der Section erlaubte. Die Continuität ist vollkommen; man sieht nur einen fast unmerklichen Streifen feiner Gewebe, der sich von der Dura nach dem Periost hinzieht; er scheint dazustehen, als ob er an den Punkt, wo die Continuität des Knochens unterbrochen wurde, erinnern sollte.

In den Präparaten dieser Periode sieht man den Verlauf des ganzen Reparationsprocesses klar vor sich.

Man bemerkt in der That, dass die Diploëhöhlen und die haversischen Canäle des ehemaligen Knochens alle von schönen grossen Zonen jungen Knochens umgeben sind, die sich vom alten nekrotischen Knochen durch eine sehr scharfe Demarcationslinie unterscheiden. Auf diese Weise verbleiben von dem reimplantirten Discus nur nekrotische Streifen, die

nach allen Richtungen hin von den haversischen Canälen durchlaufen werden. Diese sind erweitert und varicös; einige sind schon ganz durch Knochen ersetzt, bei anderen dagegen ist die Ossification noch im Werden begriffen. Man sieht sie von dünnen Zonen jungen Knochens umgeben, während sich in ihrem weit über das Normale hinaus erweiterten Lumen das ganz von einer dichten Zone von Osteoblasten umringte Gefäss befindet. Diese Osteoblasten gruppiren sich an der Peripherie in concentrische Zonen. Charakteristisch ist die Anordnung, in der die haversischen Neubildungen je nach der Art des Schnittes auftreten. In der That sehen wir gerade in der Mitte der nekrotischen Zonen vollkommen abgegrenzte Knocheninseln und daneben Stränge, die von der Neuproduction der Dura in die Diploëhöhlen gehen und von hier aus in die Dura.

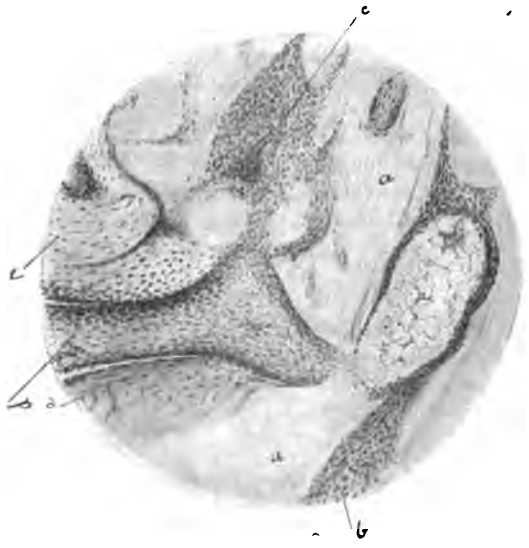

Fig. 9.

An den Punkten, wo die Ossification sich noch nicht ganz vollzogen hat, sieht man gleicher Weise diese Stränge von Osteoblasten, die, mit den Gefässen vereinigt, von der Dura und dem Periost aus in die von früher her existirenden haversischen Canäle eindringen, um sich mit den osteoblastischen Productionen, die die Diploëhöhlen ausfüllen, zu verbinden.

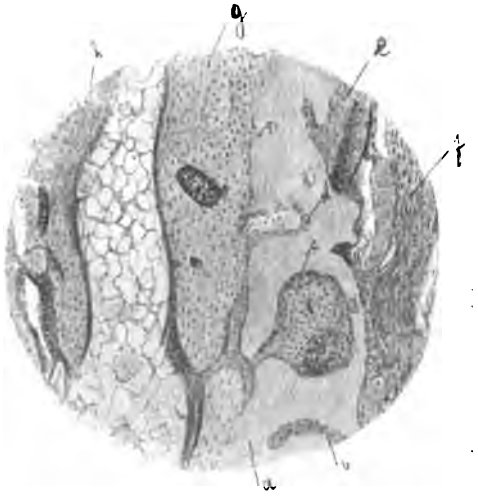

Fig. 10.

Besonders auffallend ist die reiche Vascularisation des Knochens; man sieht denselben in allen Richtungen von weiten Canälen durchzogen, in deren Lumen die von Leukocyten umgebenen Gefässe ziehen.

Mitten unter ihnen bemerkt man spärliche Bindegewebselemente an den Punkten, wo die Ossification noch nicht begonnen ist. Dies muss meiner Meinung nach als die erste Phase des Substitutionsprocesses betrachtet werden, eine Phase, in der die Absorption des Knochens und die Erweiterung der Canäle stattfindet, worauf dann die andauernde Phase der Ossification folgt.

In den Präparaten aus dieser Periode muss noch eine andere interessante Erscheinung hervorgehoben werden, nämlich das Fehlen des Ossificationsprocesses an der duralen und periostalen Oberfläche des nekrotischen Knochens. In der That sind hier nur Inseln neugeformten Knochens zu bemerken, verbunden mit Einbuchtungen und Dellen, in welchen sich die von der Dura und dem Periost herkommenden Elemente anhäufen und einnisten, als ob eine progressive Corrosion und Absorption des Knochens selbst stattfände, den ein osteogenetisches Gewebe zu ersetzen beginnt, welches an den von dem nekrotischen Theil am meisten entfernten Stellen Spuren von Ossification zeigt. Ferner bricht sich diese Production an den Punkten Bahn, wo sich haversische Canäle befinden, so dass die allgemeine Substitution schnell vor sich geht. Die Stelle, wo der Knochen unterbrochen wurde, ist fast völlig durch Balken neugeformten Knochens hergestellt, jedoch existirt noch eine zwischenliegende, ausschliesslich aus faserigem Bindegewebe bestehende Zone.

Fassen wir die aus dieser ganzen Reihe hervorgehenden Resultate zusammen, so finden wir, das der resecirte, von den weichen Theilen ganz befreite und reimplantirte Knochen beständig der Nekrose entgegengeht, einer totalen und vollständigen, von den ersten Momenten an zu constatirenden Nekrose. Dann beginnen die Corrosions- und Substitutionserscheinungen, die sowohl auf der Oberfläche der Dura, als auf der des Periosts, ebenso in den haversischen Canälen und den primitiven Diploëhöhlen vor sich gehen. In Folge dessen beginnt man im Innern des Knochens selbst zuerst Osteoblasteninseln und -Stränge zu sehen, je nachdem der Mikrotomschnitt transversal oder tangential auf die haversischen Canäle gefallen ist. In diese letzteren dringen die von der Dura und dem Periost kommenden Osteoblasten ein und erweitern sie, um sich darauf zu ossificiren. Dann hat man das charakteristische Bild der letzten Perioden vor sich, in denen man nur runde oder strangartig verlängerte Inseln und Streifen neuen Knochens sieht, inmitten der nekrotischen Masse, und von dieser durch eine scharfe Scheidelinie getrennt. Diese Substitution hört auch in den spätesten Perioden nicht auf, noch vermindert sie sich, setzt sich vielmehr lebhaft fort, so dass, meiner Meinung nach, der definitive Ausgang in der völligen Substitution besteht, einer Thatsache, durch die Barth's Ansichten bestätigt werden.

Charakteristisch ist es ferner, dass diese Substitution in den von uns beobachteten Perioden grösstentheils längs den alten haversischen

Canälen und Diploëhöhlen stattfindet, während sie auf der Oberfläche der Dura und des Periosts sehr gering ist; denn hier sieht man nur sehr kleine Knocheninseln, während vielmehr die Corrosions- und Absorptionserscheinungen vorwalten, die unter dem Einfluss eines neubildenden, an Gefässen und Elementen reichen Gewebes stehen. Diese letzteren nehmen in den tiefsten und von der nekrotischen Oberfläche am meisten entfernten Theilen das Gepräge von Osteoblasten an und gruppiren sich in ostëoidischen Balken.

Eine andere bemerkenswerthe Thatsache besteht darin, dass dieser Substitutionsprocess, so lebhaft er auch sein mag, hier weniger schnell und allgemein verläuft und sich langsamer entwickelt, als derjenige, den wir sich vollziehen sehen, wenn nur einzelne Knochensplitter am Periost hängen bleiben. Wir wollen hierbei nicht einmal in Rechnung ziehen, dass, während dort in gleich langen Perioden die Continuität des Knochens vollkommen wieder hergestellt war, dieselbe hier freilich wohl erreicht wird, aber nur scheinbar, da wir hier in Wahrheit, auch noch am Ende, zwischen den Resectionsrändern und dem reimplantirten Discus eine Zone faserigen Bindegewebes finden.

Lässt man aber auch diese Thatsache bei Seite, obwohl sie jedenfalls als der definitiven Solidität des Schädeldaches nachtheilig betrachtet werden muss, so beunruhigen mich doch die schweren Folgen, die aus diesem grossen nekrotischen Knochenstück entspringen können. Es liegt hier lange inmitten der Gewebe, wie ein Caput mortuum, und stellt eine fortwährende Gefahr dar, bevor es ganz aufgezehrt und ersetzt ist. In dieser Besorgniss bestärkt mich noch die Häufigkeit später Eiterungen, die ich im Verlauf meiner Versuche bei Thieren, die vollständig per primam geheilt waren, habe auftreten sehen.

Besonders interessant ist ferner das Experiment von 2 Monaten, wo der Knochen fast ganz absorbirt ist, ohne dass sich irgend welche Reaction von Seiten des Periosts und der Dura bemerken lässt, ausgenommen auf dem Niveau der Ränder. Dieser Fall mag, es ist wahr, eine Ausnahme bilden, eine Ausnahme, die, wer weiss, welchen Coëfficienten zuzuschreiben ist. Jedenfalls dürfen wir bei der Abschätzung dieser Methode nicht vergessen, dass der Fall vorkommen kann, wo das reimplantirte Stück nicht durch Knochen, sondern einfach durch faseriges Bindegewebe ersetzt wird.

Periostmuskellappen ohne Reimplantation des resecirten Knochens.

Diese Experimente sind alle mit Kaninchen gemacht worden, mit weiten Defecten, die alle in der gewöhnlichen Weise mit der Scheere aus-

geführt wurden. Die Basis betrug 2—2 1/2 cm, die Höhe 1—1/2 cm. Von den 5 operirten Thieren blieben 4 leben, von denen ich eines nach 3, ein anderes nach 4 Monaten tödtete. — Das Periost war beim Operationsact vollkommen erhalten geblieben. —

19 Tage. Junges Kaninchen. — Medianer Defect von 2 cm auf 1 cm Höhe mit der Scheere ausgeführt. Makroskopisch bemerkt man eine geringe Verdickung an den Rändern der Resection und eine dünne gespannte und glänzende Schicht Bindegewebe.

Bei der mikroskopischen Untersuchung nimmt man an den Knochenrändern Nekrose wahr, die sich von den Sectionsoberflächen eine gute Strecke hindurch längs dem Knochen verbreitet. Die Dura und das Periost sind dicker geworden und reich an Elementen, von denen die am meisten centralen das Gepräge von Osteoblasten tragen und, in Balken angeordnet, schon einen ausgesprochenen Ossificationsprocess darstellen, so dass sowohl die Sectionsoberflächen, als die duralen und periostalen mit einer Zone jungen Knochens bedeckt sind, die vollkommen abgegrenzt und balkenförmig angeordnet ist. Von den Rändern aus werfen sich sowohl Dura als Periost in den Defect und vereinigen sich, um eine einzige fibröse und stark vasculirte Schicht mit zahlreichen Zellen zu bilden, ohne irgend welche Spur von Ossification, nicht einmal einer beginnenden.

3 Monate. Junges Kaninchen. — Gewöhnlicher medianer Defect von 2 1/2 auf 1 1/2 cm Höhe, mit der Scheere gemacht.

Der makroskopische Befund bietet nichts Interessantes.

Mikroskopisch hat man einen histologischen Befund, der sich vom vorhergehenden nicht wesentlich unterscheidet; der Knochen tritt überall als wiederhergestellt auf und die Ränder zeigen von nekrotischen Stellen keine Spur mehr; der Defect ist mit einem fibrösen sklerotischen Bindegewebe ausgefüllt, zu dessen Bildung einerseits die Dura, andererseits das Periost beitragen.

3 Monate. Junges Kaninchen. In den Präparaten bemerkt man einerseits, dass der Knochenrand in allen seinen histologischen Details vollkommen im normalen Zustande erhalten ist; mit demselben steht ein skleröses, fibröses, durch das Zusammenfliessen von Dura und Periost gebildetes Bindegewebe in Zusammenhang, das eine der Höhe des durchschnittenen Knochens entsprechende Dicke besitzt, und das an der Stelle des Defects fortgenommene Schädeldach ersetzt. Die einzige histologische Eigenthümlichkeit, der wir hier begegnen, ist die Gegenwart jungen Knochens, der sich an den früheren angelagert hat. Dieser hat in einigen Präparaten die Form eines Streifens, in anderen dagegen bietet er das Aussehen einer Insel oder eines Blockes dar, der unmittelbar in der Nähe des früheren Knochens liegt und mit demselben durch ein fibröses Bindegewebe verbunden ist. Und diese Neubildung hat hier noch nicht ihr Ende gefunden, wie man aus der Gegenwart einer beschränkten Osteoblastenzone ersieht, die den neugebildeten Knochen überall umgiebt.

4 Monate. Junges Kaninchen. Der mikroskopische Befund ist mit dem vorhergehenden fast identisch.

Dieses Resultat war übrigens vorhergesehen in Anbetracht der klinischen Thatsachen. In der That hat man klinisch bei grossen Defecten nur ausnahmsweise den Fall gesehen, dass der Knochen sich mit dem periostalen Muskellappen allein wieder gebildet hätte. In der Literatur habe ich nur 2 derartige Fälle erwähnt gefunden. Der eine ist der von Postempski, über den Scafi Bericht erstattet hat, der andere der von Occhini. In beiden Fällen hat die Neubildung von Knochen stattgehabt, und zwar im ersten in Form von dünnen Lamellen, im zweiten in Form von Knochenblöcken. Mein Zweck bestand weniger darin, die an sich nicht in Zweifel zu ziehende Thatsache einer in unserem Fall nicht zu erwartenden Ossification festzustellen, als vielmehr, die Modalitäten derselben zu reproduciren und, wenn möglich, die Ursache aufzufinden. Nun bewegt mich der von mir erhaltene histologische Befund, der unzweifelhaft den Beweis geliefert hat, dass ein Ossificationsprocess stattgefunden hat und dass dieser (wenn auch mehr auf die Ränder der Continuitätsunterbrechung beschränkt) noch fortdauerte, anzunehmen, die ausgebliebene Ossification müsse dem Fehlen eines Stachels und eines Modells zugeschrieben werden.

Diese Factoren sind im gegenwärtigen Fall ausschliesslich auf die Peripherie des Defects beschränkt, wo wir gerade die Spuren einer Neuproduction von Knochen wahrzunehmen im Stande waren. Ich glaube daher, dass die Verwendung dieses Lappens, so werthvoll auch die äusserst schnelle Herstellung desselben sein mag, sehr eingeschränkt bleiben muss, nicht sowohl wegen der Gefahr eines Hirnbruchs (wie einige Autoren behauptet haben), der nur von Suppurationsprocessen abhängt, als im Hinblick auf die Eventualität eines Traumas, das eine directe Wirkung auf das Gehirn ausüben könnte.

Osteoplastischer Lappen mit temporärer Resection des an den weichen Theilen hängen bleibenden Knochens in seiner ganzen Dicke.

In dieser Reihe von Versuchen wollte ich das Schicksal der resecirten Disken studiren in denjenigen Verfahren von temporärer Cranioresection durch die ganze Dicke des Schädels, deren Vorläufer Chalot gewesen ist und die zuerst mit einigen Modificationen von Wagner in die Praxis übertragen sind. Diese Verfahren werden heutigen Tages in weitem Umfange angewandt wegen der in dieselben eingeführten nützlichen Modificationen und weil ein ganzer Vorrath von Instrumenten geschaffen worden ist, der ihre Ausführung wesentlich erleichtert. Es scheint uns daher der Mühe werth, uns mit denselben

zu beschäftigen, um zu sehen, ob sie in Wahrheit so sehr den übrigen Verfahren überlegen sind, dass man ihnen den Vorzug geben müsse.

Ich habe das Experiment mit 2 Hunden gemacht, aber in der That mit schlechten Resultaten. Mit einem feinen Hohlmeissel unterbrach ich den Knochen, indem ich demselben ungefähr die Form eines grossen C gab; und nachdem seine ganze Dicke bis zur Dura unterbrochen war, zerbrach ich den noch intacten Theil des Knochens mit einem Levatorium; auf diese Weise wurde der am Periost anhangende Discus aufgehoben, um nachher wieder eingesetzt zu werden. Da nun aber bei den Hunden, deren Schädeldicke ziemlich beträchtlich ist, der Sectionsdefect, den ich nothwendig mit einem Hohlmeissel machen musste, sehr weit war, so konnte ich nicht verhindern, dass der Knochendiscus hinabsank. Ausserdem war die Fractur der noch intact gebliebenen, an der Basis des Lappens gelegenen Strecke des Knochens unregelmässig ausgefallen, so dass ich in einem Falle das Vorhandensein einer Spalte in der Richtung nach der Schädelbasis constatiren konnte; ferner wurde der Perioststiel bei der Abgrenzung des Knochenstiels, den ich nachher zerbrach, so misshandelt und reducirt, dass das Gelingen des Experiments compromittirt war. Zu allem diesem kommt die ausserordentlich lange Dauer des Operationsactes, folglich fast die Gewissheit, dass Sepsis eintreten würde, wie es bei den beiden Hunden geschah. So ist es leicht verständlich, dass ich mich entschloss, Kaninchen als Versuchsthiere zu benutzen. Auch wollte ich nicht zum Trepan greifen, obwohl die Technik durch denselben bedeutend abgekürzt worden wäre, wegen der tiefen Alterationen, die derselbe im Knochen hervorruft, wovon ich mich in den vorhergehenden Versuchsreihen überzeugen konnte — Alterationen, die natürlich bei der Werthabschätzung des Verfahrens in's Gewicht gefallen wären. — Bei den Kaninchen hingegen, deren Parietalen sehr dünn sind, ist es möglich, mit einer kleinen scharfen, kurzen und feinen Scheere den Knochen zu durchbohren. Wenn man dann der Scheere eine Tangentenrichtung giebt, indem man eine Verletzung der Dura vermeidet, lässt sich der Lappen in der gewollten Weite und Form abgrenzen, ohne die weichen Theile zu misshandeln. Schliesslich liess ich eine sehr beschränkte Knochenstrecke übrig, die ich darauf zerbrach, indem ich den Discus mit einer feinen Zange aufhob. So gelang es mir, 4 Kaninchen mit Erfolg zu operiren, bei einer Versuchsdauer, die sich von 5 Tagen bis auf $2^1/_2$ Monate ausdehnte. Ich trug immer Sorge dafür, sehr weite Defecte im Verhältniss zu der Grösse des Thieres hervorzubringen, von $2^1/_2$—3 cm.

Experiment 1. Junges Kaninchen. Es wird links ein $2^1/_2$ cm langer und 1 cm hoher Defect ausgeführt, indem man die Continuität des Knochens auf drei Seiten unterbricht und ihn unten zerbricht, so dass man ihn am Periost und am Muskel anhängen lässt, welcher letztere eine Art von Scharnier bildet, vermittelst dessen sich der wieder in situ gebrachte Knochendiscus bewegen lässt. Dauer des Versuchs 5 Tage.

Makroskopisch ist nichts bemerkenswerth, was sich von dem bei einer Fractur in dieser Periode gewöhnlich Vorkommenden unterscheidet, abgesehen von einer geringen Blutung, die sich von dem Fracturpunkt über die Dura verbreitet und die dem Knochen benachbarten parietalen und Muskelgewebe infiltrirt.

Mikroskopisch bemerkt man an den Rändern des Defects eine auf die Resectionsoberfläche beschränkte Nekrose, die sich aus dem Aussehen der Knochenzellen abnehmen lässt, die zum Theil verschrumpft, entstellt und verkleinert, zum Theil bleich, farblos wie Schatten und zu einer pulverigen Masse reducirt sind, die den Knochenkörper anfüllt. Von den haversischen Canälen sind einige leer, andere voll von Blutgerinnsel. In den Diploëhöhlen sieht man weit ausgedehnte Hämorrhagien mit einer nicht unbedeutenden Infiltration. Auch hier sind die Gefässe theilweise thrombosirt, während in anderen die Circulation thätig bleibt; dagegen zeigt sich im Periost und in der Dura eine intensive Infiltration, die sich auch über die parostalen Gewebe verbreitet und sich immer mehr ausspricht, je mehr man sich dem Fracturpunkt nähert, wo man zahlreiche Blutkügelchen bemerkt, sowie eine leukocytäre Infiltration, die so intensiv ist, dass sie an jenem Punkt die periostale und durale Structur verdeckt. Auf dem Niveau des resecirten Knochendiscus offenbart sich ausser dieser Infiltration der Dura und des Periosts eine intensive Infiltration der Diploëhöhlen und eine sich nur auf einige haversische Canäle und Diploëgefässe erstreckende Thrombose, mit beschränkten Nekrosen des Knochens, während sich dieser im Allgemeinen völlig vital erhält und seine Circulation normal bleibt; und die Nekrose trifft theils die am meisten peripherischen Theile des Discus, die den Sectionspunkten entsprechen, theils centrale Theile, namentlich dort, wo die Knochengefässe der Thrombose ausgesetzt sind; man bemerkt eine ausgebreitete epidurale Hämorrhagie.

Experiment 2. Kleines Kaninchen. Es wird, wie gewöhnlich, links operirt. Dauer des Experiments 9 Tage. Makroskopisch stellen sich die Knochen als normal dar: auf der Fracturlinie ist ein rosenfarbiges weiches Gewebe eingeschoben.

In den mikroskopischen Präparaten bemerkt man sofort eine Verminderung der leukocytären Infiltration, dagegen zeigt sich eine sehr starke Reaction von Seiten der dem Periost und der Dura eigenthümlichen Elemente und eine intensive Neubildung von Gefässen. Diese Neuproduction von Gefässen und Zellen ist fast ausschliesslich auf den Fracturpunkt beschränkt; sie verbreitet sich nur unbedeutend längs der Resectionsränder und ist auf dem Niveau des herausgenommenen Discus sehr wenig ausgesprochen. Sie wirft sich auf den Fracturpunkt, wo man Ausläufer junger Bindegewebselemente sieht, die mit den Gefässen in den zwischen den Sectionsrändern liegenden Raum eindringen und grösstentheils das noch existirende Infiltrationsgebiet substituiren, wo man zahl-

reiche Lymphocyten in Cariolysis antrifft. Die Diploëhöhlen und haversischen Canäle sind erweitert und varicös geworden. Dort, wo in diesen letzteren die Circulation sich vital erhält, sieht man rings um die Gefässe concentrische Schichten polyedrischer Elemente, die sich auch rings um die Diploëhöhlen finden, indem sie dieselben bedecken, während wir in andern haversischen Canälen von allem diesem nichts finden. Man sieht in diesen einige entstellte und verkleinerte Elemente, die Blöcke von Substanz umgeben, die bald hyalinisch-homogen, bald vielmehr opak und körnig ist, sich schwach färbt und das Licht stark bricht.

Experiment 3. Ausgewachsenes Kaninchen. Kranioektomie links, etwas medial, nach derselben Methode. Der Defect ist 3 cm lang, 2 cm hoch. Dauer des Experiments 20 Tage.

Sowohl in dem resecirten Discus als an den Resectionsrändern bemerkt man identische Thatsachen, d. h. nekrotische Gebiete ohne Elemente, die mit völlig vitalen Gebieten abwechseln; nur mit dem Unterschied, dass, während an den Resectionsrändern das nekrotische Gebiet auf das Niveau der Sectionsoberfläche beschränkt ist, im Knochendiscus die vitalen Punkte mit den nekrotischen abwechseln, welche letzteren verhältnissmässig spärlich sind und in keiner irgend welchen Ordnung auftreten. Periost und Dura befinden sich in lebhafter Reaction und weisen einen grossen Reichthum an jungen Elementen mit grossem, eiförmigem Kern auf, die sich rings um den Knochen anhäufen, und zwar in den entfernten Theilen ohne Ordnung, jemehr sie sich jedoch dem Knochen nähern, in übereinander gelegten Schichten und Zonen angeordnet. Diese jungen Elemente werfen sich, sowohl von der Dura als vom Periost aus, auf die Sectionslinie, so dass diese sich uns ganz voll von jungem Bindegewebe darstellt, in welchem wir eine Tendenz zu einer Anordnung von osteoidischen Balken bemerken, die sich einerseits auf den früheren Knochen, sowohl auf die Ränder wie auf den Discus stützen, während sie sich andererseits mit dem den Defect anfüllenden Bindegewebe vereinigen. An diese Balken und an den früheren Knochen sehen wir die Osteoblastenzeichen angelagert, und wenn man den Knochen in unmittelbarer Nähe des Resectionspunktes und auf dem Niveau des resecirten Discus betrachtet, so sieht man die haversischen Canäle und Diploëhöhlen weit über das Normale hinaus erweitert, unregelmässig und voll von theils spindelförmigen, theils eiförmigen, dicht aneinander gedrängten Elementen, die, zusammen mit den neugebildeten Gefässschlingen, sich mit der duralen und periostalen Neuproduction, sowie mit dem den Sectionsdefect anfüllenden Gewebe verbinden. Diese Elemente dringen durch den vitalen Knochen hindurch bis in Punkte, wo sich Gebiete befinden, die nicht mehr vital sind, und durchziehen auch diese nach allen Richtungen hin. Rings um einige der erwähnten Canäle und Höhlen nimmt man Knochengebilde mit vollkommen vitalen Zellen wahr, die, so eng sie sich auch an den nekrotischen Knochen anschliessen, bei genauer Betrachtung sich als durchaus verschieden von dem letzteren erweisen durch eine ganz klare, feine Demarcationslinie, während der Farbenton, den die Grundsubstanz an diesen Stellen annimmt, dunkler und weniger gleichmässig ist, so dass wegen dieser Eigenthümlichkeiten, sowie wegen der Beziehungen zu der Osteoblastenproduction im Innern der Canäle sich

mit Sicherheit behaupten lässt, dass es sich hier um neugebildeten, den ehemaligen nekrotischen ersetzenden Knochen handelt.

Experiment 4. Grosses Kaninchen. Kranioektomie wie früher ausgeführt. Dauer des Experiments 2 1/2 Monate. Die Continuität des Schädels ist eine vollkommene, abgesehen davon, dass man auf dem Niveau des Punktes, der durch die Resection des Knochens getroffen wurde, noch eine feine Schicht Bindegewebe von fibrösem Aussehen bemerkt, das sich vom Periost nach der Dura hinzieht, während die Resectionsränder an Dicke zugenommen haben und der Knochen des Discus annähernd seine ursprünglichen Dimensionen bewahrt hat.

Die Reaction von Seiten der Dura und des Periosts hat sich bedeutend vermindert, dagegen ist sie noch stark in den haversischen Canälen und den Diploëhöhlen, die sich uns unregelmässig und über das Normale hinaus erweitert darstellen; und zwar nehmen Erweiterung und Unregelmässigkeit dort zu, wo der resecirte Knochen nicht mehr vital ist. An vielen Stellen bemerkt man, ausser einem grösseren Reichthum an Infiltrationselementen, die Erscheinung, dass der haversische Ossificationsprocess noch in Thätigkeit begriffen und Diploëhöhlen sind mit Osteoblastenschichten bedeckt. Bei den am meisten peripherischen tritt die Knochenmetamorphose evident hervor. Grade diese sind es, die sich mit den Zonen neugebildeten Knochens verbinden, der vom nekrotischen Theil scharf unterschieden ist. An anderen Stellen ist die Ossification kaum angedeutet oder noch nicht einmal im Anfang begriffen.

Fig. 11.

Nimmt man Alles zusammen, so ergiebt sich, dass die Substitution der nekrotischen Gebiete noch vorschreitet, wenn auch weniger lebhaft, als in den vorhergehenden Perioden; und dieses gilt sowohl von dem Knochendiscus, als von den Sectionsrändern. — In beiden tritt ferner ein Streifen jungen Knochens klar hervor mit Elementen, die strang- oder balkenförmig oder concentrisch um ein Gefäss herum gruppirt sind. Dieser Streifen umgiebt die ganze Peripherie, sowohl auf der Seite der Dura, als auf der des Periosts, und unterscheidet sich durch seine tincturellen Eigenschaften und das Aussehen der Zellen von dem benachbarten früheren Knochen, obwohl dieser noch vital ist. — An

der Stelle, wo der Knochen unterbrochen wurde, befindet sich eine sehr geringe Strecke, die noch nicht durch Knochensubstanz wiederhergestellt ist. Man bemerkt hier ein faseriges, elementenreiches Bindegewebe, das von der Dura nach dem Periost geht und die Sectionsoberflächen mit einer Zone spindelförmiger Zellen von osteoblastischem Typus eng umschliesst.

Aus dieser Reihe von Experimenten geht klar hervor, dass, wenn man einen Knochendiscus in der Weise resecirt, dass er von den weichen Theilen, die ihn im normalen Zustande bedecken, nämlich von Periost und Dura nicht getrennt wird, ihn dagegen vermittelst eines hinlänglich grossen Stiels mit den weichen Theilen in Zusammenhang lässt, dieser Discus grösstentheils vital bleibt. Jedoch können beschränkte nekrotische Zonen vorkommen, auch unabhängig von der directen Wirkung des Traumas, nämlich dort, wo die Gefässe der Thrombose verfallen sind. Jedoch werden diese Zonen von den ersten Perioden an durch einen von den alten haversischen Canälen ausgehenden Ossificationsprocess ersetzt. Diese im Anfang sehr thätige und lebhafte Ossification erscheint in den nachfolgenden Perioden langsamer, wenn auch immer im Fortschritt begriffen. Die vollkommene Continuität zwischen dem resecirten Discus und den Rändern wird jedoch auch in diesen Perioden nicht erreicht, obwohl das Vorhandensein von progressiven Erscheinungen dem Gedanken Raum giebt, dass dieses Resultat später statthaben kann.

Dura und Periost müssen also als zwei bedeutende Factoren des Reparationsprocesses der Schädeldefecte betrachtet werden. Aus unseren Versuchen geht jedoch nicht hervor, dass die Eine oder das Andere hierbei eine vorwiegende Wirkung ausübe. Ja, ihr osteogenetisches Vermögen scheint sich gleich zu stehen. Auch verhindert der Mangel eines der beiden Factoren, der Dura (die Einige als ein unentbehrliches Element betrachten), sicherlich nicht die Restitutio ad integrum. Die einzige Thatsache, die sich in diesen Fällen constatiren liess, war eine gewisse Verzögerung in den ersten Perioden. Aber dieser Erscheinung waren vielleicht andere Coëfficienten nicht fremd, wie die individuellen Eigenthümlichkeiten und der in den allerersten Perioden von Seiten des Gehirns ausgeübte Druck, welches ein wenig in der Richtung auf den Lappen hin emporragt. Uebrigens findet die Reparation statt und ist vollkommen, sei es, dass die Dura beibehalten oder fortgenommen wird, und zwar immer ohne intermediäre Knorpelbildung. Aber damit sich dieses osteogenetische Vermögen schnell und wirksam vollziehen

kann, ist ein Stachel erforderlich, den in unserem Fall der frühere Knochen vertritt. Dies ist so gewiss, dass wir im Allgemeinen die Ossification nur dann erreicht haben, wenn entweder das ganze resecirte Stück frei in situ belassen wurde oder Splitter desselben am Periost anhängen blieben. In diesem Punkt herrscht völlige Uebereinstimmung zwischen meinen Experimenten und denen Sacchi's und Pascale's, welche festgestellt haben, dass, wenn man den Knochendiscus fortnahm, die Reparation ausblieb und lediglich die Bildung von faserigem Bindegewebe stattfand. Die Ansichten Berezowsky's stehen also in entschiedenem Widerspruch mit meinen Schlussfolgerungen, wie mit denen Sacchi's und Pascale's. Er berichtet in der That, dass er bei seinen Versuchen in Betreff des osteogenetischen Vermögens der Dura zu einer vollkommenen Reparation des Defects gelangt ist vermittelst neugebildeten Knochengewebes, welches ausschliesslich von der Dura ausging, während weder ich noch Sacchi oder Pascale den Defect je durch Knochengewebe dauernd wiederhergestellt gesehen haben, selbst wenn Dura und Periost belassen wurden. Es scheint mir, dass der Hauptgrund der Meinungsverschiedenheit in den Bedingungen, unter denen die Experimente ausgeführt wurden, zu suchen ist. Berezowsky hat nämlich einen Defect von nur 6 mm gemacht; wie soll man sich also darüber wundern, dass dieser reparirt worden sei vermittelst einfacher Neoformation, wenn auch von äusserst geringem Umfange, wie wir sie auch längs den Rändern beschrieben haben?

In einem Punkte befinde ich mich jedoch durchaus in Uebereinstimmung mit Berezowsky, nämlich in Bezug auf das Schicksal der Knochensplitter. In der That hat auch er constatiren können, dass dieselben zu Grunde gegangen sind und dass ringsumher die Neoformation der Dura Platz gegriffen hat. Die ausschliessliche Aufgabe, die ich dem entweder theilweise oder ganz conservirten Knochen, der als Innest im Defect frei oder am Periost anhängend verbleibt, zuweisen muss, besteht gerade darin, dass er als Stachel, Modell und Leiter des Reparationsprocesses dienen soll. So hat auch meiner Meinung nach Barth vollkommen Recht, wenn er behauptet, dass bei den reimplantirten Bruchstücken und Disken die Nekrose die Regel bildet. Dagegen ist die Erklärung David's, so geistvoll sie auch sein mag, nicht stichhaltig. Dieser spricht nämlich von einer verminderten Vitalität, in die der reimplantirte Knochen trete; diese sei eine vorübergehende, da in Wahrheit in den späteren Perioden Alles zum normalen Zustande zurückkehre: die Zellen sind bleich, schwer färbbar, der Kern mit Mühe zu unterscheiden, ja die Knochenkörperchen erscheinen leer, die haversischen Canäle wesentlich erweitert,

die Diploëhöhlen sind infiltrirt und zeigen Spuren von einem körnigen Detrit, der intensiv färbbar ist. Dies sind die charakteristischen Eigenthümlichkeiten, aus denen David den Schluss zieht, dass es sich nur um eine Verminderung der Vitalität handele. Ich weiss hingegen nicht, was für andere charakteristischere Anzeichen die pathologische Anatomie bieten könnte, um den Beweis einer Nekrose zu liefern. Wahrscheinlich handelte es sich aber in David's Fall um Nekrose, da es unzweifelhaft ist, dass der Substitutions- und Absorptionsprocess bei einem Innest einen sehr verschiedenen Entwicklungsgang nehmen kann, wie auch Pascale bemerkt hat. So kann ein nekrotisches Knochenstück nach langer Zeit fast sein ursprüngliches Volumen mit nur geringen Spuren von Corrosion behalten haben, wie es in unserem Fall nach 30 Tagen vorgekommen ist, während ein anderes schnell aufgezehrt und im Wesentlichen sehr bald, wie in unserem anderen Fall von 25 Tagen, oder selbst vollständig, wie in unserem Fall von 2 Monaten, substituirt werden kann. Dies bemerke ich ausdrücklich, weil es bei Experimenten mit verschiedenen Thieren sehr wohl vorgekommen sein kann, dass der Experimentirende in der 6. Woche wirklich einen Fall vor sich gehabt haben kann, in dem die Substitution vielleicht schon stattgehabt hatte, während derselbe in den vorhergehenden Perioden das entgegengesetzte Resultat gefunden haben könnte.

Valan ferner spricht von einer partiellen Nekrose, die nur an gewissen beschränkten Stellen eintrete, während sich andere vital erhalten sollen. Nun habe auch ich, wie Valan, in verschiedenen Präparaten einen ganzen Streifen lebendigen und vitalen Knochens beobachten können, der eine nekrotische Zone oder nekrotische, mit vitalen abwechselnde Inseln umgab. Jedoch konnte ich bei der weiteren Beschreibung der verschiedenen Präparate, in Uebereinstimmung mit Berezowsky, beweisen, dass diese Thatsache einer peripherischen Neuproduction rings um die Schicht zuzuschreiben sei, oder einer centralen medullären Neuproduction des Marks vermittelst von Osteoblasten, die sich in die Lücken und die ursprünglichen erweiterten haversischen Canäle einfiltrirt haben.

Hiermit will ich nicht völlig ausschliessen, dass ein Innest ausnahmsweise, namentlich in gewissen Dimensionen, gedeihen könne; aber, bevor das Gegentheil bewiesen ist, behaupte ich, dass wir dies in Zweifel ziehen müssen, und zwar umsomehr, als bei den Autoren, bei welchen vom Gedeihen gesprochen wird, abgesehen von wenigen Ausnahmen, die histologische Untersuchung vermisst wird, während man sich viel auf die makroskopischen charakteristischen Eigenthümlichkeiten verlässt, welche leicht täuschen können.

Ja, ich bin geneigt, den Zellenelementen eines resecirten und reimplantirten Discus noch entschiedener, als Pascale es gethan hat, die Vitabilität abzusprechen. Ich muss sogar gestehen, dass ich in meinen Experimenten nie die Gelegenheit gehabt habe, Elementen zu begegnen, die durch ihre charakteristischen Eigenthümlichkeiten und ihre topographische Lage an eine Permanenz des Lebens denken liessen, und zwar von den ersten Perioden an. Was ferner das Wesentliche im Substitutionsprocesse betrifft, so werde ich nach meinen Befunden zu Schlussfolgerungen geführt, welche von denen Pascale's weit abweichen. In der That, von einem Monate nach dem Operationsact an finde ich, dass das Verschwinden des nekrotischen Knochens ausschliesslich an Absorptionserscheinungen mit allen Charakterzügen des lacunären Typus und der Gegenwart von Gigantenzellen gebunden ist. Eben denselben Process sehe ich nach $2^1/_2$ Monaten in einigen haversischen Canälen als einen permanenten; in anderen hat die Ossification entweder stattgehabt oder ist im Werden begriffen. Folglich muss ich diese als die erste Phase des Substitutionsprocesses betrachten, an deren Stelle dann die Periode der Neuproduction von Knochen tritt vermittelst der Osteoblasten, die granulationsweise in die haversischen Canäle und die erweiterten und von den Detriten befreiten Diploëhöhlen vordringen. Ich leugne keineswegs, dass in diesem Moment die erwähnten Osteoblasten, indem sie sich vervielfältigen, mit dazu beitragen können, die Höhlen, die sie ausfüllen, noch mehr zu erweitern; ja, ich bin der Ansicht, dass das Verschwinden der nekrotischen Knochensubstanz und ihre gleichzeitige Ersetzung durch neue Knochensubstanz, wie Pascale annimmt, allein in diesem Sinne zu verstehen ist.

Zieht man ferner die Progressivität dieses Processes bis zur vollkommenen Substitution (die von Barth angenommen, aber von Pascale geleugnet wird) in Betracht, so werde ich durch meine Experimente zu der Behauptung geführt, dass der Substitutionsprocess vom Periost und der Dura aus eingeleitet wird in Form von sich übereinander legenden Balken und Schichten, die sich schon in den ersten Perioden an dem nekrotischen Knochen anlagern. Jedoch findet dieser Process des sich übereinander Legens längs des ganzen nekrotischen Stückes nicht ohne Unterbrechung statt, sondern vielmehr in Zonen und Inseln, die einen Theil der nekrotischen Knochensubstanz in Contact mit der vom Periost und der Dura ausgehenden Production jungen Bindegewebes lassen, durch welches dieselbe aufgezehrt und zernagt wird, wie es die zackigen und an Einbuchtungen reichen Ränder zeigen, während in den haversischen Canälen und den Diploëhöhlen die Ossi-

fication statthat. Endlich in den letzten Perioden, die ich zu beobachten in der Lage war, sieht man viele von den Canälen und Höhlen des nekrotischen Knochens ganz mit junger Knochensubstanz angefüllt und rings um die Oberfläche des Periosts und der Dura Inseln gleichfalls neugebildeten Knochens, so dass es scheint, als ob die Substitution stillstehe. Wenn man aber auch in diesen Perioden seine Aufmerksamkeit auf das junge Bindegewebe richtet, das an der Dura und dem Periost seinen Ursprung hat und den Knochendiscus von allen Seiten umgiebt, so bemerkt man, dass, während sich dieses einerseits zwischen den neugebildeten Balken einnistet, um den nekrotischen Knochen an den Stellen, wo sich kein junger Knochen übereinander gelegt hat, zu erreichen und zu zernagen, andererseits in den entfernteren Theilen in der Gegend der fibrösen Zone, die Periost und Dura begrenzt, die Elemente dieses jungen Bindegewebes den Charakter von Osteoblasten annehmen und den Grund zu neuem Knochen legen.

Hieraus folgen drei Thatsachen: ein beträchtlicher Zuwachs an Dicke von Seiten des nekrotischen Knochendiscus, das Vorwiegen der Canalisation in der ihm angehörigen Grundsubstanz und die Substitution von Höhlen und Canälen durch Knochensysteme.

An dem Punkt, wo die Continuität des Knochens unterbrochen wurde, kommt der Reparationsprocess sehr frühzeitig zum Vorschein (hierin stimmen meine Versuche mit denen der andern Experimentatoren überein), jedoch ist es mir nie gelungen, in meinen Befunden eine vollständige Wiederherstellung zu sehen, dagegen fand ich stets eine zwischenliegende Zone von Bindegewebe, die in den weiter vorgeschrittenen Perioden ein fibröses Aussehen hatte.

Natürlich muss man bei der Abschätzung der Experimente vielen Factoren Rechnung tragen, denen sich übrigens auch der klinische Fall nicht entziehen kann. Es ist nothwendig, den allgemeinen Zustand in Betracht zu ziehen, und einer der wichtigsten Umstände besteht darin, dass das osteogenetische Vermögen und die Activität der Reaction ausserordentlich verschieden sind zwischen dem einen Thier und dem andern. So kann bei einem Thier eine beschränkte und sehr schwache Substitution stattfinden und der Knochendiscus noch nach langer Zeit fortexistiren, während bei anderen (wie es mir gerade bei dem Experiment von 2 Monaten vorgekommen ist) der Absorptionsprocess so energisch ist und so schnell verläuft, dass sich die Substitution kaum durch ein schwaches und theilweises Uebereinanderlegen an der schon fast ganz absorbirten Oberfläche des nekrotischen Knochens vollzieht.

Was jedenfalls aus meinen Experimenten hervorgeht, ist die Pro-

gressivität der Phasen und die Thatsache, dass eine grosse Verschiedenheit zwischen den Anfangs- und den Schlussstadien herrscht. Wenn ferner die von mir beobachteten Modalitäten der Substitution eine lange Dauer voraussehen lassen, so geben sie doch keinem Zweifel über den Verlauf des Processes bis zur vollständigen Reparation Raum.

Sehr verschieden sind hingegen die Erscheinungen, die man beobachtet, wenn man den Discus am Periost anhängen lässt, so dass er wie vermittelst eines Scharniers bewegt werden kann. In diesem Falle stimmen meine Resultate mit denen Pascale's vollkommen überein. Der Knochendiscus bleibt nämlich grösstentheils vital, während einige Zonen zu Grunde gehen; dies sind begrenzte Zonen, die meistens mit Thrombosen der sie benetzenden haversischen Gefässe verbunden sind. Der Absorptions- und Substitutionsprocess ist hier gleichzeitig oder rührt grösstentheils von den haversischen Canälen und den Diploëhöhlen her, in denen die Circulation unversehrt geblieben ist und die an die erwähnten Zonen angrenzen. Eins habe ich aber auch hier nie constatiren können, nämlich die vollständige Reparation der Strecke, an welcher der Knochen unterbrochen worden ist, so dass ich hier selbst in den am meisten vorgeschrittenen Perioden einen feinen Streifen Bindegewebe eingeschaltet finde, das den resecirten und vitalen Discus mit dem Rande des Defects verbindet.

Gehen wir von diesen lediglich theoretischen Schlüssen zur Praxis über, so stehen wir nicht an, die Methode der Reimplantation des resecirten Stückes zu verwerfen und noch viel mehr die ganze Kategorie der lebenden oder todten Heteroinneste. Diese Methode ist sicherlich der des periostalen Muskellappens nicht überlegen, ja sie bringt, ohne die Schnelligkeit der Ausführung zu besitzen, Gefahren mit sich, denen die letztere nicht unterworfen ist, wie z. B. die Gefahr des Drucks, den das wieder eingesetzte Stück durch die unregelmässige atypische Production die sich auf demselben bildet, ausüben kann, ferner der secundären Infection, die immer zu befürchten ist in Anbetracht des langen Verbleibens des nekrotischen Knochendiscus. Ausserdem entspricht sie nicht mit Sicherheit dem Princip der Osteoplastik, nämlich von den ersten Tagen an dem Gehirn einen dauerhaften und starken Schutz zu gewähren, denn sie kann der völligen Absorption und der Substitution durch fibröses Bindegewebe entgegengehen, wie es Sacchi, Pascale und ich bemerkt haben. Dagegen ist der osteoplastische, nach der Methode Durante's gemachte Lappen immer vorzuziehen, oder die Lappen mit temporärer Resection des Knochens in toto, der an den weichen Theilen hängen bleibt. In diesem letzteren Fall wäre jedoch eine Technik zu wünschen, die so weit als möglich

den Gebrauch des Trepans und der Säge ausschlösse, die tiefgehende Alterationen in der Constitution des Knochens hervorrufen können und dagegen weniger complicirte und leichter zu handhabende Instrumente in Anwendung brächte. Bei diesen müsste der Gesichtspunkt der einfachen Section durch Druck vorwalten vermittelst starker und scharfer Schneiden, die in entgegengesetzter Richtung (antagonistisch) wirken, wie bei den Craniotomen Roncali's und Iuvara's. Bis man jedoch in praktischerer Weise als bisher nach diesem Grundsatz verfährt, ziehen wir den osteoplastischen Lappen Durante's vor, für den nur der einfache Meissel erforderlich ist und der uns stets vorzügliche Resultate geliefert hat.

Literatur.

Wagner, Die temporäre Resection des Schädeldaches. Centralblatt f. Chirurgie 1889. 1891.
Toison, De la trép. du crâne. Congr. fr. de chir. 1891.
Chipault, Chir. opér. du syst. nerv.
Padula, Chir. cranica.
Broca et Maubrac, Chir. cérébrale.
Ollier, Traité expérimentale et clinique des os. 1867.
Derselbe, De l'ostéogénèse chirurgic. (Revue chirurgicale.)
Pascale, Innesti ossei. 1898. — (Scritti angur. in omaggio del. Prof. Durante.)
Flourens, Gaz. méd. de Paris. 1859.
Bérézowsky, La dure mère organe ossificateur. 1899.
Poulet (bei Broca).
Wedemeyer (bei Chipault).
Mac Ewen, Obs. sur la transplant. oss. Revue de chir. 1882.
Derselbe, Brit. med. Journ. 1886.
Derselbe, Lancet. 1888.
Gerster (bei Chipault).
Jaboulay (bei Scafi), Tecnica ed indicazioni delle res. cran. Lyon. méd. 1890.
King und Spitzka (bei Scafi).
Mossé, Acad. de méd. de Paris. 1893.
Derselbe, Rech. sur la greffe oss. Gaz. hebd. de Montpellier. 1888.
Adamkiewicz, Ueber Knochentransplantation. Wien. med. Blätter. 1889.
Frank and Churk, A contribution to brain surgery. Americ. Journ. of med. sc. 1890.
Wolff, Die Osteoplastik. Langenbeck's Archiv. Bd. 4.
Buscarlet, La greffe oss. Paris 1891.
Schmitt, Ueber Osteoplastik. Langenbeck's Archiv. Bd. 45.
A. Barth, Histologische Untersuchungen über Knochenimplantation. Beitrag zur path. Anat. 1895.
David, Ueber die histologischen Befunde nach Reimplantation. Archiv für klin. Chirurgie. 1896.

Sacchi, Chir. cérébr. Compt. rend. intern. 1874.
Valerio, Contributo allo studio degli innesti cranici e della craniectomia. Giorn. med. del R. Esercito. 1901.
Valan (bei Valerio).
Müller, Centralblatt für Chirurgie. 1890.
König, Centralblatt für Chirurgie. 1890.
Biagi, Dell' influenza nervosa sulla consolidaz. delle fratture. Scritti angur. in omaggio del Prof. Durante.
Scafi, Tecnica ed indicazioni delle resezioni craniche.
Occhini, Della trapanazione delle ossa del cranio. Giorn. internaz. delle scienze med. 1881.
Debreuil, Presse médicale. 1837.
Heine, Gaz. méd. de Paris. 1836.
P. Flourens, Théorie expérimentale de la formation des os. 1847.
Klencke, Physiol. der Entzündung nach Regeneration inorganischer Gewebe.
Q. Vignolo, Sul potere osteogenetico della dura madre. 1893. Monitore zoologico.
Caminiti, La dura madre nei processi di ossificarcine. La clinica chirurgica. 1901.

Erklärung der Abbildungen.

Fig. 1. Osteoplastischer Lappen Durante's. Frau, nach 11 Jahren und 7 Monaten. Koristka, 3 Obj. *a* Osteoblasten, *b* Knochenbalken, *c* Bindegewebe zwischen den Balken, *d* Metamorphose des Bindegewebes im Knochen.

Fig. 2. Osteoplastischer Lappen Durante's (mit Dura). Hund, 18. Tag. Koristka, 3 Obj. *a* Nekrotische Lamelle, *b* neugebildeter Knochen in Balkenform, *c* ehemaliger Knochen (Resectionsrand), *d* Periost, *e* Dura.

Fig. 3. Osteoplastischer Lappen Durante's (mit Dura). Hund, 2 Monate. Koristka, 3 Obj. *a* Nekrotische Lamelle, *b* neugebildeter Knochen durch Uebereinanderlegung, *c* neugebildeter Knochen rings um die früheren haversischen Canäle.

Fig. 4. Osteoplastischer Lappen Durante's (mit Dura). Hund, 4 Monate. Koristka, 3 Obj. *a* Nekrotische Lamelle, von der Neoformation umgeben, *b* neugebildeter Knochen durch Uebereinanderlegung.

Fig. 5. Osteoplastischer Lappen Durante's (ohne Dura). Hund, 25. Tag. Koristka, Obj. b. *a* Resectionsrand, *b* Periost, *c*, *e* nekrotische Lamellen, *d*, *f* Neoformation von Knochen.

Fig. 6. Resection des Knochens; Reimplantation des resecirten Knochens. Kaninchen, 9. Tag. Koristka, Obj. b. *a* Periost, *b* reimplantirter nekrotischer Knochen mit Ueberbleibseln von Knochenzellen, *c* haversische, der Corrosion ausgesetzte Canäle, *d* Dura.

Fig. 7. Ibid., Hund, 1 Monat. Koristka, Obj. b. *a* Dura, *b* alter, der Corrosion verfallener Knochen, *c* neugebildeter Knochen, *d* Periost.

Fig. 8. Ibid., Hund, 2 Monate. Koristka, Obj. b. *a* Reimplantirter Knochen, *b*, *c* neugebildeter Knochen, *d* haversische Production.

Fig. 9. Ibid., Kaninchen, 2½ Monate. Koristka, Obj. 5. *a*, *a* Peripherischer Theil des reimplantirten nekrotischen und der Corrosion ausgesetzten Discus, *b*, *c* unregelmässig erweiterte haversische Canäle mit reicher Infiltration duraler Elemente, *d* Ossification dieser duralen Elemente an den entfernteren Stellen, *e*, *e* neugebildeter Knochen.

Fig. 10. Ibid., dasselbe Kaninchen, 2½ Monate. Koristka, Obj. 5. *a* Reimplantirter, nekrotischer Knochen. *b*, *c*, *d* haversische, mit neugebildetem Knochen angefüllte Canäle, *e* theils ossificirte, theils in Ossification begriffene Insel (auf der Oberfläche der Dura gelegen), *f* Dura, *g*, *h* neugebildeter Knochen in einer Diploëhöhle.

Fig. 11. Osteoplastischer Lappen mit temporärer Resection des Knochens in seiner ganzen Dicke (an den weichen Theilen anhangend). Kaninchen, 2½ Monate. Koristka, Obj. b. *a*, *b* Resectionsränder, *c* nekrotische Gebiete, *d* vitale Gebiete, *e* haversische Knochenbildung.

XII.

Ueber gutartige Epitheliome, wahrscheinlich congenitalen Ursprungs.

Von

Dr. **Georg Perthes**,
Privatdocent und I. Assistenzarzt der chirurg. Univ.-Klinik zu Leipzig.

(Mit 7 Abbildungen.)

Bei der Unsicherheit des Bodens, auf dem die Discussion so mancher ätiologischer Fragen aus der Geschwulstlehre sich noch heute bewegt, erscheint die Untersuchung solcher Geschwülste besonders interessant, deren Structur auf eine ganz bestimmte Entstehungsweise mit grosser Bestimmtheit hinweist. Es sind das diejenigen Geschwülste, deren mehr weniger organähnlicher Bau nur durch Annahme einer Störung der embryonalen Entwicklung erklärt werden kann. Bleibt auch nach dieser Erklärung die weitere Frage so dunkel wie zuvor, welcher Art denn diese Entwicklungsstörung ist und wie sie zu einer Tumorbildung Anlass geben kann, so ist doch trotzdem schon die Feststellung werthvoll, dass bei diesen Tumoren nicht ein im späteren Leben aufgetretener Reiz die Geschwülste erzeugt hat, dass sie vielmehr als congenitale histologische Missbildungen aufgefasst werden müssen.

Als ein kleiner Beitrag zu diesem Thema mag die Untersuchung zweier Tumoren gelten, die ein günstiger Zufall mir in Peking rasch hintereinander zuführte. Beide waren im Laufe von Jahren ganz allmählich in der Mitte der Oberlippe zweier Chinesen entstanden und glichen sich so sehr, dass die Photographie des einen Falles beinahe auch für den zweiten Gültigkeit haben könnte. Beide sind histologisch als Epitheliome zu bezeichnen, doch lässt die Untersuchung des einen Tumors seinen Ursprung in abnorm entwickelten Haarbalganlagen, die des andern die Herkunft von atypisch wachsenden Schweissdrüsenanlagen — wenigstens mit grosser Wahrscheinlichkeit — erkennen.

Fall I. Der 34 Jahre alte Chinese Wang in Peking hatte seit einigen Jahren die allmähliche Vergrösserung eines Knotens auf der Oberlippe bemerkt. Der Tumor bot das auf der Photographie (Fig. 1) veranschaulichte Aussehen. Pilzförmig mit einer Basis von etwa 2 cm Durchmesser auf der Mitte der Oberlippe und unter dem linken Nasenloche aufsitzend, wölbte er sich so weit vor, dass er vorn die Nasenspitze überragte. Gegen die Unterlage war er gut verschieblich. Die Haut, die ihn überzog, war nirgends ulcerirt, wies aber einige etwa stecknadelkopfgrosse dellenförmige Einsenkungen auf. Sie war gegen den Tumor nicht abzuheben. — An dem Gesicht fiel ausser diesem Tumor nichts Besonderes auf, auch lässt weder die reproducirte Photographie noch die der anderen Seite einen weiteren Tumor erkennen. Der übrige Körper wurde auf das Vorhandensein ähnlicher Tumoren nicht untersucht. — Der Tumor wurde mitsammt der ihn überziehenden und einem Saume der an die Geschwulstbasis angrenzenden Haut excidirt. An der Unterfläche liess sich der Tumor sehr leicht aus dem Subcutangewebe herausschälen. Die Wunde heilte per primam.

Fig. 1.

Eine Scheibe aus der Mitte der Geschwulst von 22mm Breite und 12 mm Höhe wurde in Formalin fixirt, in verstärktem Alkohol gehärtet, in Paraffin eingebettet, und eine Schicht von 700 μ Dicke in 10—15 μ starke Serienschnitte zerlegt. Gefärbt wurde mit Hämatoxylin-Eosin, nach van Gieson, mit polychromem Methylenblau, mit Alauncarmin und nach Gram.

Dem blossen Auge markirt sich die Grenze des Tumors gegen das umgebende Bindegewebe als scharf gezeichnete, aber in mannigfachen Windungen verlaufende Linie. In dem Tumor erkennt man zahlreiche kleine Cysten, die grösste 4 mm lang und 3 mm breit. Entsprechend einer der oben beim klinischen Befunde erwähnten kraterförmigen Dellen in der Haut, sieht man in dem Schnitt die Epidermis sich einsenken (Fig. 2). Die Breite der Grube beträgt etwa 2, die Tiefe etwa 3 mm. Auch an dem Boden derselben ist der Epidermisüberzug erhalten.

Mikroskopisch ist an der Geschwulstmasse selbst überall ein Gegensatz zwischen epithelialen Elementen und dem Bindegewebe zu erkennen. Die ersteren erscheinen auf dem Schnitte als Schläuche oder einzelne Epithelinseln. Durch den Vergleich der Serienschnitte lässt sich an allen Epithelinseln, die man daraufhin prüft, nachweisen, dass sie nicht isolirt im Bindegewebe liegen, sondern immer mit angrenzenden Epithelschläuchen oder Haufen in continuirlichem Zusammenhange stehen. Die Epithelzüge sind oft nur dünn, so dass die ganze Breite im Schnitt, von wenigen — 4 bis 5 — Zellen ausgefüllt wird, oft stellen die Epithelzüge aber mächtige Lager dar, welche an Dicke der Epidermis gleichkommen. Ausser den schon erwähnten gröberen, auch dem blossen Auge sichtbaren Cysten entdeckt das Mikroskop eine grosse Zahl kleiner und kleinster — alle aber sind in den Verlauf der epithelialen Züge eingeschaltet.

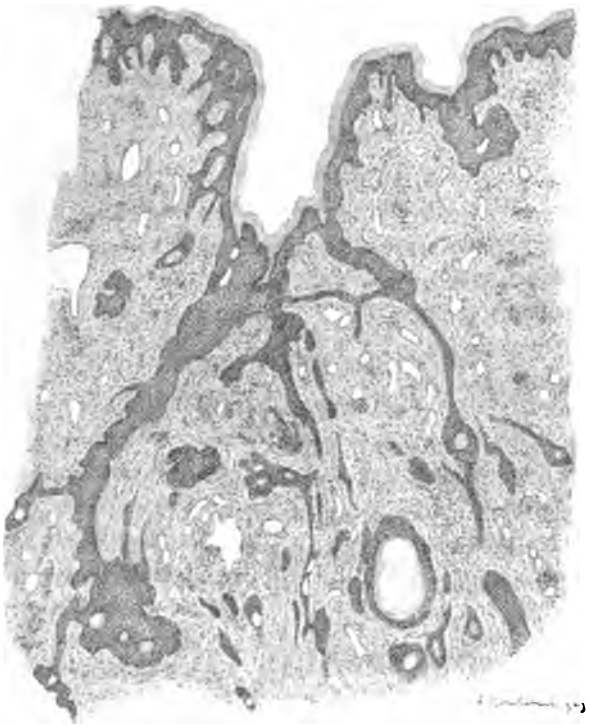

Fig. 2.

Der Charakter der Epithelzellen ist der des Plattenepithels. An dem Saume, der die Epithelzellenzüge von dem bindegewebigen Stroma trennt, einer Linie, die fast überall ganz scharf markirt ist, sind die Epithelien höher als breit, oft fast cylindrisch, um sich nach der Mitte der Zellenzüge abzuplatten und schliesslich in ganz flachen Schichten anzuordnen, sie verhalten sich also hinsichtlich ihrer Gestalt ganz wie die Epithelien der Epidermis. Schon durch ihre Lage im Verlauf der Zellenzüge documentiren die kleinen Cysten ihre Herkunft von dem Epithel, noch mehr weist aber darauf die Umwandlung der Epidermiszellen hin. Gehen wir in der Betrachtung der Epithelien von dem Grenzsaume nach den inneren Schichten zu vor, so erscheinen die Zellen in einer bestimmten Schicht wie aufgequollen, die Kernfärbung wird blasser und bleibt schliesslich

ganz aus, in den Zellen treten Körner und Punkte auf, welche durch ihre Form und ihre tiefblaue Färbung mit Hämatoxylin sich als Keratohyalinkörner ausweisen; endlich finden sich an Stelle der Epithelzellen Lamellen von Hornsubstanz, oft concentrisch zwiebelschalenähnlich sich aneinanderlegend. Die Thatsache der Verhornung der Epithelzellen wird durch die charakteristische Umformung der Epithelien, die Schichtenbildung, sowie durch den positiven Ausfall der Gram'schen Färbung bewiesen, welche die verhornte Substanz in den Cysten genau so wie in der Epipermis tiefblau hervortreten lässt. Es besteht demgemäss der grösste Theil des Inhalts der Cysten aus Hornsubstanz, zum kleineren Theile aus hyalin degenerirten Massen, die keine Kernfärbung aufweisen, die aber

Fig. 3.

wegen des Ueberganges in die Epithellager und wegen der Andeutung der einzelnen Zellgrenzen und der hellen Flecke an Stelle der Kerne als aus degenerirten Epithelien entstanden zu deuten sind. — Die Hornsubstanz in den Cysten ist fast stets durch eine Schicht von Epithelzellen von dem Bindegewebe der Umgebung getrennt. An einigen wenigen Stellen jedoch berühren sich Bindegewebe und Hornmassen direct. Hier ist die scharfe Begrenzung der Hornmassen verloren gegangen, das Bindegewebe ist zwischen die aufgefaserten Hornmassen hineingewuchert, und zwar unter Bildung zahlreicher Riesenzellen, die den Hornlamellen direct anliegen. Offenbar handelt es sich da um secundäre, durch die Anwesenheit der todten Hornsubstanz im Bindegewebe hervorgerufenen Vorgänge.

Besonderes Interesse verdienen einige Stellen, die sich schon bei makroskopischer Durchmusterung der Schnitte in Folge des Vorkommens von Pigment als braunschwarze Flecke markiren. Auch hier handelt es sich um Cysten, bezw. röhrenförmige Epithelschläuche (Fig. 3).

Es ist an ihnen jedoch eine Stelle besonders durch das schwarzbraune Pigment ausgezeichnet. Das Pigment liegt zwischen oder in den Epithelzellen; in dem diesem beschränkten Bezirk benachbarten Bindegewebe findet sich jedoch ebenfalls Pigment in Bindegewebszellen. Diese Pigmentzellen sieht man am Saume des Epithels manchmal zwischen die Epithelzellen eindringen und man gewinnt so den Eindruck, dass sie es sind, welche das Pigment aus dem Bindegewebe in das Epithel einführen. Von der pigmentführenden Stelle geht nun hauptsächlich die Proliferation des Epithels aus, so dass sich die verhornende Substanz in dem Balge nicht wie an anderen Stellen als Schichtungskugel, sondern in Form von länglichen dicken Fäden anordnet. Ich halte diese fädigen Hornbildungen für analog den Haaren, und die umgebende Cystenwand für analog dem Haarbalge. Eine Stütze für diese Auffassung der ganzen Bildung als Haaranlage finde ich in dem Vorkommen ausgebildeter Talgdrüsen, welche als locale Auswüchse an der Aussenseite des die Balgwand darstellenden Epithellagers auftreten (Fig. 3). Da das Pigment wesentlich auf die Stelle der lebhaftesten Epithelproliferation beschränkt ist, so kann man diese wohl für der Haarzwiebel analog halten. — Die Talgdrüsenanlagen, welche aus zwei bis drei Acinis bestehen, sind in der Geschwulst nur in der Wand der kernbildenden, pigmentführenden Cysten zu finden, sowie in der Haut und an den Haarbälgen. An einzelnen Bälgen werden Haare oder wenigstens Bildungen erzeugt, die Haaren ganz ausserordentlich ähnlich sind. Fig. 4 zeigt eine Stelle, wo das von der Cyste — nicht an der Stelle des Schnittes — gebildete Haar den Balg durchbricht und in das freie Bindegewebe übertritt. Hier liess sich in der Serie der Schnitte die haarähnliche Bildung über eine Strecke von 5 mm verfolgen und endete dann im Bindegewebe. Es liegt diese Stelle soweit von der Epidermis entfernt, dass an ein Haar der Lippenhaut, das ohne eigentliche Beziehung zur Geschwulst steht, nicht zu denken ist. Auch ist die Aehnlichkeit mit einem normalen Haar zwar eine sehr grosse, sie bezieht sich auf die Form und auf die Zusammensetzung aus langgestreckten Zellen, welche das körnige braune Pigment führen, ganz wie die Rindensubstanz eines normalen Haares, doch bestehen auch gewisse Unterschiede, die ausreichen, ganz abgesehen von dem Fehlen eines ganz normalen Haarbalges, die Auffassung des fraglichen Gebildes als normales Haar zurückzuweisen. Die als helle Flecken erkennbaren Kerne sind weniger linienförmig und die Form der Zellen nicht ganz so faserig, wie beim normalen Haar. Auch ist eine deutliche Haarcuticula nicht an allen Stellen nachweisbar.

Fig. 4.

Es würde verfehlt sein, die Analogie zwischen den Haaranlagen der Geschwulst und den normalen Haarbälgen und Haaren bis in's Einzelne

durchführen zu wollen. Allerdings ordnen sich die verschiedenen Schichten des Sackes an einzelnen Stellen, auch da wo es zu eigentlicher Haarbildung nicht gekommen ist, analog denen eines Haarbalges. Das Bindegewebe ordnet sich circulär in einer Ringfaserschicht, es folgen die Epithelien, welche in einer bestimmten auf dem Querschnitt ringförmigen Zone reichliche Keratohyalinkörner erkennen lassen und nach innen an eine Schicht verhornter Substanz angrenzen — aber neben solchen Analogieen bestehen doch auch nicht zu verkennende Unterschiede. Während bei der normalen Haarbildung die Production des Haares durch Epithelproliferation auf eine eng umschriebene Stelle, die Haarzwiebel, begrenzt ist, ist das Gebiet der Epithelproliferation auf bei Weitem nicht so eng umgrenzte Partieen des Epithelschlauches beschränkt. Auch die an die pigmentirte Stelle anstossenden Epithelpartieen betheiligen sich mit an der Bildung des Hornkörpers. Eine Haarpapille, die sich in die Haarzwiebel einstülpte, fehlt, ebenso eine innere Wurzelscheide mit Henle'scher und Huxley'scher Schicht. Die Haarbildungen in unserer Geschwulst stellen gewissermaassen ein Mittelding dar zwischen echten Haaren und den Hornmassen, die in anderen Cysten unserer Geschwulst ohne Haarstructur und ohne Pigment vorliegen.

Wenig ist über den bindegewebigen Antheil der Geschwulst zu sagen. Das Gerüst besteht meist aus fibrillärem Bindegewebe. Zwischen den gefässarmen Zügen desselben finden sich einzelne Inseln von Fettgewebe und einem weniger fibrillenreichen lockeren Bindegewebe, welches mehrfach ziemlich weite Gefässe mit capillarer Wandung führt, und besonders in der Umgebung dieser Gefässe zahlreiche polygonale Zellen mit epithelähnlichem Aussehen führt. — Bei der Gram'schen Färbung fallen einzelne Häufchen von kleinen Tropfen auf, welche die Violettfärbung behalten. Es sind Tropfen, die dichtgedrängt einzelne grosse Zellen des Bindegewebes ganz erfüllen, ähnlich wie die Mastzellenkörner. Jedoch sind diese einzelnen Tropfen erheblich grösser als jene und erreichen die Grösse der Zellkerne. Offenbar sind es degenerative Umwandlungsproducte einzelner Bindegewebszellen.

Wichtiger sind die Beziehungen der Geschwulst zu ihrer Umgebung, insbesondere zur Epidermis. An der Unterfläche und der Seite ist die Geschwulst durch Bindegewebszüge deutlich begrenzt, die sich zu einer Art Kapsel anordnen. An einem bestimmten Theile ihrer Aussenfläche steht die Geschwulst mit der Epidermis in Zusammenhang. Von der Epidermis senken sich zahlreiche Sprossen in die Tiefe, deren Uebergang in die epithelialen Schläuche der Geschwulst auf Serienschnitten direct nachzuweisen ist. Die Ausgangspunkte der Epithelsprossen sind in erster Linie die interpapillären Zapfen. Die von diesen ausgehenden Züge verbinden sich sehr bald unter sich in der Tiefe wieder, der Ausgang von der Epidermis findet jedoch an zahlreichen isolirten Stellen statt. Das Gebiet, auf dem diese Sprossung in die Tiefe vor sich geht, scheint ein ziemlich eng umschriebenes zu sein. In der Breite nimmt es die Ausdehnung von etwa 8 mm ein, und es findet die stärkste Abgabe von Sprossen in die Tiefe an der Stelle der Oberhaut statt, die sich als kleine Delle in die Tiefe senkt. Die Entwicklung der kleinen Cysten beginnt in den Sprossen schon dicht unter der Epidermis. — Ob

ausser den interpapillären Zapfen der Epidermis auch der äussere Theil der Haarbälge an der Neubildung betheiligt ist, ist nicht zu entscheiden, da in dem Bereiche der Epidermiswucherung, welcher durchmustert wurde, ein Haar überhaupt nicht vorhanden war. Ausserhalb der Wucherungszone, jedoch nicht weit entfernt von ihr, finden sich normale Haarbälge, welche sich sicher nicht an der Geschwulstbildung betheiligen. Auch die Talgdrüsen weisen in der Umgebung des Proliferationsgebietes keine Abnormitäten auf. Die Epidermis selbst ist dünn, die Papillen abgeflacht — offenbar durch den Druck des in der Tiefe sich vergrössernden Tumors.

Fassen wir das Wesentliche der Beobachtung zusammen: Von der Epidermis der Oberlippe, und zwar — wenn nicht ausschliesslich — so doch hauptsächlich an den interpapillären Zapfen, gehen Züge von Epithelzellen in die Tiefe und bilden in der Cutis, besonders aber in dem Subcutangewebe ein ausgedehntes Netzwerk. Das Plattenepithel dieser Zellzüge verhornt. Dadurch entstehen zahlreiche kleinere und grössere Cysten, die theils mit colloid degenerirten, theils mit verhornten Epithelien erfüllt sind. An einzelnen Stellen kommt es zu balgförmigen Bildungen, die in ihrem Bau, in der Bildung von haarähnlichen Hornfäden und ganz besonders dem Hervorsprossen von Talgdrüsen aus ihrer Wand Analogien zu den Haarbälgen aufweisen.

Tumoren, die dem unseren hinsichtlich des histogischen Befundes gleichen, finden sich in der dermatologischen Literatur unter dem Namen des Epithelioma adenoidea cysticum (Brooke), Trichoepithelioma (Jarisch), Akanthoma adenoides cysticum (Unna) beschrieben, und zwar von Brooke[1]), Jarisch[2]), Fordyce[3]), White[4]), Balzer und Ménétrier[5]), Balzer und Grandhomme[6]), Philippson[7]) und Wolters[8]). — Da Wolters sehr ausführlich auf die Literatur der Affection eingeht, so seien hier nur die wichtigsten Punkte zusammengestellt. Klinisch präsentiren sich die Trichoepitheliome als kleine stecknadelkopf- bis linsengrosse oder

1) Brooke, Epithelioma adenoides cysticum. Monatsschr. f. prakt. Derm. 1892. Bd. 15. S. 589.

2) Jarisch, Zur Lehre von den Hautgeschwülsten. Arch. f. Derm. u. Syphilis. Bd. 28. S. 163.

3) Fordyce, Multiple benign cystia epithelioma of the skin. Journal of cutaneous and genito-urinary diseases. 1892. p. 459.

4) White, ibid., 1894. p. 477.

5) Balzer et Ménétrier, Arch. de physiol. 1885.

6) Balzer et Grandhomme, ibid. 1886.

7) Philippson, Die Beziehungen des Kolloidoilium (M. Wagner), der kolloiden Degeneration der Cutis (Besnier) und des Hydradenoms (Darier-Jacques) zu einander. Monatshefte für prakt. Derm. XI. 1890. Nr. 1.

8) Wolters, Epithelioma adenoides cysticum. Arch. f. Derm. u. Syphilis. Bd. 56. 1901. S. 90.

zehncentstückgrosse (White) Tumoren, die nur selten (Wolters) solitär auftreten, meist multipel im Gesicht, besonders an dem Augbrauen, Nase, Wangen, Oberlippe und Kinn verstreut sind. Die völlig schmerzlosen, meist unter ganz normaler Haut liegenden Tumoren werden meist in der Jugend-, und zwar in der Pubertätszeit bemerkt, wachsen sehr langsam und machen keine Metastasen. Brooke beobachtete dieselbe Affection bei einer Mutter und deren beiden Töchtern, Fordyce ebenfalls bei Mutter und Tochter.

An dem mikroskopischen Schnitt durch eine solche Geschwulst sieht man solide, von den interpapillären Zapfen der Epidermis, dieser selbst, den Haarbälgen und Talgdrüsenausführungsgängen oder von mehreren dieser Stellen zusammen ausgehende Epithelfortsätze, welche sich in der Cutis und dem Subcutangewebe verzweigen und zu einem Netzwerk verbinden. Das Epithel dieser Fortsätze ist ein geschichtetes Plattenepithel, wie das der Epidermis, es bildet Keratohyalintropfen und geht in hyaline Degeneration und in Verhornung über. Dadurch entstehen in den Epithelsprossen Cysten, die mit Hornsubstanz, zum Theil auch mit hyalin degenerirten, nicht verhornten Zellen erfüllt sind. Während in diesen histologischen Befunden alle Fälle übereinstimmen, sind die folgenden nur in einigen erwähnt: Verkalkung der degenerirten Epithelmassen — wie beim „verkalkten Epitheliom" — wurde von Brooke und Wolters beobachtet. Fordyce und White erwähnen kleine dellenförmige Einsenkungen der Haut, da wo die Epithelfortsätze ausgehen, so wie es in unserem Falle zu sehen war. Das Vorkommen von Haaren in den Cysten der Geschwulst wird von Brooke, Balzer und Ménétrier sowie von Jarisch erwähnt. Die Abbildung von Brooke zeigt genau wie unsere Figur 3 eine aus einer Horncyste hervorsprossende haarähnliche Bildung. Der Follikel, welcher in dem Falle Jarisch's ein nach dem embryonalen Typus gebildetes Haar barg, lag direct unter der Epidermis und stand durch einen sehr dünnen Epithelstrang mit ihr in Verbindung. Keiner der genannten Autoren misst der Haarbildung eine besondere Bedeutung bei. Das Vorkommen braunen Pigments wird von Fordyce und Jarisch erwähnt. Talgdrüsenbildungen in der Wand der Cysten, so wie sie in unserem Fall zur Beobachtung kamen, sind noch nicht beschrieben worden.

Hinsichtlich der Auffassung differiren die Autoren. Während Philippson auf versprengte embryonale Keime recurrirt und auch Unna die Geschwülste als Missbildungen ansieht, sprechen sich andere Autoren — so Jarisch und Wolters — ganz entschieden

gegen diese Entstehungsweise aus. Wolters schreibt: „Der Befund des directen Zusammenhanges mit der Epidermis giebt uns eine vollkommene Aufklärung über die Entstehungsart der Stränge und Cysten. Wir haben nicht mehr nöthig, den Ursprung unserer Neubildung auf embryonal verlagerte und abgesprengte Keime zurückzuführen, die nie ein Autor beobachtet hat und die nur gelegentlich als Lückenbüsser auftreten, wenn man eine andere Erklärung nicht zu finden vermag."

Trotzdem kann ich nicht umhin, mich auf die Seite derer zu stellen, welche die fraglichen Geschwülste als congenitale Missbildungen ansehen. Die Stützen dieser Auffassung finde ich in der Analogie einzelner Cysten mit Haarbälgen, dem Vorkommen haarähnlicher Bildung und in dem Vorkommen von Talgdrüsen. Denn noch niemals ist meines Wissens Bildung von Haaren oder Bildung von Haarbälgen mit Talgdrüsen von den fertig differenzirten Zellen der Epidermis gesehen worden. Sie vermögen nur ihresgleichen zu erzeugen und so entbehrten denn die von der Nachbarschaft aus in Narben erzeugte Epidermis sowohl, wie die durch Pflanzungen nach Thiersch angesiedelte alle diese Anhangsgebilde, es sei denn, dass Theile der Haarbälge und Drüsen in der Wunde zurückgeblieben oder Theile dieser Gebilde mit den Pflanzungen auf den neuen Nährboden übertragen waren. Ein Haarbalg nebst Haar und Talgdrüse ist eine organartige Bildung. Organe aber werden bei dem Menschen im Gegensatz zu den Vorgängen bei niederen Wirbelthieren nur erzeugt von den Zellen, die von vornherein bei der Entwicklung dafür prädestinirt sind. Auch für die organähnlichen Gebilde unserer Geschwulst dürfen wir eine derartige Vorherbestimmung annehmen, und da in dem Bereiche der Geschwulst normale Haare in der Haut nicht gefunden wurden, spricht Manches für die Auffassung, dass es die Anlagen der der erkrankten Region eigentlich zukommenden Haare sind, welche aus unbekannter Ursache eine abnorme Entwicklung erfahren haben.

Auf die Annahme eines Vitium primae formationis als Ursprung der fraglichen Geschwülste weist auch die in zwei Fällen beobachtete Erblichkeit und das Auftreten in der Jugend hin. Meist traten die Trichoepitheliome, wie gesagt, in der Pubertät in die Erscheinung. Wenn es nicht nur darauf beruht, dass die langsam seit der Geburt wachsenden Geschwülstchen erst später bemerkt wurden, so kann es darin seine Erklärung finden, dass die verborgen gebliebenen Haaranlagen zur Zeit der Pubertät ebenso wie die Bart- und Schamhaare stärker zu sprossen beginnen.

Fall II. Der 39 Jahre alte Chinese Jan gab an, dass die Geschwulst in der Mitte seiner Oberlippe in drei Jahren allmählich entstanden sei. Das Aussehen glich fast genau dem im Falle I. Jedoch war der Tumor etwas grösser, prominirte weiter vor die Nasenspitze und seine Basis lag mehr in der unteren Hälfte der Oberlippe, so dass der untere Rand der Geschwulst genau an das Lippenroth grenzte. Die Haut, die den Tumor überzog, war glatt, bot keine Dellen dar wie im Fall I, sie war nicht von der Geschwulst abzuheben. Die Geschwulst war ebenso wie im Fall I schmerzlos. In Schleich'scher Anästhesie wurde die Basis des Tumors elliptisch umschnitten. Die Wunde wurde genäht und heilte per primam.

Auf der zur Untersuchung aus der Mitte des Tumors sagittal ausgeschnittenen Scheibe beträgt die Tiefe des Tumors 12 mm, die Ausdehnung in die Breite über 20 mm. Von der Epidermis ist die eigentliche Tumormasse durch einen 2 mm breiten Saum getrennt. Härtung und Färbung erfolgte wie bei Fall I, doch wurde ausserdem noch die Färbung der elastischen Fasern nach Unna-Tänzer vorgenommen.

Fig. 5.

Die Geschwulstmasse selbst besteht aus einem bindegewebigen Gerüst, in welches ein Netzwerk von epithelialen Zellzügen eingelagert ist. An vielen Stellen weisen diese Zellzüge ein Lumen auf, das hauptsächlich in der Richtung der Längsachse der Epithelzüge entwickelt ist, so dass diese richtige Schlauchform annehmen. An vielen Stellen erweitern sich die Lumina zu kleinen Cysten, die jedoch auch vorwiegend in der Längsrichtung entwickelt sind. Die soliden Zellzüge und Sprossen treten an Menge gegenüber den gehöhlten Gängen sehr zurück. Die Wand der letzteren ist im Allgemeinen durch ein zweischichtiges Epithel gebildet (Fig. 5 u. 6). Die Form der Zellen ist theils die der Pflaster-, theils die der Cylinderzellen. An einzelnen kleineren Hohlräumen ist die innere Schicht in Form eines schönen Cylinderepithels angeordnet, dessen dem Lumen zugewandte Grenze eine ganz gleichmässige Linie darstellt. Die Elemente der äusseren Zellschicht sind platter, die Kerne öfters zur Richtung der Kerne der Cylinderzellen

quergestellt. Das Protoplasma der äusseren Zellen schiebt sich zwischen die Basen der Cylinderzellen ein. Jedoch ist nur an dem kleineren Theil der Hohlräume dieser Typus des Cylinderzellenepithels so ausgesprochen. An vielen Hohlräumen weisen die beiden Zellschichten der Wand gleich hohe Zellen auf, ja es giebt Schläuche, an denen die innere Lage platte Zellen und Kerne aufweist, während die äussere Schicht durch kubische oder gar cylindrische Zellen gebildet wird. Von den hohen cylindrischen Zellen lässt sich ein Uebergang zu den platteren Formen bei weiterer Verfolgung des Schlauches oft constatiren. An einigen Stellen wird der Epithelbelag der Schläuche noch dicker als zwei Zellschichten, man sieht dicke Epithellager in der Wand, eine Schichtung der Elemente ist nicht zu erkennen, und es giebt auch Zellhaufen, an denen keine deutlich ausgesprochene Schlauchform besteht. Aber auch in diesen sieht man zwischen den Zellen meist mehrere ganz feine Lumina, um welche sich radiär die Zellen gruppiren, nicht selten unter Annahme der Form von Cylinderzellen, so dass die Vorstellung berechtigt erscheint, dass bei weiterer Ausbildung der Zellhaufen in ein Convolut von Schlauchbildungen mit zweischichtigem Epithel sich verwandeln würde.

Fig. 6.

Der Inhalt der Cysten und Schläuche ist meist eine homogene Masse, die sich mit Eosin schwach roth, bei der van Gieson'schen Färbung rothgelb färbt. Es ist sicher keine Hornsubstanz, denn es fehlt die bei der Verhornung sich bildende charakteristische Schichtung und die Substanz behält die Gram'sche Färbung bei der Differenzirung nicht. Man wird den Inhalt der Cysten als hyaline Substanz bezeichnen können. Meist hat sich diese Masse bei der Conservirung von dem Zellbelag etwas zurückgezogen, die an das Lumen grenzende Zellschicht weist einen ganz scharf gezeichneten Saum auf und die Zellen sind frei von Degenerationserscheinungen. Man gewinnt hier den Eindruck, dass der Inhalt mehr ein Secret der Zellen, als ein Umwandlungsproduct derselben ist. An anderen, freilich nicht häufigen Stellen aber besteht nicht ein so scharfer Gegensatz zwischen Zellbelag und Cysteninhalt. Man sieht da, wie die gewucherten Zellen der Wand nicht wie sonst in den zwei Schichten angeordnet sind. Das Protoplasma der dem Lumen näher gelegenen Zellen erscheint wie aufgequollen, die Grenzen zwischen den einzelnen Zellen verschwinden, die Zellleiber zu einer Masse verbacken. Die Kerne färben sich nur noch blass und verschwinden schliesslich ganz, kurzum es scheint nach dem mikroskopischen Bilde, dass hier eine Verwandlung der Zellen

der Wand in den homogenen Inhalt der Schläuche vor sich geht. Es ist bemerkenswerth, dass diese degenerativen Vorgänge sich oft nur an einer kleinen Stelle einer Cyste vorfinden, während an dem grössten Theile der Wand das Epithel völlig intact ist und mit einem scharf markirten Saume sich von dem Inhalte abgrenzt.

Das Gerüst zwischen den Epithelgängen ist aus fibrillärem Bindegewebe gebildet. Es enthält wenige Fettzellen und nicht besonders reichlich Gefässe ohne jede Besonderheit. Es finden sich zahlreiche elastische Fasern, welche in ihrer Anordnung deutliche Beziehung zu den epithelialen Gängen und Schläuchen aufweisen. Unmittelbar an dem Grenzsaume des Bindegewebes gegen die Epithelien sind vielfach die elastischen Fasern zu einer Schicht zusammengedrängt, welche oft gewissermaassen eine Unterlage für die Epithelien zu bilden scheint. Manche der Epithelschläuche entbehren freilich dieser elastischen Schicht, an vielen sind die elastischen Fasern nur an einem Theil des Umfangs der Epithelschläuche entwickelt — wo aber elastische Fasern vorhanden sind, da richten sie sich in der Nachbarschaft der Epithelschläuche mit ihrem Verlaufe nach diesen, bezw. diese nach jenen. Stellen, in denen ein regelloses Hineinwachsen epithelialer Sprossen durch die elastischen Fasern bestände, existiren nicht.

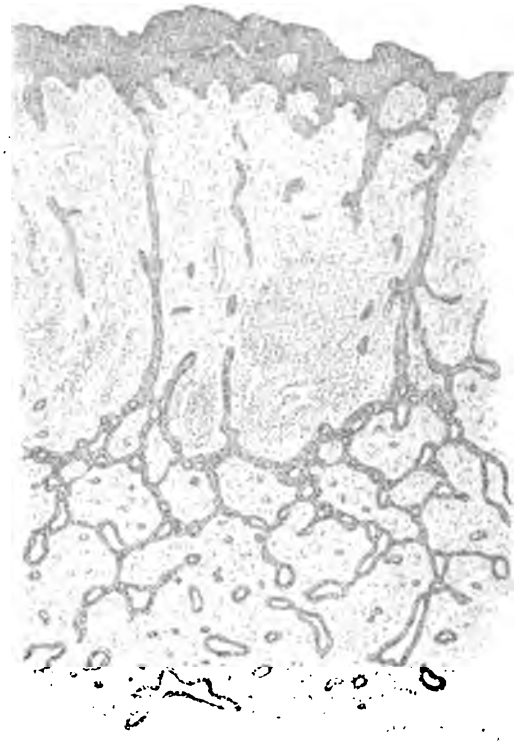

Fig. 7.

An den meisten Stellen besteht eine scharfe Grenze zwischen den epithelialen Zellzügen und dem bindegewebigen Gerüst. Zuweilen aber sieht man in der Nähe der Zellschläuche zwischen den Fibrillenbündeln des Bindegewebes einzelne oder gehäufte Zellen, von ebenfalls epithelähnlichem Aussehen liegen, so dass man hier im Zweifel sein kann, ob Epithelzellen in das Bindegewebe eingedrungen sind, oder ob die fraglichen Zellen bindegewebige Abkunft haben (Fig. 6). Färbung der elastischen Fasern erlaubt freilich stets, die Grenze zwischen Epithel und

Bindegewebe auch an diesen Stellen festzustellen. An nicht auf elastische Fasern gefärbten Schnitten jedoch könnte man versucht sein, den principiellen Gegensatz zwischen den Zellen der schlauchförmigen Bildungen und dem Bindegewebe zu leugnen, diese epithelähnlichen Zellen als Zellen der Saftspalten und kleinen Lymphgefässe aufzufassen und somit die Geschwulst für ein Endotheliom zu erklären.

Dass aber diese Deutung nicht richtig sein würde, wird bewiesen durch die Beziehungen der Geschwulst, die zur Epidermis in nachweisbarer Weise bestehen.

Diese überzieht überall den pilzförmigen Tumor. Sie erscheint stellenweise etwas verdünnt, sie weist in dem ganzen grossen Bereich der Geschwulst in allen durchmusterten Schnitten keine Haare, Haarbälge, Talgdrüsen oder normale Schweissdrüsen auf, während in dem Stückchen der Oberlippenhaut, welches aus der unmittelbaren Nachbarschaft mit exstirpirt wurde, die genannten Anhangsgebilde in reichlicher Ausbildung vorhanden sind. Entsprechend der Mitte des Tumors gehen nun von dem Rete Malpighi der ihn bekleidenden Haut Zellsprossen meist ziemlich senkrecht in die Tiefe (Fig. 7), durchsetzen die oben erwähnte 2 mm dicke Schicht zwischen Epidermis und Tumor und gehen dann direct in die Epithelschläuche der Geschwulst über. Diese Abgabe von solchen Epithelgängen in die Tiefe von Seiten der Epidermis findet an vielen Stellen statt. Ihr Zusammenhang mit dem Geschwulstepithel ist an den Schnitten direct zu sehen (Fig. 7), so dass es einer weiteren Verfolgung an Serienschnitten hier nicht bedurfte. Die einzelnen Zellsprossen haben, wo sie keine Seitenzweige abgeben, eine ziemlich gleichmässige Dicke, so dass man auf dem Schnitte 4—6 Zellen neben einander sieht. Ein Lumen ist in ihnen nicht nachzuweisen. Erst in der eigentlichen Geschwulst treten die Lumina in den Zellsträngen auf.

Vergleichen wir diese Befunde mit den oben mitgetheilten des Falles I:

Hier wie dort haben wir eine Geschwulst vor uns, deren Wachsthum ein ganz allmählicher war. Wie dort ist die Haut, welche die Geschwulst überzieht, nicht ulcerirt, der Tumor ist wie dort gegen die Unterlage verschieblich, Metastasen existiren nicht. Ein kleiner Unterschied besteht nur insofern, als die kleinen Gruben in der den Tumor überziehenden Haut, die in Fall I bemerkt wurden, nicht vorhanden sind.

Auch histologisch wird der Tumor in Fall II wie in Fall I gebildet von epithelialen Schläuchen, welche mit den interpapillären Zapfen der Epidermis in Zusammenhang stehen und die sich durch das Auftreten von Lumina im Inneren zu Cysten bezw. Schläuchen umwandeln.

Während aber das Epithel der Gänge in dem ersten Falle ein mehrschichtiges Plattenepithel ist, das dem der Epidermis entspricht,

haben wir in dem zweiten Tumor ein Epithel vor uns, das zwar nicht überall aber doch im Allgemeinen den Typus eines zweischichtigen Cylinderepithels hat. Infolgedessen sind die Cysten und Schläuche dieses letzteren Falles auch im Allgemeinen weit dünnwandiger, als die des erstbeschriebenen Trichoepithelioms, das ziemlich mächtige Epithellager in den Cystenwandungen und auch ziemlich dicke solide Zellsprossen aufweist. Die Verhornung, die dort eine bedeutende Rolle spielt, fehlt hier gänzlich und es scheint der homogene Inhalt der Cysten überhaupt nur zum kleinsten Theile ein Degenerationsproduct der Zellen zu sein. Auch sind haarähnliche Bildungen und Talgdrüsen in den Cystenwandungen da nicht zu constatiren. Es bestehen also zu Haarbalganlagen keinerlei Beziehungen, dagegen lässt sich eine andere Auffassung der epithelialen Bildungen im Falle II vertreten, nämlich die Auffassung als abnorm entwickelte Anlagen von Schweissdrüsen.

Der Bau der Schlauchbildungen der Geschwulst weist sehr wesentliche Analogien zu den normalen Schweissdrüsen auf, und zwar an den meisten Stellen zu den Drüsengängen, an anderen zu den Drüsenknäueln. Auch die normalen Schweissdrüsen zeigen bekanntlich in dem ganzen Verlauf des Drüsencanales, sowohl in den Knäueln wie in den Gängen eine doppelte Zellenlage, mit der Besonderheit jedoch, dass in den Gängen eine doppelte Schicht von Pflasterzellen sich findet, während in den Knäueln die Zellen der äusseren Schicht sich abplatten und zu Zellen werden, die von einzelnen Autoren als Muskelzellen aufgefasst sind, während die Zellen der inneren Schicht sich zu hohen Cylinderzellen umformen. Analoges sehen wir in unserer Geschwulst; und Bilder, wie man sie an normalen Schweissdrüsen findet oder wie sie Köllicker in seiner Gewebelehre Theil I Figur 197 und 194, 195 abbildet, können in unserem Tumor genau in der gleichen Weise gesehen werden. Auch das Nebeneinandervorkommen nach dem Typus der Knäuel und nach dem der Gänge gebauter Röhren, ist für die normalen Schweissdrüsen nichts Ungewöhnliches, denn es „dringen an den normalen Schweissdrüsen die ausführenden Gänge ohne Ausnahme auch in die Drüsenknäuel ein und bilden einen grösseren oder geringeren, ja oft einen sehr bedeutenden Theil derselben." (Köllicker.) Dass nicht überall der Typus des zweischichtigen Epithels zur Ausbildung gekommen ist und dass auch dickere Zelllagen und Haufen gefunden werden, kann die Thatsache nicht widerlegen, dass im Allgemeinen der Typus des zweischichtigen Epithels, wie es sich in Schweissdrüssen findet, angestrebt ist.

Wenn wirklich, wie es scheint, der Inhalt der Geschwulstcysten mehr ein Secretions- als Umwandlungsproduct der Zellen ist, so würde auch das eine Analogie bieten, denn es ist nach Köllicker „die Annahme gänzlich zu verlassen, dass die Knäueldrüsen eine zellenhaltige Absonderung liefern, etwa wie die Talgdrüsen. Dagegen kommen allerdings hier und da einzelne Kerne und Zellen im Inhalt dieser Drüsen vor und diese mögen ebenso, wie Fett und Pigmentkörnchen, von einzelnen, zufällig oder typisch aus dem Verbande mit den anderen tretenden Epithelzellen abstammen.“ [1])

Endlich stehen die Schläuche unserer Geschwulst so wie die Schweissdrüsen durch ganz ähnliche, wenn auch des Lumens entbehrende und nicht als ableitende Röhren functionirende Zellstränge mit der Epidermis in Verbindung.

Als Gegengrund gegen die Herleitung von Schweissdrüsenanlagen könnte angeführt werden, dass die Schweissdrüsen unverzweigte Röhren sind, während die Schläuche der fraglichen Geschwulst Seitenäste abgeben, die sich zu einem zierlichen Netzwerk verbinden. Aber an den grossen Achselschweissdrüsen fand Köllicker auch normaler Weise „schon vor Jahren das Drüsenrohr meist mehrfach gabelig in Aeste getheilt, die wiederum sich spalteten, in seltenen Fällen selbst untereinander sich verbanden und dann erst, nachdem sie oft noch kleine Blindsäcke abgegeben hatten, jedes für sich blind endeten“ und „fand in neuerer Zeit auch an Circumanaldrüsen mehrfache solche Theilungen“ (Gewebelehre S. 252). Das ist also kein Gegenbeweis. Mit Rücksicht auf die dargelegten Gründe möchte ich die Schläuche und Cysten unserer Geschwulst für abnorm entwickelte Schweissdrüsenanlagen halten und demgemäss für den Tumor die Bezeichnung des Hydradenom wählen.

Dass es sich um Umwandlung fertiger Schweissdrüsen in die Geschwulst handelt, glaube ich deshalb nicht, weil ein Zusammenhang mit fertig ausgebildeten normalen Schweissdrüsen nicht nachweisbar ist. Die Haut, die den Tumor überzieht, weist überhaupt keine Schweissdrüsen auf. Auch haben die den Ausführungsgängen analogen Stränge sicher niemals als Ausführungsgänge functionirt, denn sie entbehren des Lumens, sie durchsetzen auch nicht die Epidermis und die Körnerschicht der Epidermis biegt auch nicht sowie an der Mündung normaler Schweissdrüsenausführungsgänge in die Tiefe ab. Diese Befunde sind mit der Herleitung aus fertigen Schweissdrüsen nicht verträglich, wohl aber mit der Annahme einer

1) Köllicker, Gewebelehre. I. S. 258.

atypischen Entwicklung ihrer Anlagen, mit der Anschauung, die die Geschwulst für eine histologische Missbildung hält.

Bei der Durchsicht der Literatur[1]) der Schweissdrüsenadenome und Schweissdrüsenepitheliome stösst man auf die Schwierigkeit, dass keineswegs alle unter diesem Namen oder dieser Auffassung beschriebenen Fälle für wesensgleich mit Sicherheit gehalten werden können. Sicher sind von den Schweissdrüssentumoren Geschwülste abzutrennen, welche, wie die oben erwähnten von Fordyce, Brooke und Philippson auch in der Literatur der Schweissdrüsengeschwülste mit aufgeführt werden, welche aber schon mit Rücksicht auf das Vorkommen eines geschichteten und verhornenden Pflasterepithels auf einen anderen Ursprung, als die Knäueldrüsen zurückgeführt werden müssen. Die Auffassung von Wolters[2]) jedoch, der ein Hämangioendotheliom der Haut beobachtete, mit diesem die als Schweissdrüsenadenom beschriebenen Fälle identificirte und alle

1) Verneuil, Études sur les tumeurs de la peau et quelques maladies des glandes sudoripares. Arch. gén. de méd. 1854. III. p. 447 u. 693.

Lotzbeck, Virchow's Archiv. Bd. 16. S. 160.

Thierfelder, Ein Fall von Schweissdrüsen-Adenom. Archiv für Heilkunde. Bd. 11. 1870. S. 401.

Lücke, Handbuch der Chirurgie von Pitha-Billroth. II. 1. S. 276.

Perry, Adenomata of the sweat glands. Atlas seltener Hautkrankheiten. III. (1890 I.) (Hierher gehörend? Einfache Drüsenhypertrophie.)

Jaquet et Darier, Annales de Dermatologie et Syphilidographie. 1887. II. Série. 8. S. 317.

Quinquand, Congrès international de dermatologie de Paris. 1889. Referat Monatshefte für prakt. Dermat. Bd. 9. S. 220.

Török, Das Syringocystadenom. Monatsschr. für prakt. Dermatologie. Bd. 8. S. 116.

Hoggan, Zur pathologischen Histologie der schmerzhaften subcutanen Geschwulst. Virchow's Archiv. 83. S. 233, und Journal of Anatomy and Physiologie. 1884.

Petersen, Ein Fall von multiplen Knäueldrüsengeschwülsten unter dem Bilde eines Nävus verrucosus unius lateris. Archiv für Dermatologie und Syphilis 24. Bd. 1892. S. 919 und Beiträge zur Kenntniss der Schweissdrüsenerkrankungen. Ibid. 1893. S. 441.

Bernard, Contribution à l'étude du spring ocystadénome. Thèse de Paris. 1897.

Knauss, Eine Geschwulst der Schweissdrüsen (Cylinderepitheliom). Virchow's Archiv. 120. S. 561.

Bartel, Ein Fall von Cystadenoma papilliferum der Schweissdrüsenausführungsgänge mit Hypertrophie und Cystenbildung der Schweissdrüsen selbst. Zeitschrift für Heilkunde. 21. Bd. (neue Folge 1. Bd.). Jahrgang 1900. Abtheilung für pathologische Anatomie. S. 200.

2) Wolters, Haemangioendothelioma tuberosum multiplex u. s. w. Archiv für Dermatologie und Syphilis. 53. Bd. 1900.

diese Tumoren in Folge dessen als Endotheliom der Blutgefässe auffasste, — eine Anschauung, die übrigens schon dem Falle von Lotzbéck (l. c.) gegenüber in ganz ähnlicher Weise von Virchov[1]) vertreten wurde — wird wegen des in einzelnen Fällen und so auch in dem unseren nachgewiesenen Zusammenhangs mit der Epidermis nicht aufrecht erhalten werden können. Es giebt thatsächlich Tumoren, die von den Schweissdrüsen oder Schweissdrüsenanlagen abgeleitet werden müssen. — Dafür freilich, dass die in der Literatur unter dieser Auffassung beschriebenen Tumoren den Namen Schweissdrüsenadenom oder Schweissdrüsenepitheliom alle mit Recht führen, kann man sich nicht verbürgen und die grossen Differenzen, die zwischen den einzelnen Fällen bestehen, rufen Zweifel darüber wach, ob es sich da immer um wesensgleiche Geschwülste gehandelt hat. Theils wird von multiplen pfefferkorngrossen bis erbsengrossen indolenten Tumoren berichtet, die über der Vorderfläche des Rumpfes verstreut waren (Jacquet-Darier, Török), theils handelte es sich um isolirte, wallnussgrosse Geschwülste am Kopf, am Arm, in der Unterbauchgegend, am äusseren Fussrande. Bei der mikroskopischen Untersuchung fanden alle Autoren als Hauptbestandtheil der Geschwülste epitheliale Zellstränge mit Cystenbildungen. In einigen Fällen wird aber nur Plattenepithel in mehrfacher Schicht als Auskleidung der Hohlräume erwähnt, während in den meisten Fällen das Epithel in den Geschwülsten stellenweise als ein vollausgebildetes, um ein centrales Lumen angeordnetes Cylinderepithel auftrat (Lotzbeck, Thierfelder, Hoggan Knauss, Petersen, Bartel). In dem Falle von Bartel fand sich wie in dem unsern zweischichtiges Cylinderepithel. In einem Theil der Fälle wurde ein Zusammenhang der Zellstränge mit der Epidermis vermisst (Jacquet-Darier, Török), in einem anderen ging das Cylinderepithel der Hohlräume direct in das Plattenepithel der Epidermis über (Bartel), in wieder anderen Fällen wurde der Zusammenhang der epithelialen Bildungen der Geschwulst mit der Epidermis durch solide Zellstränge vermittelt (Petersen).

Auch die Deutung, welche die in Rede stehenden Fälle gefunden haben, differirt nicht unwesentlich. Während Hoggan, Knauss und Bartel die Umbildung fertig entwickelter Schweissdrüsen in die Geschwulstmasse glauben beweisen zu können, leitet Török seinen Tumor von „verunglückten Knäueldrüsenanlagen“ her und auch Petersen erklärt es für unwahrscheinlich, dass seine Geschwülste von den bereits fertig gebildeten Drüsen ausgehen, denn es fehlen an

1) Virchow, Die krankhaften Geschwülste. Bd. 3. S. 411.

einzelnen Stellen die Kanülendrüsen überhaupt, „vielmehr haben aller Wahrscheinlichkeit nach die normalen entwicklungsgeschichtlichen Vorgänge der Knäueldrüsenbildung eine starke Störung erfahren." Diese Annahme wird in dem Petersen'schen Fall noch dadurch wahrscheinlicher, dass sich die multiplen Tumoren ausschliesslich auf der einen Körperhälfte fanden und ein gleichzeitiges Vorkommen von Nasenrachenfibromen derselben Seite constatirt wurde. In einer späteren Arbeit vertritt Petersen freilich auf Grund weiterer mikroskopischer Befunde für einzelne der multiplen Geschwüste seines Falles die Genese aus fertigen Schweissdrüsen. — Es ergiebt sich, dass weder die Deutungen der Befunde, noch die thatsächlichen Beobachtungen selbst übereinstimmend genug sind, um die Zeichnung eines klinischen und histologischen Bildes der Schweissdrüsenadenome oder Epitheliome zu erlauben und es mag daher genügen, hier darauf hinzuweisen, dass die grösste Uebereinstimmung mit unserem Fall die Fälle von Knauss, Petersen und Bartel aufweisen.[1]) Es werden diese Uebereinstimmungen bedingt durch die Zusammensetzung aus Zellensträngen von stellenweise drüsenartigem Bau, durch das Verhalten der Epithelien hinsichtlich ihrer Form und degenerativer Veränderungen, wie endlich durch den directen Zusammenhang der epithelialen Gebilde der Geschwulst mit der Epidermis.

Drei Punkte mögen zum Schlusse hervorgehoben werden, welche an den beiden im Vorstehenden beschriebenen und mit analogen Fällen der Literatur verglichenen Geschwülsten bemerkenswerth sind.

Es ist das erstens die klinische Gutartigkeit dieser Epitheliome. Sie wiederholen allerdings an vielen Stellen den Haarbalg bezw. Schweissdrüsentypus, an vielen Stellen aber verdienen sie durchaus die Bezeichnung der atypischen epithelialen Neubildung. Trotzdem sind sie gutartig. Sie erinnern so an andere gutartige Epitheliome der Haut, ganz besonders an das verkalkte Epitheliom.[2])

---

1) Trotzdem in diesen Fällen Abnormitäten an den Schweissdrüsen direct beobachtet werden, ist es sehr wohl möglich, dass auch diese einer Entwicklungsstörung ihren Ursprung verdanken, sowie wir sie in unserer Geschwulst glauben annehmen zu dürfen, denn der Beweis, dass die fertig entwickelten Schweissdrüsen secundär sich in die Geschwulst verwandelt haben, ist auch in jenen Fällen nicht erbracht und es ist ebensowohl möglich, dass die dort an den Schweissdrüsen beobachteten Abnormitäten ein vitium primae formationis, als dass sie eine secundäre Veränderung vorher normaler Drüsen sind. Die andere Deutung jener Geschwülste ist also kein Gegengrund gegen die Zusammenstellung mit der unseren!

2) Nach den Arbeiten von Stieda (Beitr. zur klin. Chirurgie. 15), Thorn (Arch. für klin. Chirurgie. 56) und Linser (Beitr. zur klin. Chirurgie. 26), stehe

Zweitens: Beide Tumoren, besonders aber Fall II, weisen bemerkenswerthe Aehnlichkeiten mit Endotheliomen auf in dem ganzen Bau, in der hyalinen Degeneration der Zellen (Fall II) und in dem an einigen Stellen beobachteten Mangel einer scharfen Abgrenzung der Epithelmassen gegenüber dem Bindegewebe, der an diesen Punkten an eine Herkunft von den Endothelien der Saftspalten denken lässt. Der zweifellose Zusammenhang mit der Epidermis erlaubt es aber, diese Deutung als Endotheliom mit Entschiedenheit abzulehnen.

Auf die Befunde endlich, welche auf die Annahme einer Entwicklungsstörung der Haartalg- bezw. Schweissdrüsenanlagen hindrängten, während sie die Ableitung von einer Wucherung der Epidermis oder Umwandlung der fertig gebildeten Anhangsgebilde der Haut unwahrscheinlich machten, ist schon wiederholt hingewiesen worden. Ich versuche nicht die Antwort auf die Frage, ob diese Entwicklungsstörung an überschüssig gebildeten oder in der Zahl normal angelegten Keimen jener Anhangsgebilde sich abspielt, und wie diese Entwicklungsstörung zu deuten ist. Es mag nur hier, so wie es schon von Jacquet geschehen, eine Geschwulstart als Analogon herangezogen worden, deren Entstehung durch abnorme Entwicklung normalerweise vorhandener Keime als bewiesen angesehen werden kann, ich meine die gutartigen epithelialen Kiefercysten, welche Zähne oder Theile von solchen produciren und deren Herleitung von den Débris épithéliaux paradentaires von Malassez wohl als anerkannt gelten kann.

---

auch ich auf dem Standpunkte, dass der von mir (Beitr. zur klin. Chirurgie. 12, 1895), gemachte Versuch, alle verkalkten Epitheliome als Endotheliome umzudeuten, als misslungen zu betrachten ist, trotzdem die von mir als „verkalkte Endotheliome im Unterhautbindegewebe" beschriebenen Bildungen sicher bindegewebiger Abkunft waren.

XIII.

Aus der chirurgischen Abtheilung des städtischen Krankenhauses Moabit zu Berlin. (Director: Geh. Med.-Rath Prof. Dr. Sonnenburg.)

Zur Kenntniss der Pankreasnekrose.

Von

Dr. **Eugen Peiser.**

(Mit 1 Abbildung.)

Heilungen bei Pankreasnekrose gehören immer noch zu grossen Seltenheiten. Es wurden in den letzten Jahren, sofern man von den Fällen von eitriger Pancreatitis[1]) absieht, 7 Fälle[2]) von Heilung bei Pankreasnekrose veröffentlicht.

In Folgendem will ich über einen, durch seinen ganzen Verlauf äusserst interessanten Fall von Pankreasnekrose berichten, der vorher richtig als Pankreaserkrankung diagnosticirt und operativ zunächst geheilt wurde.

Es handelt sich um eine 28jährige Frau, in deren Familie Lungenkrankheiten nicht erblich sind. Vater an Lungenentzündung nach achttägigem Krankenlager gestorben. In der Kindheit hatte sie Masern, Diphtherie und war angeblich 1/2 Jahr lang blind.

Erste Menstruation mit 18 Jahren, menstruirt regelmässig, 4 wöchentlich schwach.

Im Mai 1894 erkrankte sie an diffuser eitriger Bauchfellentzündung, die wahrscheinlich vom Blinddarm ausging. Sie wurde im Krankenhaus am Urban operirt und wurden ihr damals 2 Liter jauchigen Eiters aus der Bauchhöhle entleert. Nach 3 Monaten wurde sie geheilt entlassen. Im Mai 1897 wurde ihr im anfallsfreien Stadium in demselben Krankenhaus (nach Bericht) wegen Appendicitis simplex der abgeknickte und theilweise obliterirte Proc. vermiformis exstirpirt, eine retroperitoneale Drüse entfernt und ein rechtsseitiger Glutäalabscess eröffnet. Nach 1 Monat wurde sie geheilt entlassen, und ging es ihr danach gut. Seit 3 1/2 Jahren ist

1) Pearce-Gould, Walsh, Thayer, Richardson, Takayasu, Guinard, Gallandet, Elliot.

2) Körte, Langton, Gessner, Rasumowsky, Faure, Brentano, Lund.

Patientin verheirathet. Letzte Menstruation Anfang September 1899. Am 30. Mai 1900 Geburt eines gesunden Kindes ohne Kunsthilfe. Wegen „festgewachsener" Nachgeburt und starker Blutung wurde die Nachgeburt nach 2 Stunden manuell entfernt. Die Operation dauerte angeblich 2½ Stunden. Sehr starker Blutverlust, so dass sie „fast weg war". Erst der gemeinschaftlichen Thätigkeit zweier Aerzte gelang es, die ausgeblutete Patientin wieder zu sich zu bringen. Das Wochenbett verlief dann normal, nur war Patientin sehr schwach.

2½ Wochen nach der Entbindung erkrankte Patientin ganz plötzlich mit sehr heftigem galligen Erbrechen. Gleichzeitig traten auch Kolikschmerzen im Leibe, besonders der Magengegend auf. Schmerzen zogen vom Kreuz (Gegend der unteren Dorsalwirbelsäule) nach dem Magen. Nach dem Anfall blieb zunächst ein dumpfer Magenschmerz zurück. Die Schmerzen kehrten in unbestimmten Abständen wieder und hielten mehrere Stunden an. In den letzten 14 Tagen hatte sie Tag und Nacht andauernd Schmerzen und wurden dieselben immer heftiger. Schmerzen waren von starker Uebelkeit und galligem Erbrechen begleitet. Bisweilen traten dabei Durchfälle auf. Sie kam dadurch sehr herunter. Seit den Anfällen Appetitlosigkeit, Obstipation zweitägig, so dass sie sich Klystiere setzt.

Schon beim ersten Anfall bemerkte Patientin, dass ihr der „Magen hart" wurde. Sie machte sich Einreibungen der Magengegend mit Franzbranntwein.

Am 17. August wird sie auf der inneren Abtheilung des Krankenhauses (Abtheilung von Prof. Goldscheider) aufgenommen.

Status: Kleine, sehr schlecht genährte, blasse Person, mit einem Anflug von Cyanose. Trockene, fahle Haut. Die Athmung ist oberflächlich und ängstlich. Patientin macht einen schwerkranken Eindruck. Keine Oedeme. 1 cm über der Symphyse in der Mittellinie eine strahlige 4½ cm lange ovale Narbe. Ueber dem rechten Lig. Poupartii in der Ileocöcalgegend eine 7 cm lange Narbe. Ueber dem rechten Trochanter major eine 4 cm lange Narbe. Ferner findet sich nach hinten oben davon über dem Darmbein eine strahlige Narbe.

Brustorgane ohne nachweisbare Veränderungen.

Puls etwa 100, äusserst klein und leicht unterdrückbar. Temperatur 38°.

Abdomen: Das Epigastrium ist vorgewölbt. Man fühlt hier einen Tumor von glatter Oberfläche, der sich bis unter den linken Rippenbogen verfolgen lässt. Nach abwärts reicht er bis 2 Finger oberhalb des Nabels. Seine Consistenz ist prall-elastisch. Er bewegt sich bei der Athmung weniger als die Leber, deren glatter Rand den rechten Rippenbogen um 1 cm überragt. Der Tumor scheint mit der Leber verwachsen. Oberhalb des quer sich erstreckenden Tumors liegt der Magen, der durch Percussion und lautes Plätschergeräusch leicht abgrenzbar ist. Nach links verschwindet die Geschwulst in der Milzgegend. Die ganze Gegend der Geschwulst ist auf Druck äusserst empfindlich. Spontan hat Patientin dauernd Kreuzschmerzen.

Gynäkologisch: Gut zurückgebildeter Uterus. Sonst nichts Besonderes.

Urin enthält Eiterkörperchen, keine Epithelien, Spuren von Albumen,

4 Proc. Zucker. Kein deutliches Aceton und Acetessigsäure. Oxalsaurer Kalk. Patientin riecht jedoch nach Aceton.

Stuhlgang 3—4 mal täglich, breiig, stark in Schleim gehüllt, einzelne Blutspuren.

Augenhintergrund und Reflexe normal.

18. August. Starke Kreuzschmerzen. Morphium. Eisblase auf das Abdomen. Kein Erbrechen. Häufig Singultus. Befund unverändert. Stuhlgang wie gestern, jedoch ohne Blut.

20. August. Kreuzschmerzen haben wesentlich nachgelassen. Befund wie bisher. Urin $4^1/_2$ Proc. Zucker.

26. August. Temperatur ist heruntergegangen. Auf Grund des vorliegenden Befundes wird die Diagnose Pankreascyste gestellt und wird die Patientin zur Operation nach der äusseren Abtheilung verlegt. Hierselbst wird der gleiche Befund erhoben wie oben. Urin 6,6 Proc. Zucker.

27. August. Die Diagnose wird hier gleichfalls auf Pankreascyste gestellt. Zur weiteren Bestätigung derselben wird die Aufblähung des Darmes herangezogen. Dieselbe zeigt, dass das Colon transversum vor und unter dem Tumor verläuft.

28. August. Magenausspülung entleert etwas gallige Flüssigkeit. Nach der üblichen Vorbereitung Laparotomie in Aethernarkose. Medianschnitt oberhalb des Nabels. Da der Tumor durch diesen Schnitt jedoch nicht genügend zugänglich wird, so wird zu demselben ein quer nach rechts verlaufender Schnitt hinzugefügt. Der Tumor präsentirt sich zwischen Magen und Colon transversum und hinter diesem gelegen, vom Lig. gastro-colicum bedeckt. Er liegt, wenig sich vorbuchtend, in der Ausdehnung von einem kleinen Handteller frei zu Tage. Er zeigt in seinem oberen Theil unter der weiss-gelblich verfärbten speckigen Wand Fluctuation. Därme, Magen, vor Allem Colon transversum sind innig mit ihm breit verwachsen. Fixirung der cystischen Partie in der Wunde, indem Magen und Colon, resp. Netz am Peritoneum parietale mit Catgutnähten angeheftet wird. Ringförmige Tamponade mit Jodoformgaze, wobei die Haut-Muskel-Fascienwunde durch wenige Suturen darüber verkleinert wird. Die Wand des Tumors wird durch einen Silbergazetampon markirt.

Fettnekrosen wurden während der Operation nirgends bemerkt.

29. August. Temperatur 38,6°, Puls 120. Leidliches Wohlbefinden. Kein Erbrechen. Urin spontan. 4,2 Proc. Saccharum.

30. und 31. August. Menstruation, aber nur schwach. Auf Oeleinlauf Stuhlgang.

2. September. Wohlbefinden. Temperatur 38,8°, Puls 108. Keine besonderen Schmerzen. Stuhlgang auf Ricinusöl. Urinmenge 1580. Specifisches Gewicht 1029. 0,5 pro mille Eiweiss, 2,8 Proc. Zucker, Acetessigsäure.

3. September. In Narkose Entfernung der Tampons. Es entleert sich von oben her, nach Entfernung des oberen über dem Magen gelegenen Tampons, Eiter. Ringsum gute Verwachsung. Nunmehr wird die cystische Partie des Tumors an der durch die Argentumgaze markirten Stelle mit dem Pacquelin in querer Richtung incidirt. Es entleert sich etwas gelbliche breiige Flüssigkeit, die steril aufgefangen wird; gleichzeitig gehen

auch grössere schmierige gelbliche Fetzen ab. In der Flüssigkeit finden sich goldgelbliche stecknadelkopfgrosse, an Actinomyces erinnernde Körner. Im Ganzen werden mit den Fetzen etwa 20—30 ccm Secret entleert. Die Oeffnung wird stumpf erweitert. Mit dem Finger gelangt man in eine etwa 12 cm lange quer verlaufende Höhle, die mit schwammigem Gewebe ausgefüllt ist. Dasselbe giebt dem tastenden Finger nach. Nach links gelangt der Finger in der Richtung nach der Milz zu. Jodoformgazetamponade.

Die Untersuchung des bei der Operation gewonnenen Secretes ergab Folgendes: Im frischen Präparat fanden sich zahlreiche grössere und kleinere Fettkörnchen, öfters mittelgrosse und grössere Colostrumkörperchen ähnliche rundliche Gebilde, welche aus verfetteten Körnchen bestehen. Ausserdem fanden sich mehrfach gelblich-bräunliche Pigmentschollen.

Ausstrichpräparat (mit Löffler's Methylenblau gefärbt) zeigte vereinzelte, aber degenerirt aussehende Leukocyten. Kein Eiter. Keine Bakterien.

Auf Blutserumagar- und Gelatineagar-Ausstrich wachsen Staphylococcus albus, Streptokokken, Diplokokken, kurze Stäbchen.

Chemische Untersuchung: Das Secret ist schwach alkalisch. Es enthält etwas Eiweiss, keine Peptone, keinen Zucker, viele Fette, keine Oxalate. Die Untersuchung auf Fermente ergab die Abwesenheit sämmtlicher 3 Fermente, des Eiweissfermentes, des fettspaltenden und fettemulgirenden Fermentes, des saccharificirenden Fermentes.

Mikroskopische Untersuchung der Gewebsfetzen (Härtung in Alkohol, Färbung mit Hämatoxilin und Eosin): Die Schnitte zeigten eine diffuse Färbung. Die Kerne waren nicht tingibel. Das Gewebe war theils homogen, theils gestreift, theils zeigte es Körnung. An Stellen erinnerte es in seiner Structur an den Bau einer alveolaren Drüse; Zellen und Kerne waren jedoch nirgends mehr erhalten. Besonders fielen grössere abgegrenzte Bezirke auf, welche an ehemalige Fettläppchen erinnerten. An einzelnen Stellen fanden sich auch normale Fettzellen, fast durchweg aber waren sie ersetzt durch theils hyaline, theils besonders im Centrum körnige Massen. Blutpigment fand sich gelegentlich eingelagert.

Weiterer Krankheitsverlauf: In den nächsten Tagen Wohlbefinden. Mässige Secretion aus der Fistel. Wunde wird stumpf erweitert und ein Drain eingeführt. Gelegentlich starke Kreuzschmerzen. Leichte abendliche Temperatursteigerungen.

Im Stuhlgang viel Muskelfasern. Schwankender Zuckergehalt. Diabetesdiät. Im Secret keine Fermente. 12. September wird beim Ausspülen der Wunde der Zipfel eines Gewebstückes sichtbar. Mit der Kornzange wird daran ein längliches Organ von unregelmässiger Gestalt entbunden. Es ist 19 cm lang, sein grösster Umfang beträgt 7 cm, seine grösste Breite 3 cm, die geringste Breite 0,3 cm. Es hat ein kolbiges Ende, gleichsam den Kopf, und geht durch einen schmalen Hals in den eigentlichen Körper über, der sich in eine Art Schwanz auszieht. Es ähnelt somit in Grösse und Gestalt dem Pankreas. Seine Consistenz ist festweich. Die Grundfarbe ist hellgelb, gelegentlich mit goldgelber Körnung. Strichweise findet sich dazwischen eine schiefriggraue Färbung. Dieselbe betrifft wesentlich die Mitte des Körpers und

den Anfang desselben, woselbst sich 2 grosse schiefrig-graue Flecken (cf. Abb. a) finden. Die Rückseite zeigt die gleiche strohgelbe, in geringerem Maasse strichweise die schiefrig-graue Färbung. Die Zeichnung ist sehr complicirt; es finden sich auf der Oberfläche vielfache Falten mit Erhebungen, wodurch sie ein feinciselirtes Aussehen bekommt. In dem Bau, der Körnelung, erinnert der Sequester durchaus an die Bauchspeicheldrüse. Auf dem Durchschnitt ist das Gewebe grossentheils dunkel-schwarzroth, an einzelnen Stellen auch marmorirt mit strohgelben Flecken abwechselnd. Läppchenbildung ist nicht mehr zu erkennen.

Die mikroskopische Untersuchung zeigt nur an ganz vereinzelten Stellen Andeutung von drüsiger Structur. Das Gewebe ist nekrotisch, massenhaft verändertes Blutpigment ist in ihm abgelagert. Hämiureaction sowie die Eisenreactionen fallen negativ aus.

Nach Entfernung des Sequesters gelangt der Finger in eine riesige besonders nach links führende Höhle.

Patientin fühlt sich leidlich wohl. Der Diabetes macht Fortschritte. Im Urin Aceton, Acetessigsäure. Wenige hyaline und granulirte Cylinder, viel rothe Blutkörperchen. Pankreastabletten (Wellcome) werden ge-

geben. Secretion der Fistel lässt nach. Die Höhle schliesst sich stark. Am 14. October wird Patientin mit wenig secernirender Fistel in leidlichem Befinden, aber stark abgemagert entlassen. Sie hat keine Schmerzen. Der Appetit ist gut. Viel Durst. Im Urin etwas Aceton und Acetessigsäure. Nach 8 Tagen hat sich die Fistel ganz geschlossen. Patientin magert zusehends ab. Starke Schwäche. 20. November. In letzter Zeit häufig Luftmangel. Nach vorübergehender Erholung erliegt Patientin zu Hause am 4. Februar 1901 ihrem schweren Diabetes. Section konnte leider aus äusseren Gründen nicht gemacht werden.

Es handelt sich hier um einen in vieler Hinsicht sehr bemerkenswerthen Fall. Das Pankreas ist hier, anscheinend ganz, als Sequester ausgestossen worden. Dass es sich wirklich um das Pankreas gehandelt hat, dafür spricht zunächst neben der Lage der Höhle die dem Pankreas analoge Gestalt des Sequesters. Histologisch zeigten die zuerst entfernten Fetzen und auch der Sequester trotz der fortgeschrittenen Nekrose noch den drüsigen Bau des Organs gewahrt. Es scheint aber auch die Bauchspeicheldrüse in ihrer Totalität ausgestossen worden zu sein. Zunächst konnten Pankreasfermente im Secret der Fistel niemals nachgewiesen werden. Es fehlten dieselben stets, wiewohl das bei

der Operation gewonnene Secret, als auch das Secret der Fistel zu wiederholten Malen darauf hin untersucht wurde.

Ferner entwickelte sich im Zusammenhang mit der Pankreasnekrose ein fortschreitender Diabetes, der das Operationsresultat stark beeinträchtigte und nach 5 Monaten in Folge seiner Schwere schliesslich zum Exitus der Patientin führte. Die Schwere und Hartnäckigkeit des Diabetes scheint auch dafür zu sprechen, dass das ganze Pankreas ausgestossen worden ist. Wenigstens ist im Hinblick auf die Versuche von v. Mering und Minkowski es wahrscheinlich, dass, wenn noch ein Rest functionsfähigen Gewebes der Bauchspeicheldrüse erhalten geblieben, der Diabetes nicht in dieser hartnäckigen und deletären Form aufgetreten wäre.

Wie ist nun die Nekrose des Pankreas zu Stande gekommen? Neuerdings neigt man ausserordentlich zu der Annahme, dass Entzündungserreger eine derartige Affection im Pankreas erzeugen. Man hat schon eine ganze Anzahl von Bakterien bei der sog. Pankreatitis hämorrhagica und Nekrose des Pankreas nachgewiesen. Auch wir haben aus dem zuerst bei der Eröffnung des Sackes aufgefangenen Secrete verschiedene Bakterien, wie schon erwähnt, züchten können, nämlich Staphylococcus albus, Streptokokken, Dyplokokken, kurze Stäbchen. Sollen wir diese nicht für die Entwicklung des Processes verantwortlich machen? Wie aus der Krankengeschichte hervorgeht, floss aus dem oberen Theil der von der 1. Operation geschaffenen Wunde bei Entfernung des Tampons Eiter hervor. Der Bakterienbefund steht offenbar damit in Zusammenhang oder mit Bakterien, welche aus der sonstigen Umgebung eingewandert sind und sich beim Auffangen des Secretes beigemischt haben.

Dass es sich hier nicht um entzündliche Processe gehandelt hat, dafür spricht der mikroskopische Befund des Secretes. Es fanden sich keine entzündlichen Producte, kein Eiter, nur ganz vereinzelte degenerirte Zellen, die wahrscheinlich ehemalige Leukocyten darstellten. Das Secret bestand im Wesentlichen aus indifferenten Bestandtheilen, Fettkörnchen verschiedener Grösse und colostrumkörperchenartigen Gebilden, ausserdem gelblichbräunlichen Pigmentschollen.

Wenn das Secret später ganz aus Eiter bestand, so hat dieser Umstand für die Klärung der Frage keine Bedeutung, indem die Eiterung erst durch secundäre Infection zu Stande gekommen ist. Natürlich ist der Bakterienbefund in demselben wie in den nach Weigert gefärbten Schnitten des Pankreassequesters, der so mehrere Tage von Eiter umspült wurde, ganz irrelevant.

Dagegen scheinen die Pigmentschollen, welche sich im Secret

fanden, einen Wegweiser für die Erkenntniss der Ursachen derNekrose abzugeben. Dieselben ergeben sich noch deutlicher bei Untersuchung des Pankreassequesters. Derselbe zeigte sich schon auf der Oberfläche schiefriggrau verfärbt. Auf dem Durchschnitt war das Gewebe grösstentheils dunkelschwarzroth. Die mikroskopischen Schnitte lehrten, dass diese Farbe einer diffusen Ausbreitung eines gelbbraunen amorphen Pigmentes ihre Existenz verdankte. Die enorm durch das ganze Gewebe verbreiteten Pigmentschollen waren nichts anderes als veränderter Blutfarbstoff. Derselbe rührte offenbar von zahlreichen Blutungen her, die schon vor einiger Zeit in das Parenchym der Drüse erfolgt waren und allmählich diese Umwandlungen erfahren hatten. Rothe Blutkörperchen waren nicht mehr aufzufinden. Der Blutfarbstoff war gänzlich verändert, gab keine Eisenreaction. Die Blutungen in das Gewebe der Bauchspeicheldrüse hatten zu dieser weitgehenden Nekrose des Organs geführt. Aus den klinischen Daten lässt sich annehmen, dass die Blutungen schubweise erfolgt sind.

Dass Blutungen in die Bauchspeicheldrüse zur Nekrose derselben führen können, ist durch die Untersuchungen von Dieckhoff nachgewiesen. In 2 Fällen von Pankreashämorrhagieen fand er in unmittelbarer Umgebung des Blutherdes die Drüsenläppchen und kleinere Partieen des Fettgewebes nekrotisch. Einen ausgedehnten Fall von Nekrose, ähnlicher dem unsrigen, beschreibt Israel. Hier ist „das ganze Parenchym", dessen zellige Elemente meist in eine feinkörnige, trübe Masse verwandelt sind, „so dicht mit sehr grossen Hämatoidinkrystallen durchsetzt, dass es vielfach durch den nicht einmal mehr durchscheinenden Blutfarbstoff ganz verdeckt ist".

Es ergiebt sich nun die weitere Frage, welches sind die Ursachen für die Blutung in das Pankreas, die „Pankreasapoplexie" in unserem Falle? Es handelt sich um eine sonst gesunde Frau, die allerdings vor 6 Jahren wegen progredienter eitriger Peritonitis, welche wahrscheinlich vom Proc. vermiformis ausgegangen war, operirt worden und der vor 3 Jahren der Proc. vermiformis im anfallsfreien Stadium entfernt worden war. Danach war sie vollkommen gesund und ging ihrer Arbeit nach. 2½ Wochen nach ihrer ersten Entbindung — die Schwangerschaft war ohne jede Störung verlaufen — erkrankte Patientin ganz plötzlich mit heftigen Kolikschmerzen in der Magengegend und Erbrechen. Es setzte hier höchst wahrscheinlich zum ersten Mal die Blutung in die Bauchspeicheldrüse ein, um schubweise sich zu wiederholen und schliesslich zur Nekrose des Organs mit geringer Exsudation in die Bursa omentalis zu führen. Es hat sich also die

Erkrankung an die Geburt zeitlich angeschlossen. Schauen wir näher nach, so finden wir auch ein schwer schädigendes Moment in der Nachgeburtsperiode, während die Geburt des Kindes ganz spontan nnd glatt verlaufen war. Wegen „festgewachsener" Nachgeburt und starker Blutung wurde die Placenta nach 2 Stunden von einem Arzte manuell entfernt. Die Operation hat angeblich 2½ Stunden gedauert. Der Blutverlust war ein enormer, so dass die ausgeblutete Patientin nur mit Aufwendung aller Mittel wieder zu sich kam. 2½ Wochen nach diesem acuten Blutverlust im Anschluss an die Geburt setzt die Blutung in die Bauchspeicheldrüse ein. Das schädigende Moment springt zu deutlich hervor, als dass man etwas Anderes dafür verantwortlich zu machen geneigt wäre. Der starke Blutverlust nach der Geburt rief eine acute Anämie hervor. Diese Anämie hat die Ursache für die Pankreasapoplexie abgegeben, sei es in Folge Veränderungen der Gewebe oder des Blutes selbst. Die Anämie giebt ja des öfteren die Grundlage für Blutungen in die Gewebe. In unserm Fall erfolgte die Blutung eben in die Bauchspeicheldrüse hinein. Eine perniciöse Anämie hat nicht vorgelegen. Wenigstens fanden sich bei späterer Blutuntersuchung keine derartigen morphologischen Veränderungen. Geringe Poikylocytose und Grössenunterschiede der rothen Blutkörperchen wie bei einfacher Anämie wurden nur constatirt. Der Hämoglobingehalt war entsprechend stark herabgesetzt.

Ausserdem kommt neben der acuten Anämie auch in ätiologischer Beziehung noch die Geburt mit in Betracht. Es ist ja von der Schwangerschaft, Geburt und Wochenbett genugsam bekannt, dass sie die Entwicklung verschiedener Krankheiten begünstigen, ja sogar den Boden für die Entstehung verschiedener Krankheiten, die geradezu für diese Epoche eigenthümlich sind, abgeben. Ich erinnere unter vielen Anderen nur an die Nephritis, Eklampsie, gelbe Leberatrophie u. s. w. Man hat daher auch vielfach angenommen, dass gewisse Toxine eben unter dem Einfluss der Gravidität leichter entstehen resp. schwerer zur Ausscheidung kommen.

In der Literatur finden sich nun auch mehrere Fälle verstreut, die wie der unserige dafür sprechen, dass die Schwangerschaft und Geburt in der Pathologie der acuten Pankreaserkrankungen eine ätiologische Rolle spielen. Die Geburtshelfer werden daher wohl auch dieser Erkrankung ihre Aufmerksamkeit von diesem Gesichtspunkte aus zuwenden müssen.

Im Ganzen sind, soweit es mir ersichtlich ist, bisher mit dem unserigen 8 Fälle in der Literatur mitgetheilt.

Die älteste derartige Beobachtung stammt von Lawrence aus dem

Jahre 1830. Sie betrifft eine 21jährige Erstgebärende mit hochgradiger Anämie, bei welcher der Tod 5 Wochen nach der Geburt erfolgte. Die Section ergab neben Anämie der anderen Organe Blutungen in das Pankreas.

Eine kurze Mittheilung rührt von Spiess her, der einen Fall von tödtlich endender Pankreashämorrhagie bei einer Frau unmittelbar nach einer leichten Geburt beobachtete.

Den dritten Fall berichtet Haidlen aus Fehling's Privatpraxis. Hier erfolgte der Tod der 33jährigen Ipara 6 Wochen nach der Entbindung (Forceps) unter acuten Collapserscheinungen, nachdem in der 3. Woche des Puerperiums eine Spätblutung eingetreten war. Die Section ergab eine Pankreatitis haemorrhagica.

Einen weiteren diesbezüglichen Fall entnehme ich einer Mittheilung von Steven (die er in der Section für Pathologie auf dem XI. internationalen Congress in Rom machte). Bei einer 34jährigen Frau, die seit der Geburt ihres letzten Kindes 5 Monate an Magenschmerzen gelitten, war ein Tumor im oberen Theil des Abdomens entdeckt worden, der sich bei der Section als Pankreasnekrose herausstellte. — Die seit der Geburt bestehenden Magenschmerzen deuten hier wohl auf schubweise Blutungen, die in die Bauchspeicheldrüse erfolgten und zur Sequestration und Bildung des cystischen Tumors in der Bursa omentalis geführt haben.

Ein von Körte operirter Fall betrifft eine 30jährige III para, die 5 Tage nach der letzten Entbindung erkrankt und 9 Wochen später operirt worden war. Bei der Section fand sich ein ausgedehnter jauchiger Abscess zwischen Magen, Milz, Zwerchfell, Niere. Vom Pankreas waren nur Reste vorhanden.

Aus der inneren Abtheilung des Krankenhauses Moabit (Professor Renvers) theilt schon Sarfert eine diesbezügliche Beobachtung mit. Bei der 24jährigen Frau, III para, setzte die Erkrankung 10 Wochen nach normaler Geburt ein und führte unter Abscessbildung in der Bursa und Nekrose des Pankreas schliesslich mit eitriger Peritonitis innerhalb 14 Tagen zum Tode. Ob hier die Pankreasnekrose die Folge einer Blutung oder Entzündung des Organs war, ob die Eiterung erst secundär zugetreten, ist, wie in vielen Fällen, schwer oder gar nicht festzustellen.

Ein weiterer von Francke mitgetheilter Fall betrifft eine 33jährige III para. Bei derselben traten 2—3 Monate nach der Geburt Blutungen in das Pankreas auf, die zur Nekrose desselben und Erguss in die Bursa omentalis führten. Bei der Probelaparotomie wurde die Auslösung der Pseudocyste vergeblich versucht, dabei Ruptur derselben und Erguss von Flüssigkeit in die Bauchhöhle. Tod erfolgte an Peritonitis.

Unter 121 Fällen von Pankreatitis haemorrhagica und Nekrose des Organs betrafen 42 das weibliche Geschlecht. Bei letzteren ereignete sich die Erkrankung 8 mal — unmittelbar bis 10 Wochen — nach einer Geburt. Es trat also bei ca. 20 Proc. aller Frauen die Erkrankung im Anschluss an eine Geburt auf. Dieser Umstand spricht ebenfalls deutlich dafür, dass beim Weibe die Generationsvorgänge eben auch in ätiologischer Hinsicht von Bedeutung für diese Erkrankung sein müssen.

Bei der Pankreasnekrose und noch mehr bei der Entzündung und Blutung im acuten Anfall ist in den seltensten Fällen eine richtige Diagnose des Leidens gestellt worden.

In unserm Fall konnten wir in der Regio epigastrica einen cystischen Tumor nachweisen; derselbe erstreckte sich quer bis unter den linken Rippenbogen, um in der Gegend der Milz zu verschwinden. Oberhalb des Tumors lag der Magen, wie die Untersuchung lehrte. Das Quercolon verlief unterhalb und vor dem Tumor. Dieser Befund deutete auf eine wahrscheinlich vom Pankreas ausgehende Cyste der Bursa omentalis. Die Glykosurie machte schliesslich die Wahrscheinlichkeitsdiagnose einer Pankreascyste zu einer gewissen. Allerdings hat es sich hier nur um eine Pseudocyste (Körte), um die Pankreasnekrose mit Extravasat in die Bursa gehandelt. Insofern war unsere Diagnose eine nicht völlig correcte. Die Diagnose der cystischen Pankreaserkrankung führte denn auch zu einer zielbewussten Behandlung, die, in einer zweizeitigen Eröffnung des Tumors bestehend, zu einer Ausheilung führte. In dieser Beziehung steht unserm Fall wohl nur ein Fall von Thayer und von Elliot nahe, welche beide allerdings in die Kategorie der eitrigen Pankreatitis gehören und nach richtiger Diagnose zur Heilung gelangt sind.

Ein Fall von Lund, bei dem unter anderm auch die Möglichkeit einer Pankreatitis in Betracht gezogen wurde, kam ebenfalls durch Operation zur Heilung.

Eine richtige Diagnose wurde bisher sonst nur in den Fällen von Körte, Cutler, Renvers (Sarfert), Withney und Busch, Wagner gestellt; die Diagnose der Pankreasnekrose wurde in diesen Fällen durch die Autopsie gesichert. In den beiden Fällen von Fränkel und Pitt und Jacobson wurde die Möglichkeit einer Pankreascyste in Betracht gezogen. Die daraufhin ausgeführte Operation hatte in beiden Fällen einen ungünstigen Ausgang.

Es liegen nunmehr 26 Fälle von Operation bei Pankreasnekrose vor. Fast stets gab eine Resistenz oder Tumor im Epigastrium die Indication zur Operation. Zuweilen zeigte er deutliche Fluctuation. Die in einzelnen Fällen vorgenommene Punction ergab theils eine braunrothe Flüssigkeit mit rothen Blutkörperchen, bröckligen Massen, verfetteten Leukocyten, theils Eiter.

In einigen Fällen führte der deutliche Nachweis der typischen Lage des Tumors zur richtigen Diagnose. Es fand sich der Magen nach oben und vor dem Tumor gelegen, das Colon transversum darunter. (Körte, unser Fall.) Meist nahm der Tumor besonders das linke Epigastrium und Hypochondrium ein und wurde gelegentlich mit

einem Echinococcus des linken Leberlappens oder einer Hydronephrose verwechselt. Auch nahm er zuweilen seine Entwicklung mehr nach dem rechten Hypochondrium, der Gallenblasengegend hin. Gewöhnlich überschritt er nach unten nicht die Nabelhöhe. In einem Fall von Körte hatte sich die Eiterung bis zur linken Beckenschaufel gesenkt und wurde durch Punction der Eiter nachgewiesen.

Sieht man von den Fällen von eitriger Pankreatitis ab, so sind bisher bei den 26 Operationen 8 Heilungen, also 30 Proc. erzielt worden; dabei befinden sich unter den zuletzt veröffentlichten 10 Operationen allein 6 Heilungen.

Bei der Behandlung der Pankreasnekrose handelt es sich im Wesentlichen um Eröffnung eines hämorrhagischen oder entzündlichen Ergusses der Bursa omentalis. Pankreassequester werden je nach dem Befunde entweder sofort zu entfernen sein oder im Verlaufe der Behandlung sich abstossen. Entsprechend der Art der Entwicklung des Exsudates in der Bursa omentalis werden wir den Weg zur Eröffnung zu wählen haben. Gewöhnlich werden wir von vorn durch Incision in der Mittellinie im Epigastrium einzugehen haben. Der Schnitt wird gelegentlich entsprechend der vorzugsweisen linksseitigen Entwicklung eher nach links von der Mittellinie angelegt werden, als nach rechts. In unserem Fall hat sich die nachträgliche Anlegung eines queren senkrecht zum ersten nach rechts verlaufenden Schnittes bewährt.

Nach den vorliegenden Erfahrungen kommen dann vier Wege der Eröffnung der Bursa omentalis in Betracht:

1. Eröffnung durch das Lig. gastro-colicum (Körte, unser Fall).
2. Eröffnung durch das Lig. gastro-hepaticum (Faure).
3. Eröffnung durch das Mesocolon transversum (Rosenbach).
4. Eröffnung durch den linken Leberlappen (Rasumowsky).

Je nach der Richtung der Entwicklung des Tumors, nach der Art der Verwachsungen werden wir den Weg zu wählen haben, der gewöhnlichste wird wohl durch das Lig. gastro-colicum sein. Durch die Leber werden wir wohl nur in den seltensten Fällen vorzugehen genöthigt sein.

Eine sehr wichtige Frage ist es, ob wir ein- oder zweizeitig operiren sollen. Das rationellere Verfahren ist das zweizeitige, es ist sicherer und bietet keine Nachtheile. Nur in sehr dringlichen Fällen, bei sehr elendem Zustand (z. B. Fall Israel), ist natürlich das einzeitige Verfahren zu wählen. Eine Auslösung, wie sie irrthümlich gelegentlich versucht wurde, ist ohne Weiteres zu verwerfen. Es ist demnach das Lig. gastro-colicum, resp. die anderen Ligamente, rings um

die zur Eröffnung der Geschwulst beabsichtigte Stelle durch Naht zu fixiren. Ist die Zerreisslichkeit der Gewebe oder die Spannung eine zu grosse, so ist mit Gaze ringsum zu tamponiren. Nach 3—5 Tagen wird dann die Eröffnung mit dem Messer oder Pacquelin vorgenommen. Eine Austastung der Höhle nach Sequestern wird sogleich zweckmässig stattfinden. Sodann Drainage und Tamponade. Ausserordentlich wichtig ist natürlich eine sorgfältige Nachbehandlung. Zuweilen empfiehlt sich sogleich die Anlegung einer Gegenincision in der Flanke, wenn die Höhle sich stark nach hinten und unten entwickelt hat.

Liegt der Tumor mehr retroperitoneal nach der linken Seite hin, so ist ein retroperitoneales Vorgehen angebracht. Wir haben dann zwei Wege, entweder die transpleurale Eröffnung mittelst Resection einer Rippe oder die Eröffnung vom Lendenschnitt aus. Hier werden wir natürlich einzeitig vorgehen. Eine sorgfältige Verschliessung des Pleuraraumes durch Annähung der Pleura an das Zwerchfell vor der Eröffnung empfiehlt Brentano zur Vermeidung der Infection der Pleura.

Bei der retroperitonealen Eröffnung von dem Lendenschnitt her wie zur Nierenexstirpation ist das Peritoneum stumpf nach vorn zu drängen und am unteren Nierenpol hinter dem Colon in der Richtung nach der Wirbelsäule hin gegen das Exsudat vorzugehen.

Die Secretion aus der angelegten Fistel ist meist eine recht erhebliche. Bei der Nachbehandlung ist immer noch auf die Abstossung eines Pankreassequesters zu achten. In unserm Fall wurde nach 9 Tagen ein wahrscheinlich das ganze Pankreas darstellender Sequester ausgestossen, der grösste, der bisher beobachtet wurde. Eine ähnliche Erscheinung finde ich nur von Brentano berichtet; in den Fällen Gessner und Lund wurden nekrotische Massen und Fetzen abgeschieden. Schwere Complicationen können im weiteren Verlaufe immer noch eintreten, insbesondere metastatische Entzündungen, Thrombosen und ausgedehnte Blutungen.

So verlor Körte noch ca. 2 Monate nach der Operation einen Fall an Blutungen in Folge der Thrombose der Milzarterie und Milzabscessen. Langton ging noch nach 2 Jahren ein Patient zu Grunde in Folge plötzlicher Darmblutung. Bei der Section fand sich die Vena portae durch die Narbe fast ganz verschlossen.

Schliesslich kann das Operationsresultat noch getrübt werden durch Ausfallerscheinungen, welche im Anschluss an die Erkrankung auftreten.

So beobachtete Gessner bei einem Fall während der Heilung das Auftreten von pseudotabischen Erscheinungen. Zucker war im

Urin nicht vorhanden. Ob und inwieweit diese Erscheinungen mit der Erkrankung zusammenhängen, ist noch eine offene Frage.

Bei drei der geheilten Fälle, welche sämmtlich dem weiblichen Geschlecht angehörten, wurde Diabetes beobachtet.

Diese Fälle sind in der That geeignet, für die Pathologie des Diabetes beim Menschen eine Rolle zu spielen, nachdem die Beziehungen des Pankreas zum Diabetes bei den Thieren besonders durch die ausgezeichneten Untersuchungen von v. Mering und Minkowski eine Klärung gefunden. Bei Körte's geheilter Patientin wurde $1^3/_4$ Jahr nach dem Beginn der Erkrankung 6 Proc. Zucker constatirt, bei entsprechender Behandlung ging der Zuckergehalt auf 2 Proc. herab. Vor und nach der Operation bis zu ihrer völligen Heilung war nie Zucker im Urin gefunden worden. Bei der letzten Mittheilung von Brentano, d. h. 7 Jahre nach der Operation, lebte Patientin noch. In Folge des fortbestehenden Diabetes war sie stark abgemagert und geschwächt. Bei der Operation war hier aus der Wunde nekrotisches Pankreasgewebe entfernt worden.

Bei der Patientin von Brentano fand sich 10 Tage nach der Operation im Urin ca. 6 Proc. Zucker, derselbe ging auf strenge Diabetesdiät auf 0,95 Proc. zurück, ohne völlig zu verschwinden. Es ist hier nicht festgestellt, ob auch schon vor der Operation der Diabetes bestanden, da erst 10 Tage nach der Operation zum ersten Mal darauf untersucht worden. Polydipsie und Polyurie war nicht vorhanden. Es ist in diesem Fall fast das gesammte Organ ausgestossen worden, indem am 6. Tage nach der Operation ein 12 cm langer Pankreassequester entfernt wurde. Es müssen hier jedoch Reste secernirenden Drüsengewebes zurückgeblieben sein, indem sich ca. 3 Wochen später eine echte Bauchspeicheldrüsenfistel ausbildete, die sämmtliche 3 Fermente enthielt.

Bei unserer Patientin wurde 2 Monate nach Beginn der Erkrankung bei ihrer Aufnahme im Krankenhause 4 Proc. Zucker gefunden, kein deutliches Aceton oder Acetessigsäure. Die Zuckerausscheidung wurde auch durch die Operation nicht im Geringsten beeinflusst. Dagegen wurde bald nach der zweiten Operation Aceton und Acetessigsäure reichlich im Urin gefunden; vor der zweiten eröffnenden Operation wurde jedoch auch schon Acetessigsäure constatirt. Eine Polyurie entwickelte sich 15 Tage nach der zweiten Operation; sie hat vorher nicht bestanden. Gleichzeitig entstand auch Polydipsie. Die Patientin magerte in Folge des schweren Diabetes ausserordentlich ab und ging schliesslich 5 Monate nach der Operation an demselben zu Grunde. Es ist interessant, dass in diesem Fall anscheinend das

ganze Pankreas ausgestossen wurde. Am 9. Tage nach der Operation wurde der 19 cm lange Pankreassequester entfernt. Dass kein secernirender Drüsenrest zurückgeblieben ist, dafür scheint auch das Fehlen von Pankreassecret in der Fistel zu sprechen.

Dieser Fall ist für die Pathologie des Diabetes wichtig genug, dass eine ausführliche tabellarische Wiedergabe unserer Beobachtung in dieser Hinsicht geboten sein dürfte.

	Tag	Sacch. %	Urinmenge	Aceton und Acetessigsäure	Bemerkungen
	18. Aug.	4	—	Nicht deutlich	—
	19. „	—	1000	—	—
	20. „	4.5	1000	—	—
	21. „	—	1700	—	—
	22. „	—	1200	—	—
	23. „	—	1000	—	—
	24. „	—	1400	—	—
	25. „	—	1300	—	—
	26. „	6.6	—	—	—
I. Operation	28. „	—	—	—	—
	29. „	4.2	—	—	—
	30. „	4.5	1220	—	—
	31. „	2.5	1120	—	—
	1. Sept.	—	2020	Acetessigsäure	—
	2. „	2.8	1550	—	—
II. Operation	3. „	—	740	—	—
	4. „	4.1	920	—	—
	5. „	4.8	1240	Acetessigsäure	—
	6. „	5.4	1020	—	—
	7. „	6	1900	Acetessigsäure	—
	8. „	5.5	900	„	—
	9. „	4.3	1100	—	Mässige Entziehung der Kohlehydrate.
	10. „	4.5	1760	reichlich	—
	11. „	3.4	2000	—	—
Pankreas-	12. „	2.6	2200	—	—
sequester	13. „	3.3	1500	—	—
entfernt	14. „	3.5	2220	—	—
	15. „	2.5	2100	—	Körpergew. 85 Pfd.
	16. „	2.8	2100	—	—
	17. „	2.9	2300	—	—
	18. „	3.1	3300	—	—
	19. „	2.3	3040	—	—
	20. „	3.1	2600	—	Kohlehydrate wieder mehr zugeführt.
	21. „	2.9	1600	—	81½ Pfd.
	22. „	2.6	2900	—	—
	23. „	2.5	2500	Viel Acetessigs.	—
	24. „	3.2	4100	—	—
	25. „	2.5	1900	—	—
	26. „	2.6	2800	—	—
	27. „	3.1	3700	—	Natr. bicarbon. 20.0 p. d.
	28. „	3.3	2300	—	„
	29. „	4.5	2500	keine	Körpergew. 86 Pfd. Natr. bicarbon. 20.0 p. d.
	30. „	4.5	3800	„	„

Tag	Sacch. %	Urinmenge	Aceton und Acetessigsäure	Bemerkungen
1. Octbr.	4.3	5600	—	—
2. „	6.0	2500	—	—
3. „	4.3	3600	—	—
4. „	4.6	5300	—	—
5. „	4.5	—	—	Körpergew. 76 Pfd.
6. „	4.1	4500	—	—
7. „	5.3	4600	—	—
8. „	5.2	5200	—	—
9. „	4.5	4800	—	—
10. „	5.5	4200	Weder Aceton noch Acetessigs.	—
11. „	4.8	6800	—	80½ Pfd.
12. „	5.2	5200	—	1 Pankreastablette p. d.
13. „	6.6	5800	—	—
14. „	6.0	5200	Wenig Aceton	—
23. „	6.0	6000	Viel Aceton	2 Pankreastabl. p. d.
29. „	5.0	—	Viel Acetessigs. und Aceton	3 Pankreastabl. p. d.
5. Novbr.	4.5	5000	—	—
4. Decbr.	6.8	—	Aceton	Seit 10 Tagen keine Tabl.
6. Januar	4.9	geringer	Viel Aceton und Acetessigsäure	Kein Durst.

Wie wir aus der Tabelle ersehen, sind die Schwankungen recht grosse. Es hatte weder die Operation, noch die Entfernung des Pankreassequesters einen merklichen Einfluss auf die Zuckerausscheidung. Bei Entziehung der Kohlehydrate ging die Zuckerausscheidung etwas herab. Die Urinmenge begann erst etwa 2 Wochen nach der eröffnenden (2.) Operation erheblich zu steigen, kurze Zeit nach Ausstossung des Pankreassequesters.

Bei dem so lehrreichen Fall wollten wir es nicht unversucht lassen, die Pankreaspräparate auf ihren Werth zu prüfen. Die zu diesem Zwecke angewandten Pankreastabletten zeigten sich ohne jeden Einfluss auf den Diabetes.

Im Anschluss an den beschriebenen Fall von Pankreasnekrose sei noch über 2 Fälle von Pankreatitis haemorrhagica berichtet, die ausser dem schon von Sarfert beschriebenen Falle auf der chirurgischen Abtheilung des Krankenhauses Moabit zur Beobachtung kamen.

Bei dem einen Fall handelte es sich um eine 55jährige Frau, die mit der Diagnose Bauchfellentzündung am 28. Februar 1898 in's Krankenhaus gebracht wurde. Patientin bekam am selbigen Morgen um 7 Uhr

während der Arbeit plötzlich ausserordentlich heftige Leibschmerzen, besonders rechts unten und in der Magengegend, heftiges Erbrechen und starken Durchfall. Seitdem hatte sie kein Erbrechen mehr, keine Winde, keinen Stuhlgang. Der Leib wurde im Ganzen immer empfindlicher, auch in den Lumbalgegenden. Patientin hatte 11 mal geboren und war bis auf Prolapsbeschwerden immer gesund gewesen. Seit 10 Jahren Menopause. Im September vergangenen Jahres 3 Wochen dauernder Anfall von Blinddarmentzündung (?). Damals Schmerzen hauptsächlich rechts im Leib, mässiges Erbrechen, abwechselnd Durchfall und Obstipation.

Befund: Mittelkräftige, schwer krank aussehende Frau. Augen tiefliegend, ängstlicher Gesichtsausdruck. Temperatur 36,5, Puls 120. Puls leidlich kräftig. Trockene Zunge. Urin frei von Eiweiss und Zucker. Lungen und Herz ohne Besonderheiten.

Leib im Ganzen leicht aufgetrieben und sehr schmerzhaft. Besondere Schmerzen werden in der Ileocöcalgegend in der Magengrube angegeben. Eine bestimmte Resistenz oder irgend welche Dämpfung findet sich nirgends. Lumbalgegenden gleichfalls sehr empfindlich.

Zur Zeit kein Erbrechen, keine Winde, kein Stuhlgang.

Gynäkologisch: Weite Scheide. Descensus uteri. Weitere Untersuchung scheitert an der enormen Schmerzhaftigkeit des Abdomens. Vorwölbung in die Scheidengewölbe besteht jedoch nicht.

Die Diagnose wird auf Perforationsperitonitis, wahrscheinlich nach Appendicitis, gestellt.

Sofort Operation in Chloroformnarkose (Oberarzt Dr. Hermes).

Typischer Flankenschnitt. Musculatur nicht sulzig. Eröffnung des Peritoneums. Es fliessen grosse Mengen seröser, klarer geruchloser Flüssigkeit aus. Vor liegt Cöcum, nicht entzündet oder fibrinös belegt. Wurmfortsatz vollkommen intact. Daher wird angenommen, dass es sich um Perforation eines Magengeschwürs handelt. Provisorische Tamponade des Flankenschnitts und ausgiebige Laparotomie in der Mittellinie. Magen und anliegende Därme gleichfalls ohne Fibrinbelag. Es fällt aber eine starke Gefässinjection, welche die Gegend der kleinen Curvatur zum Pylorus hin betrifft, auf. Aber auch hier ist nirgends ein Ulcus zu entdecken. Absuchen des Duodenums. Dabei finden sich Verwachsungen der Gallenblase mit einigen Dünndarmschlingen. Auch Duodenum, soweit es übersichtlich, ohne Perforation. Es fällt aber jetzt eine starke sulzige Durchtränkung der tiefen Gewebe auf, und es quellen von hier aus riesige Mengen Flüssigkeit vor. Daher Eingehen auf das Pankreas sowohl von oberhalb des Magens aus, als auch von unterhalb nach Ablösen eines Theiles des Netzes am Pylorus. Nunmehr präsentirt sich der Pankreaskopf über mandarinengross geschwollen, mit mehreren theils blutigen, theils gelblichen Flecken von Linsen- bis Bohnengrösse bedeckt. Auch der übrige Theil des Organs ist stark geschwollen und man kann das Vorquellen von Flüssigkeit aus dem Organ deutlich sehen. Daher Einführung einer Schürze auf das Pankreas zwischen Magen und Duodenum bezw. Radix mesenterii. Tamponade mit Jodoformgaze und Gazeschwämmen. Naht der Bauchdecken um die Schürze. Naht des Flankenschnitts.

Verlauf: 1. März. Verband ist stark durchtränkt. Patientin hat nicht

mehr gebrochen, keine Winde. Puls 124, Temperatur 37,1. Abends Temperaturanstieg auf 38,7,' Puls 120. Quälende Winde, daher Glycerinspritze, jedoch ohne Erfolg.

2. März. Zustand hat sich sehr verschlechtert. Puls nicht zu fühlen. Herzaction 180. Starke Schmerzen. Häufiges Aufstossen. Trockene Zunge. Abends 1/26 Uhr Exitus.

Bei der Section (Prof. Langerhans) fand sich eine beginnende allgemeine Peritonitis. Fettgewebsnekrosen zeigten sich hinter dem Cöcum, besonders in der Umgebung des schiefrig pigmentirten Pankreas. Ein Zug nekrotischen Fettgewebes erstreckt sich bis in den Plexus solaris hinein.

Der zweite Fall erkrankte ebenfalls unter peritonitischen Erscheinungen, die auf ein incarcerirtes Lipom der Linea alba bezogen wurden. Auf Grund dieser Diagnose wurde auch die Operation vorgenommen.

Es handelt sich um einen 53jährigen Gastwirth. Derselbe giebt an, seit vielen Jahren an Rheumatismus in den Fussgelenken und an Asthma gelitten zu haben. Im Jahre 1875 bemerkte er dicht oberhalb des Nabels eine haselnussgrosse Geschwulst. Dieselbe war schmerzhaft und ein Arzt schlug ihm die Operation derselben vor. Patient ging nicht hierauf ein und wurde 8 Wochen mit äusseren Mitteln behandelt, will auch seitdem keine Beschwerden mehr gehabt haben. Verdauung im Allgemeinen gut. Seit Jahren Vomitus matutinus. Sehr starkes Potatorium (20 Glas Bier mit bisweilen 10—15 Schnäpsen).

Am 6. Februar 1898 bekam Patient an der im Laufe der Jahre bis zu Apfelgrösse herangewachsenen Geschwulst oberhalb des Nabels heftige Schmerzen. Zugleich trat Erbrechen auf. Stuhlgang an diesem wie an den beiden folgenden Tagen nicht vorhanden, Winde gingen jedoch ab. Erbrechen war in diesen Tagen nicht mehr vorhanden. Patient fühlte sich sehr matt und elend und consultirte am 9. Februar einen Arzt. Derselbe diagnosticirte eine „eingeklemmte Nabelhernie" und reponirte dieselbe. Danach trat Erleichterung ein, Patient hatte einmal Stuhlgang und litt nur noch wenig unter Aufstossen. Nichtsdestoweniger verfiel der Kranke immer mehr, so dass er am 10. Februar um 1 1/2 Uhr Nachmittags in's Krankenhaus gebracht wurde.

Befund: Aeusserst kräftiger, fetter Mann. Skleren leicht ikterisch. Gesichtsausdruck matt, verfallen. Gesichtsfarbe blass cyanotisch. Puls nicht fühlbar. Herzaction unregelmässig. Herztöne rein. Athmung schwer, beschleunigt, angstvoll. Lungen ohne Besonderheiten. Leber überragt percutorisch um 2—3 cm den Rippenbogen, ihr Rand ist wegen der enormen Dicke der Bauchdecken nicht durchzufühlen. Der Leib ist mässig aufgetrieben und leicht gespannt. Die Beurtheilung der Spannungsverhältnisse wird durch die Dicke der Bauchdecken äusserst erschwert. 3 cm oberhalb des Nabels findet sich ein thalergrosser, bläulich-gelblich verfärbter Bezirk der Haut, welcher eine ungefähr apfelgrosse Resistenz bedeckt. Berührung dieser Stelle schmerzhaft. Ueber dem Leib tympanitischer Schall, auch in den abhängigen Partieen keine auf eine grössere Flüssigkeitsansammlung im Leib hindeutende Dämpfung. Fluctuation desgleichen nirgends nachzuweisen.

Im Urin reichlich Eiweiss, sowie Gallenfarbstoffe. Kein Zucker.

Patient erhält viertelstündlich eine Kampferinjection, sowie reichlich heissen starken Kaffee und Eiercognac.

Um 4 Uhr hat der Puls sich soweit gebessert, dass zur Operation in Aethernarkose geschritten werden kann (Oberarzt Dr. Hermes). Schnitt über dem Tumor bis unterhalb des Nabels. Freilegung des Tumors. Es zeigt sich, dass derselbe ein apfelgrosses, in der Linea alba sitzendes Lipom ist. Dasselbe scheint sich mit einem Stiel bis zum properitonealen Fett und vielleicht bis an's Peritoneum zu erstrecken.

Die Bauchhöhle wird, um Klarheit zu erhalten, in der Ausdehnung des Hautschnittes eröffnet. Es zeigt sich, dass sämmtliche Därme, soweit sie zu Gesicht kommen, völlig frei, nirgends eingeklemmt sind. Dagegen bieten Netz und Mesenterium einen eigenartigen Befund. Das Netz erstreckt sich zu der Stelle, wo das Lipom am Peritoneum aufsitzt und ist hier mit dem Peritonenm leicht verwachsen. Um den Tumor abzutragen, muss daher eine Ligatur um das Netz an dieser Stelle gelegt werden. Das ganze Netz, soweit es sichtbar wird, ist von stecknadel- bis linsengrossen gelblichen Flecken bedeckt, welche über das Niveau des Netzes nicht hervorragen und anscheinend keine Härte oder Infiltration des Gewebes darstellen. Beim Einschneiden einer solchen Stelle fliesst keine Flüssigkeit aus. Genau denselben Anblick, nur nicht ganz so ausgedehnt, bietet die Radix mesenterii, welche im oberen Theil des Schnittes nach Emporschlagen der vorliegenden, etwas meteoristisch aufgetriebenen, leicht injicirten Darmschlingen sichtbar wird. Nachdem, wie erwähnt, der Tumor entfernt ist, wird die Bauchhöhle durch durchgreifende Seidennähte und einige oberflächliche Hautnähte geschlossen.

Das bei der Operation entfernte Lipom ist kugelrund und unterscheidet sich im Allgemeinen nicht von gewöhnlichen Fettgeschwülsten. Nur an der Stelle, wo es durch das Peritoneum mit dem Netz adhärent war, zeigt es die gleichen gelblichen Flecke wie dieses.

Weiterer Verlauf: Nach der Operation wiederum Verschlechterung des Pulses; daher halbstündlich Kampfer, Cognac, Kaffee.

11. Februar. Leib ziemlich stark aufgetrieben. Zunge trocken. Puls nicht fühlbar. Viertelstündlich Kampfer, Analeptica. Patient hat Urin gelassen. Winde sind Nachts reichlich gegangen. Nachmittags um $^3/_4$4 Uhr tritt unter zunehmender Entkräftung der Exitus ein.

Bei der Section (Prof. Langerhans) fand sich eine beginnende allgemeine fibrinöse Peritonitis, zahlreiche Fettgewebsnekrosen im Netz, Mesenterium, subperitonealen Fettgewebe, in den Appendices epiploicae coli und in der Umgebung der Blase. In der Bursa omentalis bräunlichröthliche Flüssigkeit. Hämorrhagische Infiltration des Pankreas und des umgebenden Fettgewebes. Im rechten Nierenbecken zahlreiche sandkorn- bis erbsengrosse Steine. In der Gallenblase 6 Gallensteine.

In beiden Fällen hat es sich um eine Pankreatitis haemorrhagica gehandelt. Ob eine reine Pankreasapoplexie allein ohne Entzündung vorgelegen, ist nicht sicher zu sagen, da eine histologische Untersuchung des Pankreas in beiden Fällen leider unterblieben. In dem letzteren Fall zeigte sich das Pankreas hämorrhagisch infiltrirt; blutige Flüssigkeit fand sich in der Bursa omentalis. Die

hintere Fläche des Magens war mit Blutextravasat bedeckt. Das Fettgewebe der Bursa omentalis war hämorrhagisch infiltrirt; die hämorrhagische Beschaffenheit des Fettgewebes erstreckte sich bis zur Radix mesenterii und retroperitoneal bis in's kleine Becken.

Weniger hochgradig waren die Veränderungen des Pankreas in dem ersteren Falle. Man fand das Pankreas geschwollen, am Kopf mit blutigen Flecken bedeckt. Ausserdem wurde schon bei der Operation eine weitgehende Fettgewebsnekrose constatirt. Die Fettgewebsnekrose war so hochgradig, dass sie am meisten in's Auge fiel. Insbesondere war beim ersten Fall die starke sulzige Durchtränkung der tieferen Gewebe in der Gegend des Duodenums bemerkenswerth; riesige Mengen Flüssigkeit quollen hervor.

Eine ausgedehnte Fettgewebsnekrose kann selbst bei geringeren Veränderungen im Pankreas ähnliche schwere klinische Erscheinungen hervorrufen, wie die Entzündung und Nekrose der Drüse. Auch in unserem ersten Fall waren die bei der Section aufgefundenen Veränderungen im Pankreas keine hochgradigen. Bei der Autopsie in vivo fand man das Organ geschwollen und den Kopf mit blutigen Flecken bedeckt. In dem Obductionsprotokoll wird nur eine (schiefrige) Pigmentirung des Pankreas erwähnt. Man muss annehmen, dass nach dem Eingriff die Anschwellung des Organs zurückgegangen. Dass der schwere Process vom Pankreas ausging, bewies die in riesigen Mengen aus dieser Gegend vorquellende Flüssigkeit und die starke sulzige Durchtränkung der tiefen Gewebe, die schon bei der Operation den Wegweiser für den Ausgangspunkt der Erkrankung abgaben.

Was die specielle Aetiologie in unseren beiden letzten Fällen betrifft — die Bedeutung der Schwangerschaft und Anämie haben wir für unsern Fall von Pankreasnekrose auf Grundlage einer Hämorrhagie in die Drüse ja eingehend gewürdigt —, so liegen bei dem zweiten Fall von Pankreatitis haemorrhagica in dem enormen Potatorium des Patienten, der Fettleibigkeit sowie vielleicht auch der Gallensteinerkrankung genügende ursächliche Momente vor. Gessner hat 26 Fälle von Pankreasnekrose zusammengestellt, bei denen sich Erkrankungen der Gallenwege fanden. Meistentheils waren Anfälle, die wie Gallensteinkoliken verliefen, vorausgegangen. Die Fortleitung einer infectiösen Cholecystitis und Cholangitis auf die Bauchspeicheldrüse ist leicht verständlich. Ob in unserm Falle die Gallensteine, welche klinisch nie Symptome gemacht hatten, trotz Mangels aller entzündlichen Veränderungen der Gallenwege hier ursächlich überhaupt eine Rolle gespielt haben, bleibt dahingestellt.

Potatorium sowie die allgemeine Fettsucht führen leicht zu einer

fettigen Entartung der Drüsenzellen und übermässiger Fettablagerung im Pankreas. Durch die fettige Degeneration des Drüsenparenchyms verlieren die Gefässe ihre Stütze, können, zumal ihre Wand gleichfalls leicht verfettet, dem Blutdruck nicht mehr wiederstehen und führen so zur Hämorrhagie in das Organ. Der Krankheitsverlauf war in beiden Fällen ähnlich, doch nicht ganz congruent. Beide Male tritt in voller Gesundheit ganz plötzlich ein Anfall von heftigen Schmerzen im Leibe auf, gleichzeitig Erbrechen. Im ersten Fall sind die Schmerzen im rechten Hypogastrium und in der Magengegend localisirt; nach starkem Durchfall tritt völliges Verhalten von Stuhl und Winden ein, der leicht aufgetriebene Leib wird im Ganzen immer empfindlicher. Temperatur ist normal, Puls frequent. Kurz, es scheint eine Perforationsperitonitis, welche vom Processus vermiformis ihren Ausgang genommen, vorzuliegen. Diese Annahme wird noch durch die anamnestische Angabe bestärkt, dass ein 3 Wochen dauernder Anfall von Blinddarmentzündung vorausgegangen sein sollte. Die sofort vorgenommene Operation klärte den Irrthum auf, der Appendix war vollkommen intact. 2 Tage später erfolgt der Exitus der Patientin. In dem anderen Falle traten die Schmerzen an dem seit 23 Jahren bestehenden apfelgrossen Lipom der Linea alba auf. Stuhlgang war mehrere Tage angehalten. Da Patient sehr elend sich fühlt, consultirt er am 4. Tage einen Arzt, der ihm den „Nabelbruch reponirt". Danach scheinbare Erleichterung, schliesslich doch immer stärkerer Verfall, so dass er am nächsten Tage in's Krankenhaus gebracht wird. Puls nicht fühlbar, Herzation unregelmässig, im Urin reichlich Eiweiss. Diagnose wird auf Incarceration eines Lipoms der Linea alba gestellt. Auf starke Excitantien erholt sich der Patient, so dass die Operation vorgenommen werden kann. Hier noch schnellerer Verfall. Tod nach 24 Stunden.

Das Krankheitsbild der Pankreatitis haemorrhagica ist nach den zahlreichen Veröffentlichungen in der Literatur ein so prägnantes, dass wir immerhin schon in Stand gesetzt sind, in vielen Fällen eine Wahrscheinlichkeitsdiagnose zu stellen, resp. an die Möglichkeit der Krankheit uns zu erinnern. Eine sichere Diagnose wird nur durch das Zusammenwirken verschiedener günstiger Umstände in seltenen Fällen ermöglicht werden.

Besonders charakteristisch ist in dem Krankheitsbilde der plötzliche Beginn der Erkrankung und der schnelle Kräfteverfall, die schweren Shokerscheinungen. Es handelt sich häufig um sehr fettleibige Individuen, Alkoholiker. Die Schmerzen werden gewöhnlich im Epigastrium localisirt, sind von ausserordentlicher Intensität, häufig kolikartig. Meist ist eine Druckschmerzhaftigkeit im Epigastrium vorhanden,

resp. werden die bestehenden Schmerzen durch Druck noch erhöht. Erbrechen fehlt fast nie und ist meist gallig. Der Stuhlgang ist gewöhnlich angehalten, zuweilen besteht so hartnäckige Obstipation, dass das Bild eines Ileus, einer inneren Incarceration vorgetäuscht wird. Durch hohe Einläufe wurde aber meist Stuhlgang erzielt; man glaubte diesen Umstand in differential-diagnostischer Hinsicht gegenüber einem Darmverschlusss verwerthen zu können. Jedoch trifft in vielen Fällen, so in den Fällen von Hirschberg, Kraft, Sarfert, Allina, Carmalt Fall 2, Wagner, Francke dieses Verhalten nicht zu.

Auch das Fehlen von Indican im Urin ist kein constantes Symptom, so dass es sich in diagnostischer Beziehung verwerthen liesse. Dies zeigen z. B. die Beobachtungen von Kraft, Hahn. Der Puls ist klein bei normaler Temperatur, seltener besteht Fieber. Eine Auftreibung des Leibes ist zunächst im Epigastrium wahrzunehmen, später wird der ganze Leib mehr oder minder aufgetrieben und gespannt. Objective Symptome, die eine Blutung für die Diagnose geben, sind nur selten vorhanden. Nur in wenigen Fällen ist eine Resistenz bezw. Dämpfung im Epigastrium nachweisbar. Ausfallserscheinungen seitens der Bauchspeicheldrüse hat man nur selten beobachtet. Steatorrhoe wird nur von Chantemesse und Griffon erwähnt; etwas häufiger, aber auch immerhin selten, fand sich Zucker im Urin (Benda, Cutler, Dörfler, Hahn, Sarfert, Simmonds, Wagner); im späteren Stadium der Pankreasnekrose wurde Zucker noch in den Fällen: Brentano, Fleiner, Israel, Middleton und in unserem Fall nachgewiesen. Eiweiss findet sich gelegentlich etwas im Urin.

Da die objectiven Symptome meist fehlen, so ist uns gewöhnlich die Handhabe für eine sichere Diagnose entzogen.

An dieser Stelle möchte ich hervorheben, dass in unserm Fall von Pankreasnekrose die Schmerzen wesentlich als „Kreuzschmerzen" in der Gegend der untern Dorsalwirbelsäule angegeben werden, die nach der Magengegend hinzogen. Bei der Durchsicht der Literatur finde ich auch bei Dörfler dieses Symptom angegeben, nämlich unerträgliche Kreuzschmerzen, die in beide Beine bis in die Unterschenkel ausstrahlten. Er erklärt dieselben durch Druck des entzündlich vergrösserten Pankreas auf den Plexus solaris und das Ganglion semilunare oder durch Uebergreifen der Entzündung. Ich möchte mich in der Erklärung seiner Anschauung anschliessen.

Auch wollen wir an dieser Stelle auf ein Symptom hinweisen, dessen bisher noch nirgends besondere Erwähnung geschehen. Bei

den Versuchen von Katz und Winkler (bei Oser) — welchen es in allen ihren Versuchen bei Hunden gelang, Fettnekrose zu erzeugen —, fand sich in allen Fällen, in welchen darauf untersucht wurde, neben der experimentell erzeugten Fettnekrose eine Vermehrung der weissen Blutkörperchen. Es liegt der Gedanke nahe, dass vielleicht auch in den Fällen von Fettnekrose beim Menschen eine Leukocytose sich findet. In unsern Fällen ist leider nicht daraufhin untersucht worden. Ich finde in einem Fall von Lund (Fall I) und von Pitt und Jacobson (Fall 1) eine Leukocytose verzeichnet. Im Fall Scudder dagegen fehlt die Leukocytose. Es wäre interessant, wenn in weiteren Fällen von Pankreatitis haemorrhagica und Fettgewebsnekrose auf Leukocytose untersucht würde betreffs Feststellung, ob dieselbe sehr häufig gleichzeitig vorhanden ist.

Ist durch die zahlreichen neueren Erfahrungen das Krankheitsbild nun ein wohlumschriebenes, so ist es doch bisher nur in einzelnen wenigen Fällen gelungen, eine Diagnose resp. eine Wahrscheinlichkeitsdiagnose zu stellen (Fitz, Williams, Elliot, Wagner, Hahn, Lund, Bryant). Meist wurde ein acuter Darmverschluss angenommen und vielfach auf Grund dieser Annahme operativ eingegriffen. In einzelnen Fällen wurde thatsächlich eine Compression des Duodenum durch den vergrösserten Pankreaskopf bei der Operation oder Obduction festgestellt (Biggs, Eichhorst, Jung, Hagenbach, Marchand, Rosenbach). Carmalt fand die Flexura coli hepatica durch das zusammengeballte, durch Fettnekrose veränderte Netz comprimirt. Es wurde sogar gelegentlich in der Annahme eines wirklichen mechanischen Darmverschlusses ein künstlicher After angelegt (Zahn, Deanesley). Carmalt löste die durch das Netz hervorgerufene Verengerung. Hahn fixirte die Flexura sigmoidea, indem er eine Drehung derselben für die Ursache der Ileuserscheinungen hielt. In den meisten Fällen aber fand sich überhaupt kein Darmverschluss, weder bei der Operation noch bei der Obduction. Die Erscheinungen des Darmverschlusses, ebenso wie überhaupt den schweren Shok, werden wir in einer Reizung des Plexus solaris durch die Pankreashämorrhagie resp. das vergrösserte Pankreas zu suchen haben (Zenker), analog dem Goltz'schen Klopfversuche. Die Reizung der Nervi splanchnici erzeugt eine Hemmung der Darmbewegungen, welche einen Darmverschluss vorzutäuschen voll im Stande ist.

Die Pankreatitis haemorrhagica diagnostisch gegenüber dem Ileus zu scheiden, wird oft nur schwer gelingen. Abgesehen von dem ganzen oben beschriebenen Krankheitsbilde, werden wir im einzelnen rein

fäculentes Erbrechen mehr dem Ileus zurechnen, wiewohl dasselbe, besonders fäculent riechendes, auch bei der Pankreasaffection gelegentlich beobachtet wurde. Eine besondere Auftreibung und Druckschmerzhaftigkeit im Epigastrium wird auf die letztere hinweisen, doch kommt nach Menz diese dem Divertikelileus auch zu. Die Auscultation des Abdomens resp. Adspection dürfte von grosser Bedeutung sein, indem wir die vermehrte Peristaltik der Därme, wie wir sie beim mechanischen Ileus finden, bei der Pankreatitis haemorrhagica wohl vermissen werden.

Ausser einem hochsitzenden (duodenalen) Darmverschlusse kommen in differential-diagnostischer Hinsicht noch besonders die acute Peritonitis in Folge perforirenden Magen- oder Darmgeschwürs in Betracht (Blutbrechen wurde von Hooper auch bei Pankreashämorrhagie beobachtet), ferner Gallengangsruptur, schwere Gallensteinkolik, Appendicitis. Was die letztere anbelangt, so dürfte vorwiegend die auch unter ähnlichen foudroyanten Erscheinungen verlaufende Form der Appendicitis gangraenosa (Sonnenburg) in Frage kommen.

Fast sämmtliche Operationen bei der Pankreatitis haemorrhagica, soweit sie in der Literatur verzeichnet sind (s. Tabelle 1), wurden auf Grund einer Fehldiagnose in der Annahme einer der obigen Erkrankungen ausgeführt. Es liegen im Ganzen die Berichte über 41 Operationen bei Pankreatitis haemorrhagica vor. Nur 2 Fälle (Osler-Halsted und Hahn) blieben am Leben. Bei diesem traurigen Ergebniss fragt es sich, ob bei der acuten Erkrankung überhaupt eine Operation gerechtfertigt ist. Um eine Stillung der Blutung, wie sie Nimier und Durant durch Kauterisation oder Tamponade nach Trennung des Lig. gastro-colicum und des bedeckenden Peritonealblattes erzielen wollen, handelt es sich hier natürlich nicht. Die Blutung ist eine viel zu geringe, als dass sie die schweren Erscheinungen hervorriefe. Ein derartiger ausgedehnter Eingriff würde, abgesehen von seiner Zwecklosigkeit, den Shok nur noch steigern.

Wir müssen hier bei der Pankreatitis haemorrhagica zwei Formen unterscheiden:

1. die foudroyant verlaufende Form,
2. die acut verlaufende Form.

Die foudroyant verlaufende Form endet in einer oder wenigen Stunden letal. Sie ist überhaupt von vornherein für jede Behandlung verloren. Die schweren Erscheinungen der acuten Form werden jedoch ohne Weiteres dem Chirurgen meist das Messer in die Hand drücken, da die Diagnose eben immer nur eine wahrscheinliche sein wird, die andern Möglichkeiten aber nicht auszuschliessen sind. Jedenfalls werden

wir uns thunlichst auf einen möglichst geringen Eingriff zu beschränken haben. Schon die Narkose kann den Exitus beschleunigen (Scott). Daher ist es rathsam, unter Lokalanästhesie möglichst schnell zu operiren. Hat die Probeincision das Fehlen eines Darmverschlusses u. s. w. festgestellt, so ist, wie Hahn es in seinem Fall gethan hat, durch Anlegung eventuell einer zweiten kleinen Incision unterhalb des Nabels ein eventuelles Exsudat abzulassen und ein Tampon durch die Bauchwunde zu führen. Der Wert der operativen Behandlung in den beiden geheilten Fällen erscheint doch immerhin recht zweifelhaft, da wir nicht ermessen können, ob die Heilung nicht trotz der Operation erfolgt ist. In zahlreichen Fällen schien der letale Ausgang beschleunigt, indem der Tod wenige Stunden nach der Operation erfolgte. In 2 Fällen blieben die Patienten auf dem Operationstisch (Carmalt Fall 2, Lund Fall 6). In einem Fall (Sarfert) starb der Patient auf dem Transport nach der Abtheilung. Nur in 4 Fällen (Brennecke, Morian, Scudder, Lund) blieben die Kranken 3—4 Wochen nach der Operation am Leben und gelangten noch in das subacute Stadium. Dies ist auch die Hauptaufgabe jeder Therapie, indem erst das Stadium der Nekrose und Sequestration des Pankreas, der peripankreatischen Eiterung einer chirurgischen Behandlung zugänglich ist und auf diesem Gebiete die Chirurgie der letzten Jahre schon einige Erfolge erzielt hat. Wir werden daher die Pankreatitis haemorrhagica möglichst durch symptomatische Behandlung, durch Ueberwindung des Shoks mittelst Excitantien, Salzinfusionen, Klysmen, Magenausspülungen u. s. w. möglichst in das subacute resp. chronische Stadium der eigentlichen Pankreasnekrose hinüberzuleiten suchen. Eine exacte und verfeinerte Diagnosenstellung wird uns wesentlich dabei unterstützen.

Literaturverzeichniss.

1) Allina, Ein Fall von Pankreasnekrose. Wiener klin. Wochenschr. 1896. Nr. 45.
2) Balser, Ueber Fettnekrose, eine zuweilen tödtliche Krankheit des Menschen. Virchow's Archiv. 1882. Bd. 90. S. 520.
—, Fettnekrose des Pankreas. Verhandl. d. XI. Congr. f. innere Medicin. 1892.
3) Benda, Multiple Fettnekrose des Pankreas. Verein für innere Medicin. 27. April 1896.
4) Biedl, Gesellschaft f. Aerzte in Wien. Wiener klin. Wochenschr. 1896. Nr. 45.
5) Biggs, New-York med. Record, 4. Febr. 1893. p. 153.
6) v. Bonsdorf, Pankreatitis gangraenosa acuta. Finska läkarevänskapets handlingar 1895. Selbstber. in Hildebrand's Jahresbericht. 1895. S. 901.
7) Bowlby, British med. journ. 1898. II. S. 1817.

8) Brennecke, Report of two cases of gangrenous pancreatitis with disseminated fat necrosis. Journ. of Americ. medic. associat. 1898. S. 1329.
9) Brentano, Ueber Pankreasnekrose. Archiv f. klin. Chirurgie. Bd. 61. H. 4.
10) Bryant, Two cases of acute haemorrhagic pancreatitis. Lancet 1900. II. S. 1341.
11) Carmalt, Pancreatis in abdominal surgery. Yale medic. journ. Nov. 1899. Ref. Philadelph. medic. journ. 1900. I. S. 429.
12) Caspersohn, Fall von Blutung, Nekrose und Fettnekrose. Centralbl. f. Chirurgie. 1894. S. 1163.
13) Chantemesse et Griffon, Haemorrhagic peripancreat. Bull. soc. anat. Paris 1895. p. 578.
14) Chiari, Ueber einen Fall von Sequestration des Pankreas. Wiener med. Wochenschr. 1876. Nr. 13.
—, Ueber zwei neue Fälle von Sequestration des Pankreas. Wiener med. Wochenschr. 1880. Nr. 6.
15) Cushing, Traumatic rupture of the pancreas. Boston med. and surgic. journ. 1898. I. p. 429.
16) Cutler, Haemorrhagic. pancreatit. Boston med. journ. 1895. 11. April.
17) Czerny, Jahresbericht der Heidelberger chirurg. Klinik für 1899. Beitr. zur klin. Chirurgie. Bd. 29. Supplement. S. 144.
18) Deanesly, A case of haemorrhagic pancreatitis simulating intestinal obstruction. Lancet 1899. II. S. 26.
19) Dettmer, Beitrag zur Lehre von der Fettgewebsnekrose. Inaug.-Diss. Göttingen 1895.
20) Devoto, Die acuten Infectionen des Pankreas. Bericht über den X. Congr. des ital. Vereins für innere Medicin. Münchner med. Wochenschr. 1899. S. 1586.
21) Dieckhoff, Beitrag zur patholog. Anatomie des Pankreas. Beiträge zur wissenschaftl. Medicin. Festschrift für Thierfelder. 1895.
22) Dörfler, Casuistischer Beitrag zur Symptomatologie der Pancreatitis acuta. Münchner med. Wochenschr. 1900. Nr. 8.
23) Dressel, Ueber die Fettgewebsnekrose des Pankreas. Inaug.-Diss. Giessen 1897.
24) Durand, Des hémorrhagies pancréatiques. Thèse de Paris. Juli 1895.
25) Ehrich, Beitrag zur Kenntniss der Pankreasnekrose. Beiträge zur klin. Chirurgie. Bd. 20. S. 315.
26) Eichhorst, Eulenburg's Realencyklopädie. Bd. 2. S. 434.
27) Elliot, Surgical treatment of pancreatitis. Boston med. journ. 1895. I. S. 351.
—, Acute Pankreatis. Boston med. journ. 1898. II. S. 389.
28) Faure, Pancréatite suppurée. Rapport de Guinard. Société de Chir. 29. Nov. 1899. Revue de chirurg. Bd. 21.
29) Firth, Haemorrhagic pancreatitis. British med. journ. 1899. I. S. 876.
30) Fitz, Acute Pankreatitis. New-York med. Record. 1889. — Boston med. journ. 1889.
31) Fleiner, Berliner klin. Wochenschr. 1894.
32) Francke, Beiträge zur acuten Pankreaserkrankung. Zeitschr. für Chirurgie. Bd. 54.
33) Fränckel, Ueber Fettnekrose. Münchner med. Wochenschr. 1896. Nr. 35. 36.
34) Fripp u. Bryant, British med. journ. 1898. T. II. S. 1816.
35) Gallandet, Abscess of Pancreas. New-York surg. Soc. Annals of surgery. August 1899.

36) Gerhardi, Pankreaskrankheiten und Ileus. Virchow's Archiv. Bd. 106.
37) Gessner, Ueber Pankreasnekrose. Zeitschr. für Chirurgie. Bd. 54.
38) Grawitz, Greifswalder med. Verein. 6. Mai 1899. Münchner med. Wochenschr. 1899. Nr. 24.
39) Guinard, Pancréatite suppurée et gangreneuse. Bull. et mém. de la Soc. de chir. de Paris. T. XXIV. Nr. 13.
40) Hagenbach, Complicirte Pankreaskrankheiten und deren chirurgische Behandlung. Deutsche Zeitschr. für Chirurgie. 1887. Bd. 27.
41) Hahn, Ueber die operative Behandlung bei Pancreatitis acuta. Freie Vereinigung der Chirurgen Berlins. 12. Nov. 1900. Zeitschr. für Chirurgie. Bd. 58.
42) Haidlen, Acute Pankreatitis im Wochenbette. Centralbl. f. Gyn. 1884. Nr. 39.
43) Hildebrand, Ueber Experimente am Pankreas zur Erregung von Fettnekrose. Centralbl. für Chirurgie. 1895. Bd. 22.
44) Hilty, Fall von acuter hämorrhagischer Pankreatitis. Corr. für schweizer Aerzte. 1877. Nr. 22.
45) Hirschberg, Zur operativen Behandlung des Ileus und der Peritonitis. Berliner klin. Wochenschr. 1887. Nr. 16.
46) Hooper, Discased pancr. Arch. of med. 1861. S. 282. cf. Seitz.
47) Israel, O., Nekrose des Pankreas bei Diabetes. Virchow's Arch. Bd. 83. S. 181.
48) Israel, I., Erfahrungen über Pankreaserkrankungen. Deutsche med. Wochenschr. 1900. Nr. 22.
49) Jung, Beitrag zur Pathogenese der acuten Pankreatitis. Inaug.-Diss. Göttingen 1895.
50) Kabierske, Med. Sect. der schles. Gesellschaft f. vaterländ. Cultur. 20. Mai 1898. Allgem. med. Centralzeitung. 1898. Nr. 66.
51) Katz und Winkler, Experimentelle Studien über die Fettgewebsnekrose des Pankreas. Archiv f. Verdauungskrankheiten. 1898. October.
52) Kollmann, Zur Casuistik der Hämorrhagien im Pankreas. Aerztliches Intelligenzblatt. München 1880. S. 421.
53) Körte, Abscess und Nekrose des Pankreas. XXIII. Chirurgencongress. April 1894.
—, Chirurgische Behandlung der Pankreaseiterung und Nekrose. Archiv f. klin. Chirurgie. Bd. 48. S. 421.
—, Pancreatit. haemorrhag. et suppurat. XXIV. Chirurgencongress. April 1895.
—, Beitrag zur chirurg. Behandlung der Pankreasentzündungen. Berliner Klinik. 1896.
—, Die chirurgischen Krankheiten und die Verletzungen des Pankreas. Deutsche Chirurgie. Lief. 45.
54) Kraft, Pankreatitis haemorrhagica acuta. Hospitals Tidende 1894. Nr. 33. Centralbl. f. Chirurgie. 1894. Nr. 49.
55) Langerhans, Ueber multiple Fettgewebsnekrose. Virchow's Arch. Bd. 122.
—, Berliner klin. Wochenschr. 1889. S. 1114.
56) Langton, Clinic. Society Dec. 9. 98. Brit. med. journ. 1898. II. S. 1817.
57) Lawrence, Medico-chirurgical transact. of London. 1830. Bd. 16.
58) Lloyd, Brit. med. journ. 1892. T. II. p. 1051.
59) Lund, Acute hemorrhagic pancreatitis, its surgical treatment. Boston. med. journ. 1900. T. II. p. 543.
60) Marchand, Aerztl. Verein zu Marburg. 5. Februar 1890. Berliner klin. Wochenschr. 1890. S. 524.

61) Mering und Minkowski, Klebs' Archiv. 1889. Bd. 26. S. 371.
62) Middleton, Necrosis of the pancreas. Glasgow med. journ. 1894. Aug. S. 99.
63) Milisch, Inaug.-Diss. Berlin 1897.
64) Morian, Düsseldorfer Naturforscherversammlung. Centralbl. f. Chirurgie. 1898.
65) Nimier, Chirurgie du pancr. Rev. de chirurg. 1893.
—, Rev. de médecine. 1894.
66) Oser, Die Erkrankungen des Pankreas. Nothnagel's Handbuch. 1899.
67) Osler-Halsted, cf. Körte. Deutsche Chirurgie.
68) Packard, Philadeph. medic. journ. 1900. I. S. 371.
69) Parcy, Dunn, Pitt, A case of acute haemorrhagic pancreatitis. Lancet 1897. I. p. 36.
70) Paul, Brit. med. journ. 1894. p. 869.
71) Pearce-Gould, Lancet 1891. II. p. 290.
72) Mc. Phedran, Canad. Practit. Sept. 1896. cf. Lancet 1897. I. p. 121.
73) Pitt und Jacobson, Brit. med. journ. 1898. T. II. p. 1816.
74) Ponfick, Virchow's Archiv. Bd. 56.
—, Zur Pathogenese der abdominalen Fettnekrose. Berliner klin. Wochenschr. 1896. Nr. 17.
75) Prince, Pancreatic apoplexie. Boston med. journ. 1882.
76) Rasumowsky, Apoplexia pankreatis. Archiv f. klin. Chirurgie. Bd. 59.
77) Rehm, Friedrich's Blätter für gerichtliche Medicin.
78) Reubold, Ueber Pankreasblutung vom gerichtlichen Standpunkt. Festschrift für A. v. Kölliker. 1887.
79) Richardson, Boston med. journ. 1895.
80) Robson, Lancet 1900. July 28. T. II. S. 235.
81) Rolleston, Brit. med. journ. 1892. Vol. II. p. 894.
82) Rosenbach, Einige bemerkenswerthe Laparotomieen. XI. Congress für Chirurgie. cf. Centralbl. f. Chirurgie. 1882.
83) Seitz, Blutung, Entzündung und brandiges Absterben der Bauchspeicheldrüse. Zeitschr. f. klin. Medicin. Bd. 20.
84) Sarfert, Die Apoplexie des Pankreas. Deutsche Zeitschr. f. Chirurgie. 1895. Bd. 42.
85) Savill, Pancreatic cyst.; retroperitoneal rupture. Lancet 1891. Sept. 19.
86) Schmidt, Münchner med. Wochenschrift. 1900. Nr. 19.
87) Scott, Pathologic. Society of Philadelphia. March 22. 1900. Philadelph. med. journ. 1900. I. p. 706.
88) Scudder, Acute hemorrhagic gangrenous pancreatitis. Boston med. journ. 16. Nov. 1899.
89) Simon u. Stanley, Lancet 1897. Vol. I. S. 1325.
90) Sonnenburg, Pathologie und Therapie der Perityphlitis.
91) Simmonds, Münchner med. Wochenschr. 1898. Nr. 6. 1899. 31. Jan.
92) Spiess, Jahresber. über die Verwaltung des Medicinalwesens u. s. w. der Stadt Frankfurt a. M. X. Jahrg. 1866. Jahresber. des ärztl. Vereins. S. 166.
93) Steven, Necros. of the pancreas. Lancet 1894. I. p. 963.
94) Stockton u. Williams, Hemorrhagic Pancreatitis and Fat-Necrosis following an operation on the gall-bladder. Philadelph. medic. journ. 1900. II. S. 649.
95) Swierzejewsky, Zwei Fälle von Fettnekrose. Diss. Leipzig 1899.
96) Takayasu, Beitrag zur Chirurgie des Pankreas. Mittheilungen aus den Grenzgebieten der Medicin und Chirurgie. Bd. 3. 157.

97) Thayer, Acute Pankreatitis. American journal of medical sciences. 1895. p. 396.
98) Uhthoff and Maynard, A case of haemorrhagic pancreatitis. Brit. med. journ. 1900. I. p. 1532.
99) Wagner, Zur Casuistik des Pankreas und abdominellen Fettgewebsnekrose. Beitrag zur klin. Chirurgie. Bd. 24. S. 161.
100) Walsh, Celiotomy for abscess of the Pancreas. Medical News. Philadelphia 1893. II. p. 737.
101) Whitney, Boston med. and surgic. journ. Vol. CXXX. S. 381.
102) Whitney and Busch, Boston med. and surgic. journ. Vol. CXXXII. S. 361.
103) Zahn, Virchow's Archiv. Bd. 124. S. 246.
104) Zenker, Hämorrhagien des Pankreas. Berliner klin. Wochenschr. 1874. Nr. 48. Breslauer Naturforscherversammlung 1874.

XIV.

Aus der chirurgischen Abtheilung des Spitals in Chaux-de-Fonds.
(Oberarzt Dr. F. de Quervain.)

Beitrag zur Kenntniss der angeborenen Darmcysten.

Von

Dr. L. Gfeller.

(Mit Tafel VI. VII.)

Zu den seltenern gutartigen Darmgeschwülsten gehören auch die Darmcysten, von denen bisher nur eine kleine Anzahl beschrieben worden ist. Die am Dünndarm gelegenen Cysten sind in der Regel angeboren, während die am Dickdarm beobachteten meistens Retentionscysten sind und im Anschluss an entzündliche Processe in der Mucosa, besonders Dysenterie, auftreten.

Wir werden uns in dieser Arbeit nur mit den Cysten befassen, welche congenital angelegt sind; sei es dass sie, wie die Mehrzahl derselben, aus persistirenden Resten des unregelmässig obliterirten Ductus omphalo-mesentericus hervorgehen, sei es, dass sie durch Abschnürung eines Theiles der Darmrohranlage oder endlich durch Keimversprengung entstehen. Von diesen Cysten wieder werden wir nur diejenigen berücksichtigen, welche der Darmwand selber angehören, nicht aber die cystischen Gebilde, die im Mesenterium sitzen, und denen zum Theil eine andere Genese zukommt, als den echten Darmcysten. Ebensowenig werden wir auf die Cysten eingehen, die, von anderen Organen (Ovarium) stammend, secundär mit dem Darme verwachsen sind.

Anlass zu dieser Arbeit gab ein Fall, den ich auf der chirurgischen Abtheilung des Spitals von La Chaux-de-Fonds zu sehen Gelegenheit hatte. Der Chefarzt derselben, Herr Dr. de Quervain, stellte mir das Material in bereitwilligster Weise zur Verfügung und war mir freundlichst durch Rath und That bei der Bearbeitung dieses Falles behilflich.

Bei allen aus der Literatur zusammengestellten Fällen handelte es sich, wie wir gleich vorgreifend bemerken wollen, um Cysten, deren Innenschicht mehr oder weniger der Schleimhaut des Darmes glich, also mit Cylinderepithel ausgekleidet war, während wir in unserem Falle grösstentheils mehrschichtiges Pflasterepithel gefunden haben. Derselbe würde somit die erste Beobachtung einer der Darmwand angehörenden dermoidähnlichen Cyste darstellen.

In klinischer Beziehung war der Fall bemerkenswerth durch das Auftreten eines Dünndarmvolvulus, was uns veranlassen wird, kurz die Entstehung des letzteren überhaupt zu berühren.

Casuistik.

Wir geben zunächst die Krankengeschichte unseres Falles wieder und lassen dann die von uns in der Literatur aufgefundenen Fälle von congenitalen Darmcysten tabellarisch geordnet nachfolgen.

Die am 28. November 1890 geborene Patientin, Bertha L., erfreute sich bis zum 5. Lebensjahre einer vollkommenen Gesundheit. Im Jahre 1895 war sie 3—4 Tage bettlägerig, litt an Schmerzen im Abdomen und Erbrechen, klagte seither öfters über Leibschmerzen. Häufig kam sie unwohl aus der Schule zurück, blass, mit verfallenen Gesichtszügen, über Uebelkeit und Koliken klagend; gewöhnlich pflegte während einiger Stunden Erbrechen einzutreten, worauf hin sich Patientin allmählich wieder besser fühlte. Dieselben Symptome wiederholten sich alle 2 Wochen, bisweilen sogar mehrmals im Laufe derselben Woche. Im Sommer 1900 verschwanden diese Anfälle, um im Herbst desselben Jahres von Neuem frequenter aufzutreten. Am 11. Januar 1902 wurde sie plötzlich beim Schlittenfahren unwohl, klagte über sehr heftige, kolikartige Schmerzen, schrie die ganze Nacht laut auf; es stellte sich Erbrechen ein; das Abdomen wurde gespannt, fest. Der consultirte Arzt vermuthete, gestützt auf eine im rechten Hypogastrium gefundene Dämpfung, eine Perityphlitis, und sandte das Kind als Nothfall zur Operation in's Spital.

Die Eltern der Patientin leben und sind gesund; weder bei den Grosseltern noch bei den Geschwistern mütterlicher- und väterlicherseits war eine ähnliche Affection vorgekommen. Die Mutter hat 15 Schwangerschaften durchgemacht, davon 4 Fehlgeburten (im 4., 5., 6. Monat und eine Traubenmole im 7. Monat), 2 Kinder starben an Diphtheritis, 3 an Gastroenteritis, 1 in Folge von Peritonitis; 1 Kind leidet an Kyphoskoliose, die andern gesund.

Status bei Spitaleintritt am 13. Januar 1902. Temperatur 36,9°; Puls 120, ziemlich klein, Cyanose, Zunge etwas trocken, Abdomen leicht aufgetrieben, aber nicht stark gespannt, auf Druck überall empfindlich. Ausgesprochene Dämpfung im rechten Hypogastrium und in der rechten Lendengegend; nirgends eine deutliche Resistenz fühlbar. Per rectum: diffuse, elastische Resistenz im Douglas, beiderseits ausgesprochene Empfindlichkeit. Es wurde auch auf Grund der vom behandelnden Arzt gemachten Beobachtungen in erster Linie an eine Peritonitis appendiculären Ursprungs mit Beckenexsudat gedacht. Andererseits liessen das Fehlen

jeder deutlichen Resistenz in der Ileocöcalgegend das Hervortreten des Erbrechens im Krankheitsbilde und die Anamnese auch an die Möglichkeit eines mechanischen Darmverschlusses unbekannter Ursache denken. Zeichen von Invagination liessen sich nicht auffinden. Kein blutiger Inhalt im Rectum.

Operation am 13. Januar. Aethernarkose; Schnitt an der Stelle der stärksten Dämpfung, längs der rechten Crista ilei; Freilegung des Peritoneums. Vor Eröffnung desselben Explorativpunction mit Pravaz-scher Spritze, ergiebt seröse Flüssigkeit; nach der Incision fliesst eine gewisse Menge derselben Flüssigkeit aus der Abdominalhöhle heraus. Darm von gutem Aussehen; die Untersuchung der Ileocöcalgend ergiebt nichts Abnormes, keine Verwachsungen. Nach Einführung eines Jodoformgazestreifens wird die Wunde, mit Ausnahme des untersten Theiles, durch Etagennaht geschlossen. Eine neue Untersuchung des Abdomens ergiebt etwas Metallklang und Gurren im linken Hypogastrium, was die anfangs geäusserte Vermuthung bestätigt, dass ein mechanischer Darmverschluss vorliegen könnte. Incision in der Linea alba; es treten dilatirte, bläulichroth verfärbte, aber mit glatter, glänzender Serosa überzogene Dünndarmschlingen zu Tage; neben diesen links gelegenen befinden sich rechts contrahirte, kaum kleinfingerdicke Schlingen. Nach Freilegung der Mesenterialwurzel, welche einige alte Narben zeigt, bemerkt man eine 360° betragende Torsion einer grösseren Schlinge. Dem dilatirten Dünndarme folgend, stösst man auf eine im kleinen Becken gelegene, orangengrosse, der Darmwand angehörende, vom Mesenterium unabhängige Geschwulst. Nach Hervorziehen derselben ist es leicht, die Achsendrehung des Darmes zu beseitigen. Sogleich entleert sich der dilatirte Theil in den contrahirten. Eine Schnürfurche besteht nicht. Auf die längsovale ca. 7—8 cm lange, fluctuirende, cystische Geschwulst sieht man die Serosa und Längsmuskelzüge der Darmwand übergehen; Mesenterialgefässe steigen auf der Vorderfläche der Cyste in die Höhe (s. Taf. VI, VII Fig. 1). Nach Durchtrennung dieser Schicht zeigt es sich, dass die Geschwulst zwischen beiden Muskelschichten der Darmwand liegt. Sie ist uniloculär und zeigt keine Communication mit dem Darmlumen. Sie enthält eine trübe, hellbraune Flüssigkeit vom Aussehen typischen Dermoidinhaltes, aber ohne makroskopisch sichtbare Cholestearinkrystalle. Die Wand der Cyste wird ohne Schwierigkeit von der Ringmuskelschicht des Darmes nach innen, der Längsmuskelschicht nach aussen abgeschält; von letzterer wird so viel resecirt, dass noch ein genügendes Stück zur Deckung des Darmes übrig bleibt; Naht der Muscularis und der Serosa. Einführung eines Jodoformgazestreifens in den unteren Wundwinkel. Etagennaht in zwei Schichten.

Abends beträgt die Temperatur 37,0; Puls 110, von guter Qualität; Abdomen leicht aufgetrieben, in ganzer Ausdehnung empfindlich. Wiederholte Glycerinklystiere rufen eine beträchtliche Gasentleerung, gefolgt von wenig fäkalen Massen, hervor. 14. Januar 1902. Morgens Temperatur: 37,6. Puls 120. Abends Temperatur 38,3. Puls 128. Schmerzen abgenommen, Palpation und starke Percussion des Epigastrium nicht mehr schmerzhaft; die Nabelgegend und die beiden Fossae iliacae bleiben noch empfindlich; Patientin auch subjebtiv besser. Glycerinklystier.

15. Januar: Temperatur 37,2—38,2. Puls 116—110. Patientin nimmt Milch mit Emserwasser zu sich, was sie sehr gut verträgt. Ent-

weichung einer bedeutenden Gasmenge nach Darmeingiessungen. Leichte Auftreibung des Abdomens, nirgends Dämpfung.

16. Januar: Temperatur 37,1—37,8. Puls 100—102.

17. Januar: Temperatur 37,1—37,4. Puls 92—94.

Von da an glatter Verlauf, ohne jegliche Complication. Spitalaustritt am 8. Februar. Patientin zeigt sich 6 Wochen später, in völligem Wohlbefinden.

Die mikroskopische Untersuchung des Cysteninhaltes im frischen Zustande ergab, dass derselbe hauptsächlich aus platten, deckepithelartigen Zellen mit ovalem Kern und aus Detritus, gelblichen Körnchen in und ausser den Zellen bestand. Dazwischen fanden sich auch mehr rundliche Zellen, ebenfalls mit deutlichem Kern, ferner vereinzelte rothe Blutkörperchen, nirgends Cholestearinkrystalle, keine Haare.

Histologische Untersuchung der Cystenwand.

Die Cyste wurde in Formalin und dann in Alkohol von steigender Concentration gehärtet. Die mit Hämalauneosin und nach van Gieson gefärbten Schnitte zeigen Folgendes:

Uebersichtsbild: Stück quer zur Längsrichtung des Darmes geschnitten, von einer Stelle stammend, wo der äussere Theil der Darmwand der Cyste anliegt. Die Wand ist 2 mm dick, davon fallen 0,7 mm auf Serosa und Subserosa, 0,5 mm auf eine quer getroffene, also in der Längsrichtung des Darmes verlaufende Schicht glatter Muskelfasern (der Darmwand angehörend), 1 mm auf eine Schicht längs getroffener glatter Muskelfasern, 0,25 mm wieder auf eine quer getroffene Muskelschicht und 0,15 mm auf eine zum Theil in flachen Papillen erhobene Epithelschicht. Die Dickenverhältnisse der 3 beschriebenen Schichten unterliegen an einzelnen Stellen gewissen, aber nicht bedeutenden Schwankungen; so treten stellenweise in der mittleren Schicht Muskelbündel von etwas abweichender Richtung auf. Die grobe Beschaffenheit der Wand ist im Uebrigen überall dieselbe.

Beschreibung der einzelnen Schichten.

Die Serosa mit Subserosa, 100—150 μ dick, zeigt keine abnormen Verhältnisse; sie entspricht auch in Bezug auf die Gefässe derjenigen des normalen Darmes.

Die äussere (Längs-) Muskelschicht, im Mittel 500 μ dick, wird durch von der Subserosa her eintretende Bindegewebs- und Gefässzüge in Bündel getheilt.

Die mittlere (Quer-) Muskelschicht, 1000 μ dick, zeigt ebenfalls, wenn quer getroffen (der Längsache des Darmes parallel gerichtete Schnitte), Theilung in einzelne Bündel.

Zwischen ihr und der folgenden, theils längs-, theils quergerichteten Muskelschicht findet sich eine sehr schmale Schicht lockeren Bindegewebes, die ziemlich viele Gefässe enthält.

Eine Schicht lockeren Bindegewebes, mit kleineren Gefässen und hier und da mit vereinzelten mononucleären Leukocyten, befindet sich ebenfalls direct unter der Epithelschicht. Letztere zeigt folgenden Bau:

An den meisten Stellen ist das Epithel ein typisches geschichtetes Pflasterepithel, dessen tiefste Schichten mehr oder weniger cylindrisch sind, während die darauffolgenden Zellen mehr kubische oder polygonale Form

annehmen und an der Oberfläche gewöhnlich in eine meist nur einfache Schicht von platten, aber überall noch kernhaltigen Zellen übergehen (Taf. VI, VII Fig. 3, Taf. VI, VII Fig. 7). Die Kerne der cylindrischen Zellen sind dunkel gefärbt, diejenigen der polygonalen Zellen sind heller, mehr bläschenförmig. Eine deutliche Stachelung (Riffzellen) lässt sich nicht nachweisen. Dieses geschichtete Pflasterepithel geht an vielen Stellen theils allmählich, theils unvermittelt in geschichtetes Cylinderepithel über, dessen Kerne ebenfalls dunkel gefärbt sind und dessen Protoplasmaleib meist nicht sehr hoch ist. Nach aussen zeigt sich derselbe scharf begrenzt, aber keinen Flimmersaum tragend und insbesondere nirgends die Form von Becherzellen zeigend (Taf. VI, VII Fig. 4).

An einzelnen Stellen wird dieses Cylinderepithel einschichtig, wobei der Protoplasmaleib eine auffallend hohe Gestalt annimmt und sozusagen einen Schweif darstellt (Taf. VI, VII Fig. 5). Sein peripheres Ende — bisweilen auch der grösste Theil desselben — zeigt bei vielen Zellen eine gelbliche Körnelung (Fig. 8 auf Taf. VI, VII).

Diese Cylinderzellen sind an einzelnen Stellen in kleineren Gruppen knospenartig zwischen die Pflasterzellen eingelagert, während sie an anderen Stellen dieselben völlig verdrängen. An anderen Stellen finden sich umgekehrt kleinere Gruppen oder Haufen von Pflasterzellen zwischen die Cylinderzellen eingelagert (Taf. VI, VII Fig. 6). Zur Untersuchung der Vertheilung dieser verschiedenen Zellformen wurden kleine, möglichst flache Wandstücke zwischen 2 Glasplatten platt gedrückt und in dieser Stellung durch Erhärtenlassen des Celloidins fixirt. Die Stücke wurden sodann der Fläche nach in Serienschnitte zerlegt. Es ergab sich dabei, dass der grösste Theil der Oberfläche von Pflasterepithel besetzt ist, in dem das durch seine dunkler gefärbten Kerne auf Querschnitten erkenntliche Cylinderepithel in schmalen Zügen und Inseln eingelagert ist.

Die Keratohyalinfärbung nach Unna und nach Gram ergab überall ein negatives Resultat. Die Färbung der elastischen Fasern nach Weigert zeigte nichts Besonderes.

Zusammenfassung: Es handelt sich also kurz zusammengefasst um eine angeborene Cyste des Dünndarmes, die bei einem 11jährigen Mädchen zu Volvulus des Dünndarmes mit acutem Darmverschluss geführt hatte, und bei der durch einen operativen Eingriff die Cyste entfernt und der Volvulus mit Erfolg gehoben werden konnte.

Die Cyste sass zwischen Längs- und Quermusculatur des Darmes. Ihre Wand bestand — abgesehen von den dem Darm angehörigen Schichten — aus einer doppelten Schicht von glatter Musculatur, einem lockeren subepidermoidalen Gewebe und einer grossentheils aus geschichtetem Pflasterepithel gebildeten Epithelschicht, in die, in breite Züge oder einzelne Gruppen geordnet, geschichtetes und stellenweise auch einschichtiges Cylinderepithel eingelagert war, das jedoch nicht die geringste Aehnlichkeit mit dem Cylinderepithel des Darmes hatte. Irgendwelche andere epitheliale Elemente, wie Drüsen oder Haarbälge, fehlten völlig, ebenso lymphadenoides Gewebe.

nach dem Jahrgang der Veröffentlichung geordnet.

Autor, Quelle, Jahr	Alter	Geschlecht	Klin. Symptome	Behandlung	Verlauf	Makroskopischer Befund	Mikroskopischer Befund
1. Tiedemann 1813, in Roth, Ueber Missbildungen im Bereich des Ductus omphalo-mesentericus. Virchow's Archiv 1881. Bd. 86. Heft 3.	Reifer Fötus.	m	—	—	—	In einem Nabelschnurbruch gelegene, durch einen 3,5 Linien langen Stiel mit dem vorliegenden Darme am convexen Umfang communicirende, birnförmige, 14,5 Linien lange Blase. Inhalt: weisslich gelbe Flüssigkeit.	—
2. Raesfeld 1852, in Roth, l. c.	Neugeborenes Kind.	w	—	—	—	Cystenförmiges von Peritoneum umschlossenes Divertikel am Ileum, 10″ oberhalb der Valvula coli. Inhalt: durchsichtiger Schleim.	Cystenwand zeigte Darmstructur.
3. Roth, l. c.	1 Jahr 4 Mon.	m	Peritonitis durch Stieltorsion des Enterocystoms.	—	Tod.	66 cm oberhalb der Ileocöcalklappe, vor dem Dünndarmmesenterium, quer ovale, 6,2 cm in transversaler Richtung messende, röthliche, mässig gespannte Geschwulst. Am untern Umfange des Tumors geht ein 11 mm langer Stiel zum concaven Umfange des Ileum, dicht vor der Insertion des Gekröses, durch welchen Cyste mit dem Darme communicirt. Inhalt: Dicke, braunrothe, mit Schleim und röthlichen Flocken gemischte Flüssigkeit.	Inhalt: Fast nur aus Eiterkörperchen, ferner frische und entfärbte rothe Blutkörperchen, einige Cylinderzellen. Die rothen Fetzen aus hämorrhagisch infiltrirten, von regelmässigen Lücken durchsetzten (wahrscheinlich Lieberkühn'sche Drüsen) Stückchen Darmschleimhaut. Von Ingestis, verzelte Amylumkörner, quergestreifte Muskelfaserklümpchen. Wand der Cyste bis 2 mm dick, überall stärker entwickelt als die des Ileum. Hämorrhagisch infiltrirte, nekrotische Schleimhaut mit Cylinderzellen u. Lieberkühn'schen Drüsen. Muscularis mucosae, derb faserige Submucosa, stark entwickelte Ringmusculatur, nur einzelne dünne Längsmuskelbündel, Serosa.

Autor, Quelle, Jahr	Alter	Geschlecht	Klin. Symptome	Behandlung	Verlauf	Makroskopischer Befund	Mikroskopischer Befund
4. Fränkel, Ueber Cysten im Darmcanal. Virchow's Archiv 1882. Bd. 87. S. 281.	3 Tage.	w	Ileuserscheinungen, Stuhlverstopfung, Erbrechen von fäculenten Massen.	Darreichung von energischen Abführschmitteln.	Tod.	Am untersten Ende des Ileums kugelige Geschwulst von 2,5 cm Durchmesser; im Bereich des Mesenterialansatzes; ragt stark gegen das Lumen des Ileum vor; Bauhin'sche Klappe stark gespannt. Einfächerige, glattwandige, zwischen den Schichten der Muscularis gelegene Cyste. Inhalt: wasserhell, schleimig.	Es konnte 30 Jahre nach dem Tode des Kindes nur festgestellt werden, dass die innere Cystenwand von Muscularis gebildet wird; derselben aufsitzend eine Schicht kleiner, sich in Hämatoxylin stark blau färbenden Körner; Zellen epithelialer Natur vermisst.
5. Fitz, Cyst of the Diverticulum. Americ. Journ. of med. sciences. 1884. Bd. 88. S. 40.	Keine Angaben.	—	Cyste ohne Symptome.	—	Person an Pleuritis chron. gestorben.	Am Dünndarm, nahe beim Mesenterialansatz, 1 m oberhalb der Ileocöcalklappe, Cyste, ohne Communication mit dem Darmlumen.	Cystenwand zeigt Darmstructur.
6. Battle, Cyst of small intestine. Brit. med. Journal 1885. Bd. 1. S. 839.	25 Jahre.	w	Icterus ascites Schwellung im linken Hypochondrium, weich, schmerzhaft.	Laparotomie, Excision der Cyste.	Heilung.	Am Dünndarm gelegene orangengrosse, weissliche, glänzende Cyste. Inhalt: gelb, dick.	Inhalt: Fett, Zellen, Cholestearinkrystalle. Cystenwand geschichtet, Drüsen u. Epithelzellen wurden nicht nachgewiesen.
7. Dittrich, Ueber 2 seltenere, auf mangelhafte Involution des Ductus omphalomesaraicus zu beziehende Darmbefunde. Zeitschrift für Heilk. 1885. Bd. 6. S. 277.	12 Tage.	w		—	An Pneumonie gestorben.	Am Ileum, 30 cm oberhalb der Valvula Bauhini, dem Mesenterialansatz gegenüber, gänsefederkieldicker, zapfenförmiger Fortsatz, 3/4 cm lang; diesem entsprechend auf der Darminnenfläche leichte, circumscripte Erhebung über die übrige Schleimhaut. Dieser Anhang ohne Mesenterium frei in die Bauchhöhle ragend, keine Communication m. d. Darmlumen; Cyste zwischen	Cystenwand mit Darmepithelzellen, Lieberkühn'schen Drüsen, deutlich ausgeprägte Muscularis mucosa, Submucosa, Muscularis, Serosa. Längsmusculatur des Ileum sich über die Cyste fortsetzend.

Deutsche med. Wochenschrift 1887. Bd. 13. S. 868.			von Darmeinklemmung.			2 sackförmige, dünnwandige, mit einander communicirende Cysten (der eine Sack 17 cm, der andere 10 cm lang), beide intim mit einem 6 cm breiten und 4 cm langen Jejunumstück zusammenhängend; Verbindung zwischen Darmlumen und den Cysten durch einen 2,5 cm langen Riss. Die Säcke von der Umgebung frei, durch ihre Schwere den Darm abknickend, dadurch vollständiger Darmverschluss. Inhalt: gelbliche, dünne, eiweissreiche, nicht mucinhaltige Flüssigkeit.	dem Darm und der Cystenwand noch Darmstructur, Drüsen in der Schleimhaut. In der eigentlichen Cystenwand Schleimhaut atrophisch, keine Drüsen, Wand hauptsächlich aus Bindegewebe mit regellos eingelagerten Zügen von Muskelfasern.
9. Dittrich, Prager med. Wochenschrift 1889. Bd. 14. S. 307.	5 Jahre.	w	—	—	An Diphtheritis gestorben.	Zufälliger Sectionsbefund: Am Ileum, 60 cm oberhalb der Bauhin'schen Klappe, an der Convexität des Darmes in die freie Bauchhöhle hineinragende, 1,5 cm lange, mit dem Darm nicht communicirende, intramusculär gelegene Cyste. Inhalt: Schleim.	Cystenwand zeigt Structur des normalen Dünndarms; an der Basis mächtige Muskelschicht, im obersten Abschnitt des Darmanhangs nur halb so dick. Die äusserste Muskellage direct in die Musculatur des Darmes selbst übergehend.
10. Seligmann, Jahrbücher d. Hamburger Staatskrankenanstalten. 1890. Bd. 2. S. 129.	$1^3/_4$ Jahre.	m	—	—	An Pneumonie gestorben.	Im untersten Theil des Ileum, 6 cm oberhalb der Ileocöcalklappe, pflaumengrosse, in der Muscularis der Darmwand gelegene Cyste Cystenwand durchscheinend, dünner als Darmwand. Inhalt: farblose, etwas getrübte Flüssigkeit.	Freie Cystenwand wesentlich aus Muscularis, auf der innern Fläche einige mit Cylinderepithel ausgekleidete Hohlräume, (Drüsenelementen ähnlich, an Lieberkühn'sche Schläuche erinnernd) in kleinzellig infiltrirtem Gewebe liegend. In der Submucosa der Scheidewand Anzahl kleinster, bis stecknadelkopfgrosser Hohlräume; die innere Wand derselben aus Mucosa mit ausgebildeten Zotten u. Lieberkühn'schen Drüsen.

Autor, Quelle, Jahr	Alter	Geschlecht	Klin. Symptome	Behandlung	Verlauf	Makroskopischer Befund	Mikroskopischer Befund
11. Nasse, Ein Fall von Enterocystom. Langenbeck's Archiv. 1893. Bd. 45. S. 700.	6 Tage.	m	Symptome der Darmobstruction.	Laparotomie, Excision der Cyste mit der anhängenden Darmschlinge. Anus praeter naturalis.	Tod.	Etwa 80 cm oberhalb der Valvula Bauhini, zwischen Darm und Mesenterialansatz, einkammerige, hühnereigrosse Cyste. Ein Theil der musculären Darmwandung auf die Cystenwand übergehend. Cyste also intramusculär. Neben der Cyste vollständige Unterbrechung des Darmlumens, indem sowohl der obere als untere Darmabschnitt blind endigen. Keine Zeichen einer fötalen Peritonitis, keine Adhärenzen. Inhalt: dünnflüssig, rothbraun.	Inhalt: Zelldetrius, Blutkörperchen und Blutpigment, Cholestearin. Scheidewand ausser dem Epithel der Cyste und des Darmes noch dünne Schicht straffen Bindegewebes mit einigen Muskelfasern. Cystenwand je weiter vom Darm entfernt, desto dünner. Muskelfasern in ihr dann nicht mehr sicher nachzuweisen, dort Epithel flacher und verkümmert. Wo Cystenwand dicker, Innenfläche mit hohem, einschichtigem Cylinderepithel, dem Darmepithel ähnlich in Papillen erhoben, stellenweise reichlich Becherzellen.
12. Hüter, Beitrag zur Kenntniss der angeborenen Darmgeschwülste. Ziegler's Beiträge. 1896. Bd. 19. S. 391.	10 Tage.	m	Symptome von Magendarmentzündung.	—	Tod.	Zufälliger Sectionsbefund: an der Valvula Bauhini, in der Submucosa, kirschsteingrosser Tumor; aus einem grossen und mehreren kleineren, daneben liegenden, mit einander communicirenden Hohlräumen. Inhalt: grünlich-schwarzer, meconiumartiger Schleim. Mitten auf dem Mesenterium ähnlicher Tumor.	Inhalt: grosse, spitz octaëdrische (wie Charcot-Leyden) Krystalle. Schleimhaut mit Drüsen, Zotten, hohen Cylinderzellen, Becherzellen, stellenweise lymphoide Follikel, Muscularis mucosae. Drüsen gross, Zotten zum Theil höher und grösser als die Dünndarmzotten Erwachsener. Schleimhaut an dem, dem Darmlumen entferntesten Theile atrophisch.
13. Anderson, Multiple cysts of stomach and small intestines. The Brit. med. journ. 1898. I.	59 Jahre.	w	Diarrhöe, Erbrechen, Nahrungsaufnahme unmöglich.	Laparotomie, Fixirung und dann Entleeeiner grossen Cyste.	Tod.	Am Jejunum grosse, uniloculäre, unter der Serosa gelegene Cyste; Längendurchmesser in der Richtung der Darmachse, beginnt am Mesenterialansatz	Inhalt: Degenerirte rothe Blutkörperchen, Fettkügelchen, Cholestearinkrystalle, Detritus, glänzende Nadeln, epitheliale Zellreihen, darunter Becher

						mit Colon descendens. Inhalt: 150 ccm dicke, rothbraune Flüssigkeit. Ferner kleinere Cyste am Jejunum; uniloculäre am Magen; andere hinter dem Pylorus, multiloculäre hinter dem Omentum.	mit papillomatösen Wucherungen. (Structur des Adenoms, bisweilen mit malignem Typus.)
14. Quensel (Fall I), Zur Kenntniss der sog. Enterocystome. Nordiskt med. Arkiv. (Axel Key) 1898. Heft 6.	Neugebor. Kind.	—	—	—	Asphyktisch. Tod. Eine Stunde post partum.	Rundliche, prall elastische, 3 cm lange, einräumige, dicht an der Valvula Bauhini, an der vorderen, convexen Fläche der Darmwand, in der Submucosa gelegene Cyste. Frei in die Bauchhöhle ragend, Spitze gegen die Nabelgegend gerichtet. Cyste ohne Communication mit dem Darmlumen; Cystenwand 1 mm dick, Innenfläche glatt. Inhalt: klare, mit einigen Flocken durchsetzte Flüssigkeit.	Inhalt: viele Rundzellen, theils wie gewöhnliche Leukocyten, theils grösser, mehr oder weniger mit kleinen Fettpfröpfchen gefüllt; hier und da vereinzelte oder mit einander zusammenhängende Cylinderepithelzellen, bisweilen auf Unterlage von Bindegewebe; Eiweiss, kein Mucin. Cystenwand aus 2 Muskelschichten und einer wenig entwickelten (nur stellenweise vorhandenen) Schleimhaut. Letztere mit einschichtigem Cylinderepithel, an wenigen Stellen drüsenähnliche Einstülpungen.
15. Quensel (Fall II), l. c.	4 Mon.	w	—	—	Tod. Pneumonie.	Dicht an dem Cöcum, an der Vorderfläche des Darms, in der Submucosa der Darmwand gelegene einräumige, 3 cm lange Cyste. Keine Communication zwischen Darm- und Cystenlumen. Inhalt: klar, schleimig.	Schleimhaut mit Zotten und zahlreichen Drüsen, welche ein einschichtiges Cylinderepithel, oft mit dem Typus der Becherzellen, zeigen; an der Oberfläche der Schleimhaut kein Deckepithel. Unterhalb der Schleimhaut schmale Muskelschicht. (Muscularis mucosae?) Keine Submucosa, es folgt eine mächtige, quergeschnittene Muskelschicht; dann 2 schmälere, durch Bindegewebe von einander getrennte Muskelschichten, die eine quer, die andere längs geschnitten.

Autor, Quelle, Jahr	Alter	Geschlecht	Klin. Symptome	Behandlung	Verlauf	Makroskopischer Befund	Mikroskopischer Befund
16. Quensel (Fall 3).	62 Jahre.	w	Bauchschmerzen, Stuhlverstopfung, Erbrechen von fäkalen Massen.	Laparotomie. Resection eines im Becken gelegenen Tumors sammt den angrenzenden Darmtheilen. Darmtorsion.	Tod.	57 cm oberhalb der Valvula coli, dem Mesenterialansatz gegenüber, zwischen den beiden Muskelschichten der Darmwand einräumige Cyste. Aus zwei Theilen zusammengesetzt: ein kleinerer, solider, zapfenförmig in das Darmlumen hineinragender und ein grösserer, runder (5 cm), cystischer Theil. Der solide Theil ein von der Submucosa des Darmes ausgegangenes Spindelzellensarkom. Inhalt: blutig, breiig.	In der Cystenwand wahrscheinlich secundäre Processe stattgefunden, in Folge deren die ursprüngliche Muskelwand in eine hauptsächlich bindegewebige Wand umgewandelt und die Mucosa untergegangen ist. Die freie Cystenwand besteht innerst aus einer Lage von Blutcoagula, äusserst Serosa, dazwischen zwei deutlich von einander getrennte Bindegewebslagen, von welchen die äussere sich in die Darmmuscularis fortsetzt.
17. Quensel (Fall 4).	Erwachsener.	—	—	—	—	Präparat aus dem Stockholmer patholog. Institute: Am Ileum, dem Mesenterialansatz gegenüber, subserös gelegene, runde (6 cm) Cyste. In der Darm- sowie in der Cystenschleimhaut tuberculöse Geschwüre. Cystenlumen vom Darmlumen vollständig getrennt.	Cystenwand zeigt Dünndarmstructur. Mit Zotten versehene Schleimhaut. Deckepithel, wie auch meistentheils das Drüsenepithel weggefallen. Als Grundgewebe rundzellenreiches, adenoides Bindegewebe, darnach Muscularis mucosae. Submucosa (miliare Tuberkel mit Riesenzellen), 2 Muskelschichten.
18. Sprengel, Eine angeborene Cyste der Darmwand als Ursache der Invagination. Verhandlungen der deutschen Gesellschaft für Chirurgie. 1900. S. 537.	15 Jahre.	w	S. d. 4. Lebensj. periodische Schmerzanfälle i. Unterleib; Erbrechen. Wulst oberh. d. Nabels fühlbar. Diagnose: tuberculöse	Laparotomie: Netz u. Peritoneum gesund. Querwulst ein. Invagination am Colon ascendens. Darmresection.	Heilung.	Im linken Theile der Vavula Bauhini ins Darmlumen prominirende, in der Muscularis gelegene, rundliche (3 cm) einkammerige Cyste. Keine Communication mit Darmlumen. Inhalt: breiig, bräunlich.	Inhalt: Fettsäurenadeln, feine Fetttröpfchen an ausgelaugte Cylinderepithelien gebunden, Cholestearinkrystalle. Cystenwand aus Mucosa mit Cylinderepithel, zahlreichen tubulösen Drüsen, ohne Darmzotten, darunter zahlreiche Lymph-
						follikel, schmale Muscularis mucosae, Bindegewebsschicht, un-	

Wir werden im Folgenden die angeborenen Darmcysten in klinischer und pathologisch-anatomischer Hinsicht besprechen, und beginnen mit dem

Vorkommen nach Alter und Geschlecht.

Von den 19 (unser Fall mit gerechnet) in der Literatur mitgetheilten Fällen über congenitale, der Dünndarmwand angehörende Cysten wurden 7 bei Individuen unter 1 Monat, 10 unter 2 Jahren, 4 bei Erwachsenen beobachtet. 10 mal waren weibliche Individuen, 6 mal männliche (bei dreien fehlt die Angabe) mit Darmcysten behaftet.

Anatomisches Verhalten.

1. Makroskopischer Befund. In Bezug auf den Sitz der Geschwulst ist erstlich die Bestimmung des Darmsegmentes (Entfernung von der Ileocöcalklappe) und sodann die Lage innerhalb der Darmwand von Bedeutung.

In Bezug auf den ersten Punkt finden wir, dass die Neubildung sich 13 mal am untersten Theile des Ileum, davon 5 mal dicht an der Ileocöcalklappe befand. 8 mal lag sie auf der convexen, 5 mal auf der concaven, mesenterialen Darmseite. Mit Ausnahme von 2 gestielten Fällen (Tiedemann, Roth) lag die Cyste, soweit die Angaben vollständig genug sind, in der Darmwand selber; 2 mal subserös, 8 mal intramusculär, 3 mal submucös.

In den meisten Fällen war die Cyste vollkommen abgeschlossen; eine Communication mit dem Darmlumen bestand nur bei Tiedemann, Roth und Buchwald; beim Letzteren war übrigens keine eigentliche Oeffnung, sondern ein blosser Riss vorhanden. 17 mal waren die Cysten uniloculär, im Falle Seligmann's fanden sich ausserdem in der Submucosa der Scheidewand eine Anzahl punktförmiger Cystchen; die Cyste Buchwald's setzte sich aus 2 mit einander communicirenden Säcken zusammen, diejenige Hueter's war multiloculär.

Bei Nasse bestand dicht unterhalb der Cyste eine vollständige Unterbrechung des Darmrohres; Hueter fand auf dem Mesenterium einen, einer Darmcyste ähnlichen Tumor; bei Anderson waren im Abdomen noch 5 weitere Cysten vorhanden.

2. Histologischer Befund: In 14 Fällen zeigte die Cystenwand Dünndarmstructur, besass Cylinderzellen und Drüsen; bei Tiedemann fehlt die mikroskopische Untersuchung, bei Fränkel wurde sie an einem alten Präparat ausgeführt, bei Quensel (Fall III) war die Mucosa in Folge entzündlich-nekrotischer Processe zu Grunde gegangen; in unserem Falle ist grösstentheils mehrschichtiges Pflaster-

epithel, zum Theil aber auch geschichtetes und einschichtiges Cylinderepithel vorhanden.

Eine gut ausgebildete Muscularis wurde in 12 Fällen gefunden; vereinzelte Muskelfasern lagen in einer Bindegewebsschicht bei Nasse und Buchwald, die Muscularis war bei Quensel (Fall III) ganz in Bindegewebe umgewandelt; bei Hueter war die eigentliche Cystenwand nach aussen bloss von der Muscularis mucosae begrenzt.

Secundäre Veränderungen der Cystenwand.

Es haben in 4 Fällen interessante secundäre Processe in der Cystenwand stattgefunden; bei Hueter und Anderson adenomatöse Wucherung der Drüsen in der Mucosa, bei Quensel Fall III Bildung eines Spindelzellensarkoms und bei Fall IV Auftreten miliarer Tuberkel und tuberculöser Geschwüre.

Die Untersuchung des Präparates des letzteren Falles zeigte, dass sich in der Schleimhaut des oberhalb der Cyste gelegenen erweiterten Darmstückes vereinzelte tuberculöse Geschwüre befanden, während das Darmstück auf der andern Seite, in welchem keine Kothstauung stattgefunden hatte, zusammengefallen war und keine Geschwüre aufwies. Secundär vom Darm aus (auf dem Lymph- oder auf dem Blutwege) war auch die Schleimhaut der Cyste inficirt worden. In dieser wurden zehn, bis 1 cm grosse tuberculöse Geschwüre und in der Submucosa zahlreiche miliare Tuberkel mit Riesenzellen gefunden.

Genese der Darmcysten.

Bevor wir auf die Entstehung der angeborenen Darmcysten eingehen, müssen wir kurz die Entstehung der Dermoide überhaupt berühren. Wenn auch die Unterscheidung derselben in einfache cystische Dermoide und in complicirtere, zu den Teratomen überleitende Formen schon alt ist, so hat sie doch durch die Untersuchungen von Wilms über die embryoiden Geschwülste des Eierstockes und des Hodens eine neue Bedeutung erhalten. Diese Untersuchungen gestatten uns nämlich, die in den Geschlechtsdrüsen entstehenden embryoiden Tumoren von den übrigen dermoiden Geschwülsten abzutrennen, einmal schon deswegen, weil sie stets Gewebe aus allen drei Keimblättern enthalten, sodann weil ihre Entstehung, wie man sie im Einzelnen auch erklären mag, von derjenigen der einfachen Dermoidcysten durchaus verschieden ist. Dasselbe gilt von den bigerminalen Gebilden, wie den Teratomen der Steissgegend, des Gaumens und den fötalen Inclusionen. Da es sich bei den congenitalen Darmcysten weder um Embryome noch um fötale Inclusionen, sondern um ein-

fache cystische Gebilde handelt, so beschränken wir uns bei der weiteren Besprechung auf die einfachen angeborenen Cysten und lassen Embryome und Teratome völlig bei Seite.

Für die einfachen Cysten ist die zuerst von Verneuil und von Remak aufgestellte Theorie der Verlagerung von Epithelkeimen wohl allgemein anerkannt. Ueber diesen Vorgang schreibt Ribbert: „Ausser durch künstlich herbeigeführte Absprengung (die sog. traumatischen Epithelcysten nach Operationen und Traumen) können epithelhaltige Cysten auch auf Grund abnormer Entwicklungsvorgänge entstehen, sei es nun, dass durch unregelmässiges Wachsthum ebenfalls eine Verlagerung an eine andere Stelle, oder dass wenigstens eine Trennung aus dem typischen Verbande ohne räumliche Entfernung stattfand, sei es, dass Epithelgebilde, die sich vereinigen sollten, getrennt bleiben, oder sei es endlich, dass solche, die unter normalen Verhältnissen verschwinden oder nicht in gleicher Ausdehnung bestehen bleiben würden, sich nicht zurückbilden. Das mehr oder weniger selbständig gewordene Epithel geht sammt dem zugehörigen, ebenfalls selbständigen Bindegewebe ein cystisches Wachsthum ein und nimmt in dieser Form, wenn auch meist nur langsam und oft kaum merklich (durch das sich ansammelnde Secret und das abgefallene Epithel) an Umfang zu."

Die auf diese Weise entstehenden Cysten sind natürlich verschiedener Natur, je nachdem es sich um Absprengung bezw. Einstülpung von ekto- oder entodermalem Epithel handelt, oder von beidem zugleich. Wir unterscheiden dementsprechend zwischen Dermoiden (Ektoderm), Entodermoiden (Entoderm) und gemischten Cysten (Ekto- und Entoderm).

I. Dermoide sind von geschichtetem Pflasterepithel ausgekleidet und finden sich bekanntlich mit Vorliebe an Stellen, wo schon normal Einstülpungsvorgänge und Verwachsung von fötalen Spalten zu Stande kommen, so am Kopf, besonders im Bereich der Orbita, der Mundhöhle, am Halse, in der Gegend der ursprünglichen Kiemenspalten, am caudalen Pole im Bereich des Afters, am Scrotum, im Beckenbindegewebe. Letztere, wie überhaupt die Bauchdermoide werden allerdings von Funke wieder aus abgesprengten Theilen des Keimepithels abgeleitet.

Eine ähnliche Entstehungsart wie die Dermoide haben wohl auch die Cholesteatome, sowohl die an der Gehirnbasis in der Pia gelegenen, als auch die im Mittelrohr befindlichen, mit Ausnahme natürlich derjenigen, die sich nach entzündlichen Affectionen ausbilden. Die Dermoide, welche nicht in der Nähe von embryonalen Spalten, sondern

an den Tegumenten an beliebiger Stelle liegen, wie z. B. diejenigen der Extremitäten, verdanken wohl ihr Dasein abnormen Einstülpungen oder Faltenbildungen mit nachfolgender Abschnürung.

Umstritten ist noch die Entstehungsweise der unabhängig von den Ovarien und von fötalen Inclusionen im Bereich der Bauchhöhle entstehenden Dermoide. Dieselben werden (Lexer) auf Ektodermreste im Bereich des Wolff'schen Ganges zurückgeführt, und zwar gilt dies ganz besonders für die in der seitlichen Bauchgegend beobachteten und von da in die Mesenterien hineinwachsenden Dermoide.

Wilms äussert sich über die Entstehung der einfachen Hautcysten im Peritonealraum folgendermaassen: „Den Vorgang anzugeben, wie die reinen Hautcysten in die Bauchhöhle kommen, scheint mir schwierig. Ob sie den Einstülpungs- und Abschnürungsdermoiden an Spalten gleichzustellen und auf den Verschluss der Bauchöffnung zurückzuführen sind, wage ich nicht mit Bestimmtheit anzunehmen, doch ist es die einzige Erklärung, die mir möglich zu sein scheint."

Was die anatomischen Verhältnisse der Dermoide betrifft, so unterscheidet man in der Regel:

a) Cysten, welche ausschliesslich der Epidermis entsprechendes, geschichtetes Pflasterepithel enthalten, aber keine anderen der Haut angehörigen Gebilde, wie Talg- und Schweissdrüsen und Haarbälge. In der Regel fehlt in ihnen auch eine deutliche Papillenbildung. Dieselben werden zum Unterschied von den echten Dermoiden auch als Epidermoide bezeichnet (Franke). Die Erklärung, nach welcher es sich um Verlagerung von Epithel allein, ohne darunter liegendes Bindegewebe handelt, während die unten zu besprechenden Dermoide im engeren Sinne aus abgesprengten Cutistheilen hervorgehen, wird, obschon sie sehr naheliegend ist, von Ribbert nicht anerkannt, da nach den experimentellen Erfahrungen desselben auch mit Cutis versprengtes Epithel in den Abschnitten, deren Wachsthum die Cyste vervollständigt, drüsen- und haarlos bleiben kann, während anderseits in dem verlagerten Theile selbst Drüsen- und Haarbälge sich zurückbilden. Ein anderer Erklärungsversuch liesse sich auf den Zeitpunkt der Abschnürung gründen und bestände in der Annahme, dass sich die haar- und drüsenlosen Dermoide zu einer Zeit bilden, wo die Epithelbedeckung des Körpers noch nicht weiter differenzirt ist. Dabei müsste man freilich annehmen, dass der Umstand der Abschnürung hemmend auf die weitere Differenzirung des Epithels wirkt. Wie wir unten auseinandersetzen werden, sind wir geneigt, diese Erklärung bei unserem Falle in Anwendung zu bringen.

b) Cysten, welche Haare, Hautdrüsen, besonders Talgdrüsen,

seltener Schweissdrüsen (Delbet), und in der Regel einen ausgeprägten Papillarkörper enthalten, Dermoide im engern Sinn. Dieselben unterscheiden sich von den Embryomen des Ovariums und des Hodens im Wesentlichen dadurch, dass die charakteristische Papille mit Gebilden des innern und mittleren Keimblattes fehlt. Ueber ihre Entstehung verweisen wir auf das oben Gesagte.

II. Entodermoide. Ganz analoge Abschnürungsvorgänge, wie die im vorhergehenden Abschnitte besprochene Cystenbildung aus Ektoderm-(Epidermis- und Cutis-)theilen, finden wir wieder bei dem vom Entoderm stammenden Verdauungstractus. Allen diesen Cysten ist wie den Dermoiden der Haut, die Heterotopie eigen, d. h. das Vorkommen gewisser Gewebe an abnormer Stelle. Die Structur der Wand dieser Cysten stimmt mehr oder weniger mit derjenigen des Darmrohres überein. Meistens finden wir eine Schleimhaut mit Cylinderepithel, Becherzellen, Lieberkühn'schen Krypten, Schleimdrüsen, Lymphfollikeln, Muscularis mucosae, ferner eine Submucosa und gewöhnlich eine stark entwickelte Muscularis. Der eine oder andere Bestandtheil der Wand kann mehr oder weniger ausgebildet sein oder sogar auch fehlen. Bei Delbet finden wir für diese Cysten mit Schleimhautauskleidung die Bezeichnung „Cystes mucoides".

Da es sich im einzelnen Falle nicht immer mit aller Bestimmtheit nachweisen lässt, ob eine Darmschleimhautcyste ihren Ursprung einer abnormen Abschnürung verdankt oder ob sie mit dem Ductus omphalo-mesentericus zusammenhängt und also einen Rest des Meckelschen Divertikels darstellt, so scheint es uns zweckmässiger zu sein, den Begriff der „Entodermoide" auf alle mit Darmschleimhaut ausgekleideten, in sich geschlossenen Cysten anzuwenden. Es wäre sonst eine Abgrenzung kaum möglich. Als Analogie zu einer solchen Auffassung können wir den Umstand erwähnen, dass Dermoide (d. h. „Ektodermoide") auch dann als solche bezeichnet werden, wenn sie z. B. am Halse als Rest eines Kiemenganges, d. h. eines in einer gewissen Embryonalperiode normaler Weise bestehenden Gebildes aufzufassen sind. Der Begriff wird also dadurch auch für die Entodermoide insofern dahin erweitert, als nicht nur die durch Keimverlagerung (Beneke), d. h. einen an und für sich abnormen Vorgang, sondern auch die durch theilweise abnorme Persistenz eines normalen Vorganges entstehenden Gebilde einbegriffen werden.

Der so erweiterte Begriff der Entodermoide begreift aber immerhin nur einen Theil der Enterokystome von Roth in sich. Dieser theilt die Enterokystome nämlich folgendermaassen ein:

1. Der ursprünglich normal gebildete Darmcanal ist in mehrere

getrennte, cystische Säcke getheilt; die Abschnürung wird am häufigsten durch fötale Peritonitis, nach Rokitansky auch durch Achsendrehung des Mesenteriums herbeigeführt. Die hier vorhandene Impermeabilität des Darms hat baldigen Tod des damit behafteten Kindes zur Folge.

2. Enterokystome durch regelwidrige Entwicklung des Darmrohres. Die Cysten finden sich hier neben einem permeablen Darmcanal.

a) Die überschüssigen und cystisch erweiterten Darmstücke gehören einem rudimentären Zwillinge an.

b) Darmkystome treten in Combination mit anderweitigen, regellos gelagerten und zuweilen wuchernden Organ- und Gewebstheilen auf.

c) Die einfachen Enterokystome gehen aus abnormen seitlichen Anhängen des Darmes, wohl am häufigsten aus dem Meckelschen Divertikel hervor.

Die erste Gruppe von Roth enthält nicht eigentliche Cysten, sondern nur Fälle von multiplem Darmverschluss in Folge pathologischer Vorgänge im Fötus. In der zweiten Gruppe finden wir unter a und b zusammengesetzte Gebilde, die, soweit sie nicht dem Ovarium angehören, in das Gebiet der Doppelmissbildungen einschlagen, und mit denen wir uns deshalb hier nicht beschäftigen. Einzig die unter c genannten Enterokystome entsprechen dem, was wir oben unter Entodermoid beschrieben haben.

Es handelt sich hier um einfache, oder ganz ausnahmsweise in mehrere Fächer getheilte, oder in der Nachbarschaft noch einzelne besondere Cystchen enthaltende Cysten. Dieselben brauchen nicht nothwendig in der Darmwand zu sitzen, sondern können auch in's Mesenterium verlagert sein, und stellen in letzterem Fall ein gewisses Contingent zu den angeborenen Mesenterialcysten. Da wir unsere Arbeit aber auf die Cysten der Darmwand selbst beschränkt haben, so haben wir in unseren tabellarischen Zusammenstellungen diese in's Mesenterium gewanderten Darmcysten bei Seite gelassen und erwähnen sie hier nur, um eine vollständige Uebersicht über die Entodermoide zu geben. Dasselbe gilt von den nach unserer Auffassung ebenfalls den Entodermoiden zuzurechnenden Darmschleimhautcysten im Bereiche des Nabels, die ihren Zusammenhang mit dem Darm ebenfalls verloren haben.

Die meisten der von uns mitgetheilten Cysten sind jedenfalls aus Ueberresten des sich unregelmässig involvirenden Ductus omphalomesentericus entstanden. Sie werden deshalb von Sänger-Klopp auch Cystides vitello-intestinales genannt. Es sind ihrer elf, wahrscheinlich auch die Fälle Seligmann und Hueter; bei Nasse ist

nicht sicher festzustellen, ob die Cyste mit der andern dort vorhandenen Anomalie, der Unterbrechung des Darmrohres, ursächlich zusammenhängt, oder ob sie, wie der Autor selber glaubt, aus dem Meckel'schen Divertikel hervorgegangen ist.

Diejenigen Enterocystome, welche nicht zum Ductus omphalomesentericus in Beziehung zu bringen sind, sondern durch Abschnürung, an beliebiger Stelle eines Stückes der Darmrohranlage entstehen, wie z. B. der Fall Buchwald, werden von Sänger-Klopp als echte Darmcysten im engeren Sinne, Cystides intestinales bezeichnet.

Von den Cysten mit Darmschleimhaut sind diejenigen, welche auf Grund einer Keimverirrung bei der Anlage des Darmrohres zur Ausbildung gelangen, genetisch die ältesten; dann folgen die durch Ausstülpung mit Abschnürung und die durch unregelmässig fortschreitende Involution des Ductus omphalo-mesentericus aus bleibenden Resten dieses Ganges entstehenden Entodermoide.

III. Gemischte cystische Geschwülste. Während wir bisher nur solche Cysten besprochen haben, welche entweder aus Ektoderm- oder aus Entodermtheilen hervorgegangen sind, kommen wir nun zu den Cysten, in welchen sowohl Theile des einen wie des andern Keimblattes neben einander vorkommen. Derartige Cysten können entstehen, wenn zu gleicher Zeit Keimtheile beider Blätter versprengt werden, oder wenn ein Gang, welcher das Ektoderm mit dem Entoderm verbindet und Bestandtheile beider enthält, nicht obliterirt, sondern in einer grösseren Ausdehnung bestehen bleibt. Praktisch kommt, da wir hier von Teratomen und Embryomen absehen, nur die letztere Entstehungsart in Frage, und zwar bei der Involution der Kiemengänge, welche Anlass zur Bildung der sogenannten Halscysten geben. Durch Ausstülpung und Abschnürung des Gangtheiles zwischen Ekto- und Entoderm am obersten Theile des Oesophagus und untersten Theile des Rectum könnten sich ebenfalls ähnliche Geschwülste bilden. Am ehesten könnten zu solchen Combinationen Cysten Anlass geben, welche am Analrande von dem sogenannten Hermann'schen Sinus ausgehen, Cysten, wie sie neuerdings von Tavel eingehender beschrieben worden sind.

Roser dachte zuerst (1859) an die Möglichkeit der Entstehung der Dermoide, Atherome und Cysten der Halsgegend aus eingeschlossenen Epithelresten bei Erhaltung einer Strecke der Kiemengänge. Cysten aus Ueberresten des Sinus cervicalis und des äusseren Theiles der Kiemenfurchen, der ektodermalen Einstülpung zwischen zwei Kiemenbögen haben eine Auskleidung von geschichtetem Plattenepithel, mit oder ohne Bestandtheilen der äusseren Haut, gehören zu

den Ektodermoiden. Auf embryonale Bildungsfehler in der ersten Kiemenfurche, welche den Gehörgängen den Ursprung giebt, sind wohl die angeborenen Ohrcholesteatome zurückzuführen. Von persistirenden oder abgeschnürten Theilen der inneren Kiemenfurchen, der Schlundfurchen oder des Tractus thyreoglossus lassen sich die Cysten mit schleimhautähnlichem Ueberzug, mit Cylinderepithel, Flimmerepithel, oft auch mit Becherzellen herleiten. Das grösste Contingent der angeborenen Halscysten liefert der zweite Kiemengang; sie liegen nach innen vom medialen Rande des M. sternocleidomastoideus, zwischen dem oberen Ende der Clavicula und dem Unterkiefer. Der Befund von geschichtetem Pflaster- und von Cylinderepithel in solchen Cysten wurde anfänglich durch die Annahme erklärt, dass ersteres vom Ektoderm, letzteres vom Entoderm abstamme. Da die erstere Epithelform nun aber meist weder Haare noch Hautdrüsen enthält, da andererseits aber die Submucosa, wie in der Rachenhöhle, lymphadenoides Gewebe enthält, so kam zuerst Hildebrand zur Annahme, dass das betreffende geschichtete Pflasterepithel entodermalen Ursprungs sei, und wie das Epithel der Tonsillargegend nachträglich aus Flimmerepithel entstehe. Derselben Ansicht sind auch die späteren Bearbeiter dieser Frage, wie König, Nieny, Sultan. Schnitzler dagegen führt die Metaplasie auf entzündliche Vorgänge zurück. Von den angeführten Gründen gegen den ektodermalen Ursprung des geschichteten Pflasterepithels scheint uns nur das Vorkommen von lymphadenoidem Gewebe — und bisweilen von Schleimdrüsen — stichhaltig zu sein, nicht aber das Fehlen von Haarbälgen und Talgdrüsen. Wie schon oben bemerkt, können nämlich diese Elemente bei den sicher ektodermalen Epidermoiden völlig fehlen. Ueberhaupt liegt kein Grund vor, weshalb dieses Epithel nicht, so gut wie das ektodermale Epithel der Mundbucht, der Scheide, der Conjunctiva u. s. w. frei von Haarbälgen und Talgdrüsen bleiben und sozusagen auf einer primitiven, nicht weiter differenzirten Stufe bleiben könnte. Gegen eine nachträgliche Metaplasie aus Cylinder- in Pflasterepithel sprechen endlich einigermaassen die in der Arbeit von Eichholz eingehend besprochenen und experimentell gestützten Gründe, die wir in Folgendem kurz zusammenfassen wollen:

Bei seinen experimentellen Untersuchungen zum Studium der Umwandlung von Cylinderepithel in Pflasterepithel benutzte Eichholz als Typus des Cylinderepithels Schleimhaut des Darmes und der Gallenblase. Von der Anschauung aller Autoren, dass chronische Reize (Entzündung, syphilitische oder tuberculöse Geschwüre) die veranlassende Ursache zur Metaplasie seien, setzte er dadurch die betreffenden

Schleimhäute chronischen mechanischen Insulten aus, dass er sie auf operativem Wege an die Körperoberfläche brachte und sie dort allen Schädigungen preisgab. Besonders die ungewohnte Berührung der Schleimhaut mit der Luft, die in Folge ihrer austrocknenden Wirkung recht günstig auf eine Epidermoidisirung einwirken muss, liess die Methode als besonders vortheilhaft erscheinen. Seine Versuchsergebnisse fasst er folgender Weise zusammen: „Die Cylinderzelle hat in keinem Falle ihre Specifität eingebüsst und eine für die neuen physiologischen Bedingungen vortheilhaftere Form angenommen. Es ist auch gar nicht der Zeitpunkt abzusehen, wo es zu einer Aenderung in morphologischer und physiologischer Hinsicht kommen wird, da sich z. B. im Darmepithel selbst nach 16 Wochen langer Versuchsdauer als Zeichen vollkommen ungeschwächter Lebensenergie noch zahlreiche Becherzellen und Mitosen vorfinden. Ferner: Cylinderepithel kann aus sich heraus nicht Epidermis bilden. Dies wird bewiesen durch meine Experimente und durch meine Untersuchungen an menschlichem Material. Kommt aber doch eine Epithelveränderung an einem normal Cylinderepithel tragenden Organ zu Stande, so ist dies, wie die Besprechung der einschlägigen Literatur in Uebereinstimmung mit den Resultaten meiner Experimente ergeben hat, durch Hinüberwuchern des Plattenepithels oder durch die Annahme versprengten Keimes zu erklären."

Eine Verwandlung der einen in die andere Epithelform könnte also nach der Ansicht von Eichholz nur so lange zu Stande kommen, als die betreffenden Epithelpartieen mit dem Pflasterepithel noch in unmittelbarem Zusammenhange stehen, also vor der gänzlichen Abschnürung der Cyste.

Anhangsweise erwähnen wir hier noch einen Fall von Hedinger, eine intramesenterial, 10 cm oberhalb der Bauhin'schen Klappe gelegene Cyste betreffend, bei welcher das die Innenfläche bekleidende Epithel vorwiegend ein geschichtetes Plattenepithel war. An vereinzelten Schnitten war nur eine, manchmal eine beträchtliche Höhe erreichende und theilweise selbst an Cylinderepithel erinnernde Schicht von Zellen vorhanden; dicht neben solchen Partieen lagen aber entweder Epitheldefecte oder Stellen mit schön ausgebildetem Plattenepithel, so dass Hedinger es für die natürlichste Erklärung hielt, dass sich hier einfach die obersten Zelllagen des geschichteten Plattenepithels losgelöst haben und nur die tiefste Lage erhalten blieb, umsomehr, da diese Zellen mit den basalen des geschichteten Plattenepithels übereinstimmen, und Flimmerhaare sich nirgends fanden. Den Hauptbestandtheil der Cystenwand bildete eine Musculatur, welche in eine mehrere Schichten

aufweisende Muscularis mucosae und eine, aus zwei sich rechtwinklig kreuzenden Zonen gebildete Muskelhaut geordnet war.

Gestützt auf die Beschaffenheit der Wand, den Mangel an Becherzellen, Zotten, Lieberkühn'schen Krypten und Lymphknoten nimmt Hedinger eine Abschnürung eines Stückes Oesophagus mit nachfolgender Dislocation in die Abdominalhöhle durch Wachsthumsverschiebungen an. Das Plattenepithel soll dabei durch Metaplasie des embryonalen, geschichteten Flimmerepithels des Oesophagus — entgegen der Ansicht von Eichholz — entstanden sein. Die sich schroff entgegenstehenden Ansichten bezüglich der Metaplasie liessen sich vielleicht dadurch in Einklang bringen, dass man zwar die Metaplasie durch äussere Reize aufgiebt, aber an der Möglichkeit — nicht Nothwendigkeit — der Metaplasie abgesprengten Epithels im Sinne der normalen Metaplasie seines Muttergewebes festhält. Die Entstehungsweise gemischter Cysten ist damit noch nicht gegeben, sondern muss von Fall zu Fall untersucht werden.

Deutung unseres Falles.

Die erste Frage, die sich uns aufdrängt, ist diejenige, welcher Natur das bei unserem Fall gefundene Epithel sei. Dasselbe besteht in der grössten Ausdehnung der Cyste aus geschichtetem Pflasterepithel, das meist nur eine einzige Schicht völlig platter, stets kernhaltiger Zellen trägt. Dieses Epithel geht theils allmählich, theils plötzlich in ein mehrschichtiges Cylinderepithel über, dessen verhältnissmässig niedrige Cylinderzellen weder Flimmerhaare tragen noch den Charakter von Becherzellen zeigen. An anderen, beschränkteren Stellen endlich ist das Cylinderepithel einschichtig, sehr hoch, mit dunkelm, kleinem Kern an der Basis, und langem, schweifförmigem Protoplasmakörper, der vielfach gegen das Ende hin eine feine, gelbliche Körnelung zeigt, die in Fig. 8 sehr deutlich zum Ausdruck kommt. Dem vorherrschenden Typus nach müsste man dieses Epithel bei dem völligen Fehlen von Verhornung am ehesten dem Uebergangsepithel vergleichen, wie es in der Blase vorkommt. Da, wo die oberflächlichen Schichten etwas platter sind, und wo sich abstossende Zellen demselben noch anlegen, sieht es eher wie geschichtetes Pflasterepithel einer Schleimhaut aus. Bei seinen wechselnden Charakteren in Bezug auf das Vorherrschen von cylindrischen oder Pflasterzellen lässt sich aber ein strikter Vergleich mit irgend einem Epithel des fertigen Organismus nicht aufstellen. Wir gehen wohl am richtigsten, wenn wir es mit embryonalem, noch nicht völlig differenzirtem Epithel vergleichen. Gleicht ja auch das ektodermale Epithel in der

frühesten Zeit insofern dem sogenannten Uebergangsepithel, als cubische und Cylinderzellen in demselben den platten Zellen gegenüber durchaus vorherrschen. Bedenken wir nun, dass die Epidermis ektodermaler, die Blasenschleimhaut aber, als Abkömmling der Allantois, entodermaler Natur ist, so ergiebt sich von selbst, dass die Entscheidung, ob wir es in unserem Falle mit einem ekto- oder entodermalen Gebilde zu thun haben, nicht so ohne Weiteres auf der Hand liegt. Wir wären sogar geneigt, dieselbe in suspenso zu lassen, da die Cyste auch sonst keine Charaktere zeigt, die eine sichere Classificirung erlauben, also im Besonderen weder Haarbälge und Hautdrüsen einerseits, Schleimdrüsen und lymphadenoides Gewebe andererseits. Damit ist denn auch gesagt, dass die Cyste aus einer embryonalen Periode stammen muss, bei der weder das Ekto- noch das Entoderm eine bestimmte Differenzirung zeigt, d. h. aus der 2.—3. Woche, aus der Zeit, wo sich die Darmhöhle durch Einwandern des Ektoderms vom Randwulste her bildet, oder wo aus dem eben gebildeten Urdarm die Allantois entsteht.

Nehmen wir an, dass das Epithel mehr ektodermalen Charakter zeigt, so lässt sich seine Einwanderung zwischen die einzelnen Schichten des visceralen Mesoderms (Darmmusculatur) nur so erklären, dass dieselbe gleichzeitig mit der Bildung des Urdarmes geschah. Ist der Darm einmal vom Cölom umgeben, so kann eine Einwanderung von Ektodermzellen in die Wand desselben nicht mehr stattfinden. Die auf diese Weise in die Darmfaserplatte gelangten Ektodermzellen indifferenten Charakters würden sich bei dieser Annahme weder zu Epidermis sammt Anhängen, noch zu Darmepithel differenziren, sondern, einmal mehrschichtig geworden, ihren verhältnissmässig indifferenten Charakter beibehalten und sich mit einer Hülle von dem visceralen Mesoderm entlehnten, glatten Muskelfasern umgeben.

Man könnte ferner daran denken, dass auf dem Wege des Ductus omphalomesentericus ektodermale Elemente in die Darmwand gelangen könnten. Dieser Gedanke ist aber ohne Weiteres abzuweisen, da der genannte Canal während seines ganzen Bestehens mit dem Ektoderm nicht mehr in Berührung kommt, welch' letztere sich am Nabel erst nach der Geburt zusammenschliesst.

Nebenbei sei endlich noch bemerkt, dass von Ablösung eines Ovarialdermoids und nachträglicher Verklebung am Darm (wie dies von de Quervain beschrieben wurde) nicht die Rede sein kann, erstlich, weil die Geschwulst in der Darmwand sass, nicht an derselben, und sodann, weil sie in ihrem Bau nicht den Ovarialdermoiden entsprach.

Auch ein Eindringen von der Dorsalseite her, wie es bei den Dermoiden der seitlichen hinteren Bauchwand anzunehmen und auch bei den Mesenterialdermoiden denkbar ist, kann hier bei dem Sitze der Cyste zwischen den Schichten der Darmmuscularis nicht angenommen werden.

Endlich ist aus demselben Grunde hier auch die von Hedinger für seinen Fall gegebene Erklärung unzulässig.

Nehmen wir einen mehr entodermalen Ursprung des Epithels an, so bieten sich uns drei Möglichkeiten dar:

Erstlich wäre es denkbar, dass sich einzelne Zellen des Urdarms zu einer Zeit in das viscerale Mesoderm verirrten, wo sie noch die Fähigkeit besassen, geschichtetes Pflasterepithel zu bilden, wie solches in der ebenfalls dem Urdarm entstammenden Allantois entsteht. Die vorliegende Cyste wäre in diesem Falle ein allerdings an sehr abnormer Stelle gelegenes verkümmertes Analogon der Allantois.

Zweitens könnte man sich denken, dass es sich um eine wirkliche Urachuscyste handeln könnte, welche, statt wie in der Regel im subserösen Raume der Bauchwand zu bleiben, sich längs der Wand des Ductus omphalomesentericus bis in die Darmwand verirrt hätte.

Eine dritte Annahme würde dahin gehen, dass entodermale, dem Ductus omphalomesentericus angehörige Zellen sehr früh, d. h. zur Zeit des Schlusses dieses Ganges, unabhängig geworden wären, und sich in der Darmwand eingekapselt hätten. Diese Erklärung würde also darauf hinauslaufen, dass wir es mit einem aus dem Meckel'schen Divertikel hervorgehenden Entodermoid zu thun hätten. Diese Auffassung scheint uns aber aus verschiedenen Gründen nicht haltbar zu sein. Es sind allerdings vom Darm unabhängige Cysten des Meckel'schen Divertikels bekannt, doch zeigen dieselben kein Uebergangsepithel, sondern ein Cylinderepithel, welches demjenigen der Pylorusgegend entspricht und welches, wie diese, Salzsäure absondert. Siegenbeck van Heukelom nahm an, dass diese Eigenthümlichkeit daher komme, dass das betreffende Epithel in Folge der Obliteration gegen den Darm hin mit der Galle nicht in Berührung gekommen sei. Wie dem auch sei, so handelte es sich bis jetzt immer bei den aus dem Meckel'schen Divertikel hervorgegangenen Gebilden um Cylinderepithel und nicht um geschichtetes Pflasterepithel.

Man könnte schliesslich noch eine vierte Entstehungsart aufstellen, indem man annähme, dass das in unserem Falle beobachtete Epithel aus einem wirklichen Entodermoid — sei dieses nun im Zusammenhange mit dem Meckel'schen Divertikel entstanden oder nicht — durch nachträgliche Metaplasie des Epithels hervorgegangen

sei. Gegen diese Annahme spricht aber nicht nur das Fehlen von lymphadenoidem Gewebe und von drüsiger Anordnung der Zellen, sondern auch der Umstand, dass eine solche Metaplasie sich hier weder durch die Nachbarschaft von Pflasterepithel, noch durch die Mitwirkung entzündlicher Vorgänge erklären liesse.

Wie schon bemerkt, giebt unser Fall nicht genügende Anhaltspunkte, um mit Bestimmtheit zwischen der einen und andern dieser Hypothesen entscheiden zu können. Bei der Annahme ektodermalen Ursprungs kommt nur die erste dort erwähnte Entstehungsweise in Betracht. Bei Annahme entodermalen Ursprungs möchten wir derjenigen Erklärung den Vorzug geben, die auf eine sehr frühzeitige Abschnürung von Epithelzellen vom Urdarm zurückgeht. Es sei in dieser Beziehung daran erinnert, dass (Kollmann) im Dünn- und Dickdarm aus den niedrigen Entodermzellen zunächst eine geschichtete Lage von runden Zellen, sodann geschichtetes Cylinderepithel und schliesslich erst einschichtiges Cylinderepithel entsteht.

Welcher Auffassung man nun auch den Vorzug geben möge, so muss man daran festhalten, dass die Epithelabschnürung in einer sehr frühen Periode vor sich ging, d. h. zu einer Zeit, wo das Epithel noch nicht differenzirt war. Wir können also unsere Cyste in keine der oben beschriebenen drei Gruppen einreihen, sondern müssten, wenn sich noch mehr derartige Fälle fänden, eine neue Gruppe von Cysten mit unvollständig differenzirtem Epithel bilden.

Es liegt die Frage nahe, inwiefern vielleicht auch der Hedinger'sche Fall einer ähnlichen Deutung fähig wäre. Wenn auch bei demselben die Cyste nicht in der Darmwand sass, sondern im Mesenterium, so könnten doch ähnliche Verhältnisse bei der Entstehung mitgewirkt haben. Der einzige Umstand, der sehr bestimmt gegen diese Deutung und zu Gunsten der Hedinger'schen Auffassung spricht, ist das Vorhandensein von drüsenartigen Gebilden in der Submucosa.

Klinische Symptome.

In der einen Hälfte der Fälle machte die Cyste keine Erscheinungen und wurde zufälliger Weise bei der Section gefunden. Bei Anderson und Nasse waren Symptome von Seiten des Darmtractus, wie häufiges Erbrechen, Nahrungsverweigerung vorhanden, da aber bei dem ersten noch andere Tumoren im Abdomen und bei dem zweiten eine Darmmissbildung gefunden wurden, so lassen sich die Symptome nicht bloss auf die Darmcyste zurückführen. Battle konnte eine orangengrosse, schmerzhafte Schwellung im linken Hy-

pochondrium nachweisen, welche er durch Laparotomie entfernte. Der Patient im Falle Fränkel's zeigte Ileussymptome, welche nach Darreichung energischer Abführmittel nicht verschwanden; die Section ergab, dass die Geschwulst sehr stark gegen das Lumen des Ileum vorragte und dadurch eine Verengerung des Darmes bedingte. Mehrere Jahre hindurch litt die Kranke, bei Sprengel, an periodischen Schmerzanfällen im Unterleib mit Erbrechen von Mageninhalt, ohne objective Erscheinungen von Darmocclusion, weshalb die Diagnose tuberculöse Peritonitis gestellt wurde. Bei der Operation stellte es sich heraus, dass der in der Valvula Bauhini, in's Darmlumen prominirende Tumor eine Invagination des untersten Theiles des Ileum in das Colon ascendens verursacht hatte.

Durch Torsion des kurzen Stieles des Enterocystoms trat bei Roth Gangrän und Peritonitis auf. Darmknickung oder Darmtorsion finden wir bei Buchwald, Quensel III und in unserem Falle. Bei Buchwald hatten die beiden grossen zusammenhängenden Säcke wesentlich durch ihre Schwere den Darm abgeknickt, und obgleich das Darmlumen vollkommen frei war, einen vollständigen Verschluss des Darmes veranlasst. Der apfelsinengrosse Tumor lag (bei Quensel Fall III, sowie bei uns) fest eingepresst im Becken, der Darm um seine Längsachse gedreht, an der einen Seite ausgedehnt und hyperämisch, an der andern zusammengefallen. Ileussymptome können also bedingt sein, entweder indem der Tumor durch seine Grösse Stenose des Darmes oder durch seine Lage (submucöse, in das Darmlumen hineinragende Cysten, Polypen) und die Art des Wachsthums Invagination, oder endlich durch seine Grösse und Schwere Darmknickung und Volvulus herbeiführt.

Was die Entstehung des Volvulus durch Darmgeschwülste betrifft, so bemerken wir vor Allem, dass die Achsendrehung des Dünndarms viel seltener ist, als diejenige des Dickdarms, und dass sie sich (Treves) hauptsächlich bei Kindern findet. Das Vorkommen des Volvulus am Dickdarm erklärt sich sehr leicht aus dem Umstande, dass zur Drehung einer Schlinge eine gewisse Unabhängigkeit derselben gegenüber den übrigen Schlingen erforderlich ist, Unabhängigkeit, die sich in der abnormen Länge des Mesenteriums und in der gegenseitigen Annäherung der Fusspunkte der Schlinge äussert. Diese beiden Bedingungen finden sich hauptsächlich am Dickdarm, insbesondere am S. romanum verwirklicht. Die schon von Natur einigermaassen vorhandene Disposition zum Volvulus wird hier durch die, in gewissen Gegenden auffallend starke Entwicklung dieses Darmtheiles bezw. seines Mesenteriums hochgradig gesteigert. Dasselbe geschieht ferner

bei abnorm langem Mesocöcum auch am Anfangstheil des Dickdarms, wie besonders Zoege von Manteuffel hervorgehoben hat. Der Dünndarm wird dabei nur insofern in Mitleidenschaft gezogen, als er sich bei Bestehen eines Mesenterium commune ileo-coecale ein Stück weit mitdreht, in seltenen Fällen selbst in seiner ganzen Ausdehnung. Zur Entstehung eines reinen Dünndarmvolvulus dagegen reichen die gewöhnlichen anatomischen Verhältnisse in der Regel nicht hin und ein Volvulus bei abnormer Länge einer einzelnen Dünndarmschlinge und Verschmälerung des entsprechenden Mesenteriums dürfte ohne andere Umstände wohl nicht häufig vorkommen. Solche begünstigenden Umstände stellen alle diejenigen Momente dar, welche einer Dünndarmschlinge eine gewisse Unabhängigkeit von den übrigen verleihen: als solches Moment wird ganz besonders das häufige Eintreten und längere Verweilen stets derselben Dünndarmschlinge in einem Bruchsack angeführt, durch welches allerdings das Mesenterium der betreffenden Schlinge sowohl verlängert als an der Basis verschmälert wird. Dass eine solche Schlinge, wieder in den Bauch zurückgebracht, sich gelegentlich einmal um ihre Achse drehen kann, liegt auf der Hand. Einen derartigen Fall theilt z. B. Heidenhain (Deutsche Zeitschrift f. Chir. Bd. XLIII, S. 204) mit. Ein anderes Moment soll ferner in der Schrumpfung einer Mesenterialpartie durch entzündliche Vorgänge liegen. Wichtiger aber dürfte das Bestehen einer Geschwulst des Dünndarms sein. Eine solche wird nämlich die von ihr behaftete Darmschlinge, bei verticaler Körperstellung, ihrem Gewicht entsprechend nach unten ziehen und damit abnorm verlängern und zur Torsion geneigt machen, vorausgesetzt, dass die Geschwulst eine genügende Grösse erreicht hat. Nebenbei sei freilich bemerkt, dass die gutartigen Darmgeschwülste in der Regel eher zu Invagination führen, wie aus den Arbeiten von Steiner für das Myom und von Hiller für das Lipom des Darmes nachgewiesen wird. Es wird in den genannten Arbeiten kein Fall von anatomisch nachgewiesener Achsendrehung erwähnt, doch dürfte es nicht unwahrscheinlich sein, dass die so häufig bei gutartigen Darmgeschwülsten vorübergehend auftretenden Passagestörungen im Darme nicht nur auf temporären Invaginationen auf Abknickung oder auf directer Verlegung des Darmes durch die Geschwulst beruhen, sondern ab und zu wohl auch auf unvollständiger Torsion.

Damit die Achsendrehung einen höhern Grad erreiche und zu völligem Darmverschluss führe, muss noch ein Moment vorhanden sein, das die Rückdrehung verhindert. Es ist nämlich zweifellos der Dünndarm dank seiner lebhaften Peristaltik eher zu spontaner Rückdrehung

geneigt, als der Dickdarm. Ein solches, die Rückdrehung hinderndes Moment lag in unserem Falle in dem Grössenverhältniss, das zwischen Geschwulst und kleinem Becken bestand. Die Cyste war von solcher Form und Ausdehnung, dass sie sich im kleinen Becken hinter Blase und Genitalien quer einstellen, aber nicht nach Belieben drehen konnte. Der Vorgang dürfte also etwa folgender gewesen sein: Die durch die Geschwulst ausgezogene Darmschlinge erlitt, unter dem Einfluss der Darmperistaltik, wahrscheinlich zu wiederholten Malen, was jeweilen Bauchschmerzen und Erbrechen bedingte, eine gewisse Drehung die sich jedes Mal wieder zurückbildete. Wie die Geschwulst aber eine gewisse Grösse erreichte, so konnte sie sich, quer in's kleine Becken eingestellt, nicht mehr zurückdrehen. Die hierdurch bedingten Stauungserscheinungen hinderten schliesslich den Darm, aus dem Becken wieder nach oben zu steigen und machte so eine Detorsion erst recht unmöglich.

Der Umstand, dass bei gutartigen Darmgeschwülsten die Invagination so häufig, schwerere Formen von Volvulus dagegen so selten beobachtet werden, dürfte also im Wesentlichen darauf zurückzuführen sein, dass es bei der so grossen Mobilität des Dünndarms neben einer besonderen Länge des Mesenteriums noch bestimmter Momente bedarf, welche eine Rückdrehung unmöglich machen, Momente, unter denen die Einklemmung der Geschwulst im kleinen Becken nicht das Unwichtigste sein dürfte.

Diagnose.

In keinem der bis jetzt mitgetheilten Fällen wurde die Diagnose gestellt und wird es auch in Zukunft nie mit Sicherheit werden, da den Darmcysten eben keine charakteristischen klinischen Eigenschaften zukommen. Immerhin giebt es ein klinisches Bild, bei dem dieselben zusammen mit andern angeborenen Anomalien in Betracht gezogen werden müssen. Es sind dies die Fälle, bei denen häufig, selbst sozusagen regelmässig, in kurzen Intervallen Erscheinungen von Darmverschluss, also in erster Linie Erbrechen und Kolikschmerzen auftreten, ohne dass je deutliche Zeichen von Entzündung nachzuweisen wären, und im Besondern, ohne dass äussere Hernien oder der Wurmfortsatz beschuldigt werden könnten. Letzterer Punkt ist um so wichtiger, als sich angeborene Darmcysten schon im jugendlichen Alter geltend machen können, also zu einer Zeit, wo der Wurmfortsatz eine so grosse Rolle spielt. Auch von ihm kann ja bekanntlich das geschilderte Krankheitsbild ausgehen, das so oft als einfache Verdauungsstörung aufgefasst wird

und dessen ernstere Bedeutung sich nur aus der Häufung der Anfälle ergiebt. Wir können sogar noch weiter gehen und sagen, dass der Wurmfortsatz in der Regel die Ursache dieser Erscheinungen ist, auch in den Fällen, wo nie das Bild einer schweren Appendicitis bestanden hat. Da diese leichten appendiculären Zustände entweder nur eine sehr vorübergehende oder gar keine Temperatursteigerung aufweisen, so ist die Unterscheidung von den durch Darmgeschwülste oder andere congenitale Anomalien bedingten Störungen nicht leicht und kann wohl nur dann mit einiger Wahrscheinlichkeit gelingen, wenn man Gelegenheit hat, mehrere dieser Anfälle genau zu beobachten und die Schmerzlosigkeit des Wurmfortsatzes sicher nachzuweisen.

Ist der Wurmfortsatz als Ursache ausgeschaltet, so kommen ausser den Darmcysten noch die verschiedenen anderweitigen congenitalen Anomalien in Betracht, besonders Strangbildungen und endlich innere Hernien. Hat man den Patienten nicht genauer beobachten können und sieht man ihn erst in einem ausgesprocheneren Stadium des acuten Darmverschlusses, so wird man weder eine Invagination noch meist auch eine Wurmfortsatzerkrankung mit Sicherheit ausschliessen können und wird eine sichere Diagnose erst nach eröffneter Bauchhöhle stellen können.

Prognose.

Die Prognose der Darmcysten als solcher ist nicht ungünstig. Sie kann es dann werden, wenn Passagestörungen von Seiten des Darmes auftreten und wenn zu spät eingegriffen wird.

Therapie.

Es kann nur die Entfernung des Tumors in Frage kommen. Dieselbe gestaltet sich verschieden je nach der Lage der Geschwulst in der Darmwand. Liegt die Cyste subserös, oder wie in unserem Falle intramusculär, so wird die Ausschälung derselben vorgenommen, wobei man sich vor unnöthiger Eröffnung des Darmes hüten wird. Nach Loslösung des zwischen den beiden Muskelschichten der Darmwand gelegenen Tumors wird erst eine Muscularisserosanaht, und dann, wenn dadurch das Darmlumen nicht zu sehr beeinträchtigt wird, eine Serosanaht als Sicherung ausgeführt.

Ist bei einer intramusculären Cyste nach der Ausschälung die Blutzufuhr nach dem betreffenden Theile der Darmwand eine mangelhafte, so muss wegen der Gefahr einer Nekrotisirung bei einer kleinen Cyste die Resection des Tumors mit dem angrenzenden Darmwandstücke, bei einer grossen Cyste eine typische Darmresection vorge-

nommen werden. Die submucösen Geschwülste sind wohl besser nach dem letzterwähnten Operationsverfahren zu entfernen, obwohl es vielleicht auch da gelingen dürfte, das Gebilde ohne Eröffnung der Schleimhaut auszuschälen. Eine zweireihige Naht ist in solchen Fällen natürlich unerlässlich.

Erklärung der Abbildungen auf Tafel VI, VII.

Die Mikrophotogramme sind nach Präparaten hergestellt, die nach van Gieson gefärbt waren.

Fig. 1. Cyste ½ natürliche Grösse.

Fig. 2. Schematischer Längsschnitt.
c = Cystenlumen, d = Darmlumen, s = Serosa, $l\,m$ = Längsmusculatur, $q\,m$ = Quermusculatur, $i\,m$ = innere Muskelschicht der Cyste, e = Epithelschicht der Cyste, m = Darmmucosa.

Fig. 3. Winkel Obj. 3, Oc. 1. Geschichtetes Pflasterepithel (Uebergangsepithel), Uebersichtsbild.

Fig. 4. Vergrösserung wie Fig. 3. Geschichtetes Cylinderepithel, Uebersichtsbild.

Fig. 5. Vergrösserung wie Fig. 3. Hohes, einschichtiges Cylinderepithel.

Fig. 6. Vergrösserung wie Fig. 3. Gruppen von Pflasterzellen zwischen Cylinderzellen.

Fig. 7. Winkel Obj. 8, Oc. 1. Geschichtetes Pflasterepithel.

Fig. 8. Vergrösserung wie Fig. 7. Cylinderepithel, zum Theil mit Körnelung des Protoplasmas.

Literaturverzeichniss.

Anderson, H. B., Multiple cysts of stomach and small intestines. Brit. med. journ. 1898. I.

Bang, B. L. F., Cysts in the walls of ileum and in neoplasm. of connective and serous tissues. Nord. med. Ark. 1876. VIII.

Battle, W. H., Cysts of small intestine. Brit. med. journ. 1885. I.

v. Bergmann, v. Bruns, v. Mikulicz, Handbuch der prakt. Chirurgie. 1900.

Bieback, Die angeborenen Halsfisteln und ihre Behandlung. Diss. Greifswald 1899.

Buchwald, Deutsche med. Wochenschrift. 1887. Bd. 13.

le Dentu-Delbet, Traité de chirurgie et opératoire. 1896. I.

Dittrich, Zeitschrift für Heilkunde (Forts. d. Prager Vierteljahrsschrift f. prakt. Heilkunde). 1885. Bd. 6.

Derselbe, Prager med. Wochenschrift. 1889. Bd. 14.

Eichholz, P., Experiment. Untersuchungen über Epithelmetaplasie. Langenbeck's Archiv. 1902. Bd. 65.

Fitz, Cyst of the diverticulum. Americ. journ. of med. scien. 1884. Bd. 88.

Fränkel, E., Ueber Cysten im Darmcanal. Virchow's Archiv. 1882. Bd. 87.

Funke, A., Die Dermoide der Bauch- und Beckenhöhle. Beitrag zur Geburtsh. u. Gyn. 1900.

Green, Multilocular Cyst of the small intestine. Transact. path. soc. London 1869. Bd. 20.
Haferland, Ueber die Dermoide des Beckenbindegewebes. Diss. Leipzig 1901.
Hedinger, E., Casuistische Beiträge zur Kenntniss der Abdominalcysten. Virchow's Archiv. 1902. Bd. 167.
Heurtaux, Tumeurs bénignes de l'intestin. Arch. prov. chir. 1899. VIII.
Hildebrand, Ueber angeborene epitheliale Cysten und Fisteln am Halse. Archiv für klin. Chirurgie. 1895. Bd. 49.
Hüter, Beitrag zur Kenntniss der angeborenen Darmgeschwülste. Ziegler's Beitr. 1896. Bd. 19.
Kocher de Quervain, Encyclopaedie der Chirurgie. 1902.
König, F., Ueber Fistula colli congenita. Archiv f. klin. Chirurgie. 1896. Bd. 51.
Kollmann, J., Lehrbuch der Entwicklungsgeschichte des Menschen. 1898.
Kulenkampff, Ein Fall von Enterocystom. Centralblatt f. Chirurgie. 1888. Bd. 10.
Kuzmik, Ein Fall von Darmcyste in der Sacralregion. Deutsche Zeitschrift f. Chirurgie. 1895.
Lexer, E., Ueber teratoide Geschwülste in der Bauchhöhle. Verhandl. der deutschen Gesellschaft f. Chirurgie. 1900.
Derselbe, Magenschleimhaut im persist. Dottergang. Verhandl. der deutschen Gesellschaft f. Chirurgie. 1899.
Marchiafava, H., Contribution à l'étude des kystes de l'intestin.
Minot, Ch. S., Human Embryology. 1892.
Nasse, Ein Fall von Enterokystom. Langenbeck's Archiv. 1893. Bd. 45.
Nieny, Zur Pathologie und Therapie der Halskiemenfisteln. Beitr. zur klin. Chirurgie. 1899. Bd. 23.
Parrot et Renaud, Note sur deux cas de kystes par rétention observés dans l'S iliaque et l'estomac. Arch. de physiol. 1870.
Packard, J., Cysts in intestine. Proc. path. soc. Phila 1858.
Quensel, U., Beiträge zur Kenntniss der angeborenen Darmgeschwülste. Nord. med. Ark. 1898.
Ribbert, H., Lehrbuch der allgemeinen Pathologie. 1901. S. 525.
Derselbe, Experiment. Erzeugung von Epithel und Dermoidcysten. Deutsche Zeitschrift für Chirurgie. 1898.
Roth, M., Ueber Missbildungen im Bereich des Ductus omph. mes. Virchow's Archiv. 1881. Bd. 86.
Sänger-Klopp, Archiv für Gynäkologie. 1880. Bd. 16.
Seligmann, Jahrbücher der Hamburger Staatskrankenanstalt. 1890. Bd. 2.
Siegenbeck van Heukelom, Virchow's Archiv. 1888. Bd. 111.
Sprengel, Eine angebl. Cyste der Darmwand als Ursache der Invagination. Verhandl. deutscher Gesellschaft für Chirurgie. 1900.
Sultan, Zur Kenntniss der Halscysten und -fisteln. Deutsche Zeitschrift für Chirurgie. 1898. Bd. 48.
Tavel, Cystische Entartung der Sinus Herrmann und Genese der Analfisteln. Deutsche Zeitschrift für Chirurgie. 1902. Bd. 62.
Trzebicky, R., Zur Casuistik seltener Localisationen von Dermoidcysten. Wiener med. Wochenschr. 1897.
Wilms, M., Ueber die Dermoidcysten und Teratome, mit besonderer Berücksichtigung der Dermoide der Ovarien. Deutsches Archiv für klin. Med. 1895. Bd. 55.

XV.

Aus der chirurgischen Universitätsklinik zu Greifswald.
(Director: Prof. Dr. Bier.)

Ueber solitäre Darmstenosen.

Von

Dr. **Regling,**
Oberarzt beim Fussart.-Regt. Encke (Magd.) Nr. 4, commandirt zur Klinik.

Sieht man von den durch peritoneale Bänder und Adhäsionen zu Stande kommenden Verengerungen ab, die im Bereiche des Dünndarmes häufig beobachtet werden, die aber Treves[1]) in seiner Monographie bezeichnender Weise anomale Obstructionsformen nennt, die zwar pathologisch gleich seien, klinisch jedoch auffallend differirten, so stellt sich die Frequenz der Dünndarmstenosen über Erwarten niedrig. Wenn man weiterhin die malignen Geschwülste des Darmes ausschaltet und nur die sogenannten einfachen oder gutartigen Stenosen betrachtet, so schrumpft die Zahl der durch Wandveränderungen bedingten Verengerungen, die man auch mit dem Namen „Stricturen" belegt hat, sehr zusammen, wenigstens soweit sie intra vitam zu Erscheinungen geführt bezw. zu operativen Eingriffen Veranlassung gegeben haben.

So finde ich in einer umfangreichen Statistik von Gibson[2]), die 646 zur Operation gekommene Fälle von Darmobstruction umfasst, nur 3 Fälle nicht maligner Dünndarmstricturen erwähnt. Unter 116 von Obalinski gesammelten Ileusfällen fand Rutkowski[3]) nur 3mal Darmverschluss durch Narben, davon nur 1mal im Dünndarm. Nach Coupland und Morris[4]) sassen von 63 Stricturen

1) Treves, Darmobstruction. Deutsche Uebersetzung von Pollack. Leipzig 1888.

2) Gibson, Annals of surgery. 1900. Bd. 56.

3) Rutkowski, cit. nach Hildebrand, Jahresbericht 1899.

4) Coupland und Morris, cit. nach Schmidt's Jahrb. Bd. 182.

des Darmcanals nur 2 im Ileum und 1 im Jejunum. Treves[1]) sagt, das Verhältnis der Häufigkeit von Stricturen im Dickdarm und Dünndarm würde sich nach Präparaten schätzungsweise auf 6:1 stellen, er selbst konnte nur 26 Fälle von Strictur des Dünndarmes sammeln, von denen noch 10 krebsiger Natur waren. Goltdammer[2]) fand unter 50 Ileusfällen nur eine Narbenstrictur des Dünndarmes, herrührend von einer alten Perimetritis, bedingt durch geschrumpfte schwartige Verdickungen der Serosa, ausserdem eine Narbenstrictur nach Abstossung eines Intussusceptum.

Die Seltenheit des Vorkommens derartiger Dünndarmstenosen, wie sie aus den vorstehenden statistischen Angaben wohl zur Genüge erhellt — übrigens sagt auch Boas[3]) neuerdings, isolirte Stenosen des Jejunum und Ileum gehörten zu den Seltenheiten —, rechtfertigt die Veröffentlichung nachstehender Fälle, die in mehr als einer Hinsicht Interesse bieten. Von diesen liegt der erste bereits der Dissertation von Seeger[4]) zu Grunde. Ich habe ihn der Vollständigkeit halber und aus Gründen des Vergleichs hier hinzugenommen; die Krankengeschichte ist mit den Worten des Autors angeführt. Bemerkenswerth ist, dass diese drei Fälle im Verlaufe von noch nicht 3 Jahren in hiesiger Klinik zur Beobachtung kamen. Die Operation wurde in allen drei Fällen, ebenso wie in dem nachher angefügten, von Herrn Prof. Bier ausgeführt, dem ich an dieser Stelle meinen verbindlichsten Dank für die Ueberweisung dieser Arbeit sage.

I. 3. Juni 1899. Patientin ist die 58 Jahre alte Frau F. In ihrer Jugend und auch später will sie immer gesund gewesen sein. Ihr jetziges Leiden, dessen Beginn sie etwa 10 Jahre zurückdatirt, fing nach ihrer Aussage mit krampfartigen Schmerzen in der Magengegend an. Dieser Zustand soll etwa 1/2 Jahr gedauert haben; dann verloren sich die Schmerzen allmählich. Während dieser Zeit will die Patientin auch öfters Blut, wenn auch nur in geringer Menge, im Stuhle bemerkt haben. Der Appetit soll hingegen immer gut gewesen sein. Brechreiz hat angeblich nicht bestanden. In den nächsten Jahren war dann das Befinden der Patientin ein normales. Vor etwa 5 Jahren stellten sich dann diese krampfartigen Schmerzen wieder ein; dieselben traten anfangs in vierwöchentlichen Intervallen auf, später häufiger, und in der letzten Zeit will die Patientin mehrmals am Tage anschliessend an die Nahrungsaufnahme an den Krämpfen gelitten haben. Dabei soll auch niemals Brechreiz vorhanden gewesen sein. In der Stuhlentleerung hat die Patientin nie eine Behinderung bemerkt, vielmehr giebt sie an, in der letzten Zeit an Durchfällen gelitten

1) Treves a. a. O.
2) Goltdammer, Berliner klin. Wochenschrift. 1889.
3) Boas, Diagnostik und Therapie der Darmkrankheiten. Leipzig 1899.
4) Seeger, Inaug.-Diss. Greifswald 1899.

zu haben. Der Appetit verschlechterte sich. Seit Weihnachten ist es der Patientin aufgefallen, dass sie stark abmagerte.

Patientin ist von mittelgrosser Figur, mässigem Knochenbau, leidlicher Musculatur; das Fettpolster ist fast gänzlich geschwunden. Die Wangen, Lippen und Conjunctiven sind ziemlich blass. Die Körperhaut fühlt sich überall warm und trocken an; die Temperatur, in der Achselhöhle gemessen, beträgt 36,8° C.

Die Sinnesorgane functioniren normal, die Percussion der Lungen ergiebt überall normalen vollen Schall, die Auscultation vesiculäres Athmen ohne Nebengeräusche. Die Herzdämpfung ist normal, die Herztöne sind rein. Der Puls ist regelmässig, nicht besonders kräftig. Der Urin enthält keine fremden Bestandtheile. Das Körpergewicht beträgt 34 kg.

In der linken Regio hypogastrica fühlt man einen harten, faustgrossen Tumor. Nach der Palpation dieser Gegend hört man plötzlich starkes Gurren und Plätschern. Die Darmschlingen zeichnen sich deutlich an den Bauchdecken ab; der Unterleib ist in toto etwas aufgetrieben.

Bei der Untersuchung des Rectum fühlt man in der Gegend der Kreuzbeinaushöhlung mehrere harte, kleinere Tumoren, die sich wie verhärtete Drüsen anfühlen. Sie sind auf Druck nicht schmerzhaft.

Die Differentialdiagnose schwankte zwischen tuberculöser und einfacher narbiger Darmstenose.

Therapie: Zur Vorbereitung für den operativen Eingriff wurde leichte Diät sowie Abführungsmittel und Klysma verordnet.

7. Juni. Laparotomie in Aethernarkose, aseptisch. In der Narkose fühlt man links von der Linea alba in der Höhe des Nabels eine hühnereigrosse, harte, sehr bewegliche, mit den Bauchdecken nicht verwachsene Geschwulst. Nachdem das Operationsfeld desinficirt war, wurde in der Linea alba vom Nabel abwärts ein 7 cm langer Längsschnitt gemacht und auf diese Weise die Bauchhöhle eröffnet. In den nun vorliegenden Dünndarmschlingen bemerkt man linkerseits eine circuläre, ausserordentlich enge Stenose. Der zuführende Schenkel ist stark erweitert und die Muscularis daselbst hypertrophirt. Der abführende Schenkel dagegen ist sehr enge und atrophisch.

Zunächst wird nun die narbige Stenose in der Längsrichtung offen geschnitten und die blutenden Gefässe unterbunden. Bei nunmehriger Besichtigung des Operationsfeldes bemerkt man, dass die Mesenterialdrüsen geschwellt sind. Die Darmwunde wird dann in querer Richtung vernäht, in der Art der Pyloroplastik nach Mikulicz-Heineke. Darauf erfolgt Schluss der Bauchhöhle in Etagennaht.

17. Juni. Das Allgemeinbefinden ist stets gut gewesen. Beschwerden von Seiten des Digestionstractus haben nicht bestanden. Temperatur und Puls sind immer normal gewesen. Verbandwechsel. Die Bauchwunde sieht gut aus; es werden daher die Nähte entfernt.

22. Juni. Bei dem heutigen Verbandwechsel findet man einen kleinen subcutanen Abscess in den Bauchdecken. Es wird daher die Narbe etwas eröffnet und ein feuchter Verband angelegt. Der Stuhlgang erfolgt stets spontan; der Appetit ist gut.

30. Juni. Patientin wird heute entlassen. Der Abscess ist fast verheilt. Die Gewichtszunahme seit der Operation beträgt 3 kg.

31. Juli theilt der behandelnde Arzt mit, dass das Befinden der F. ausgezeichnet ist und sie um 11 kg seit der Entlassung zugenommen hat.

Vorstehendem will ich noch hinzufügen, dass nach nochmaliger bereitwilliger Auskunft des Arztes unter dem 7. Februar 1902 die Heilung eine dauernde geblieben ist. Die Patientin ist vollkommen beschwerdefrei, sie wiegt jetzt 76½ kg, d. h. mehr wie das Doppelte als vor der Operation.

II. Karoline C., Tagelöhnerstochter, 9 Jahre alt, aufgenommen am 2. August, entlassen am 24. August 1901.

Eltern und Geschwister des Kindes sind gesund. Das Kind selbst soll bisher ebenfalls stets gesund gewesen sein bis auf gelegentliche „Magenschmerzen" in den letzten Wochen. (Erst längere Zeit nach der Operation hat die Mutter auf genaueres Befragen angegeben, dass das Kind in letzter Zeit etwa bleistiftdicke Stühle gehabt habe.) Am 28. Juli plötzliche Erkrankung mit heftigen Leibschmerzen, Sistiren von Stuhl und Winden. Auf hohen Wassereinlauf Entleerung von wenig dünnem Stuhl, in den letzten Tagen vor der Aufnahme Erbrechen, das anfangs gallig war, seit 1. August kothig ist. Bei der Aufnahme noch wenig dünnflüssiger Stuhl.

Befund am 2. August: Schlankes, gut entwickeltes Mädchen, Gesichtsausdruck etwas ängstlich, Züge nicht verfallen. Blepharitis ciliaris. Puls kräftig, regelmässig, Temperatur normal. An den Organen der Brusthöhle keine nachweisbaren krankhaften Veränderungen. Der Unterleib ist mässig aufgetrieben, sehr druckempfindlich, nirgends finden sich Resistenzen oder Dämpfung. Die Darmschlingen zeichnen sich deutlich ab, zeigen jedoch keine Peristaltik. Bruchpforten frei.

An demselben Tage in Chloroformnarkose Operation: Asepsis, Laparotomie in der Mittellinie. Die Dünndarmschlingen sind stark aufgebläht und geröthet, der Dickdarm ist nicht aufgebläht, graugelblich. Absuchen der Därme. Im Dünndarm findet sich etwa handbreit oberhalb der Ileocöcalklappe eine enge Stenose, man fühlt die stenosirte Stelle als feste Narbe. Vom Mesenterium zieht ein sehr derber Strang zu der engsten Stelle der Stenose hin und ist dort verwachsen. Derselbe Strang zieht nach einer anderen Dünndarmschlinge hin, ist an derselben fixirt und bildet eine Schleife, durch die eine zweite Dünndarmschlinge von 15 cm Länge hindurchgeschlüpft ist. Das Hinderniss liegt an der Stenose, vor derselben ist der Darm divertikelartig erweitert, hinter derselben zusammengefallen. Die hinter dem Strang hindurchgeschlüpfte Schlinge zeigt keine Strangulation. Der Strang wird doppelt abgebunden und durchschnitten. Ausserdem wird ein blattartig ausgefalteter Strang am Dünndarm durchschnitten. Plastik an der stenosirten Stelle mittelst Längsschnitt und Quernaht. Sublimatabreibung. Exacte Bauchnaht. Pflasterverband.

Nach der Operation noch einmal galliges Erbrechen. Winde gehen ab.

3. August. Patientin klagt noch viel über Schmerzen. Winde gehen nicht ab. Leichte Temperatursteigerung. Mittags wird eine Darmausspülung gemacht, danach erfolgen Winde. Der Leib ist bereits Abends nur noch wenig aufgetrieben und wenig schmerzhaft.

Weiterer Verlauf ungestört.

24. August. Patientin wird mit einer kleinen Granulationsstelle am oberen Wundwinkel entlassen. Allgemeinbefinden gut, keine Beschwerden.

Der behandelnde Arzt theilt mir unter dem 6. Februar 1902 mit, dass sich nachträglich aus der Bauchnarbe ein langer Seidenfaden abgestossen hat, das Kind habe jetzt keinerlei Beschwerden mehr.

III. Johann K., Nachtwächter, 54 Jahre alt.

Eltern des Patienten an unbekannter Krankheit gestorben, 2 Geschwister sind gesund. Patient hat gesunde Frau und 4 gesunde Kinder. Im ersten Jahre seiner Militärzeit will er einmal 6 Wochen krank gewesen sein, Genaueres weiss er über diese Erkrankung nicht anzugeben. Sonst sei er stets gesund gewesen, habe speciell niemals Typhus oder Lues gehabt, nur will er seit längerer Zeit an erschwertem Stuhlgang leiden. Präcise Angaben über die Beschaffenheit der Stühle, insbesondere etwaige Koliken u. s. w., sind nicht von ihm zu erhalten.

Am 18. Januar 1902, nachdem er 5 Stunden vorher mit gutem Appetit ein Gericht Bohnen mit Kartoffeln verzehrt hatte, erkrankte er plötzlich mit Durchfall und heftigen Schmerzen im Leibe. Vom 19. Januar Morgens an fast continuirliches Erbrechen und Aufstossen, seit der Nacht schon Sistiren des Stuhlganges.

Am Abend des 19. Januar wurde er in die hiesige innere Klinik eingeliefert. Hier wurde trotz Magenausspülung und hohen Einlaufes weder Aufhören des Erbrechens noch Stuhlgang erzielt, vielmehr nahm ersteres am 20. Januar kothige Beschaffenheit an, auch die Winde hörten gänzlich auf. Im Urin wurden geringe Mengen von Indikan beobachtet.

Verlegung auf die chirurgische Klinik.

Befund am 20. Januar Abends: Mittelgrosser, mässig kräftiger Mann, geringe Musculatur. Puls klein, regelmässig, weich, nicht besonders frequent, Temperatur normal. Brustorgane ohne nachweisbare krankhafte Veränderungen. Das Epigastrium und die Gegend des Colon sind flach, dagegen ist die Nabelpartie und das Hypogastrium aufgetrieben, doch weich, nicht wesentlich schmerzhaft, die Contouren der geblähten Dünndarmschlingen zeichnen sich unter der Haut ab, Peristaltik ist auch beim Ueberstreichen nicht sichtbar. Die Palpation ergiebt nirgends Resistenzen, die Percussion in den Seitentheilen Dämpfung, sonst tympanitischen Schall. Auffallend ist, dass man bei Erschütterung mit der Hand in der rechten Bauchseite lautes Plätschern vernimmt, in der linken dagegen nicht. Die Bruchpforten sind frei, Untersuchung per rectum ergiebt keine Besonderheiten.

Patient hat fortwährend Aufstossen und Erbrechen wässerig-kothiger Massen.

Sogleich nach der Einlieferung Operation in Chloroformnarkose: Asepsis, Incision in der rechten Regio hypogastrica. Es treten sofort hochrothe, stark geblähte Dünndarmschlingen zu Tage. Der aufgesuchte Dickdarm ist blass und collabirt. Am Wurmfortsatz keine erheblichen Veränderungen. Der Dünndarm, welcher von der Ileocöcalklappe aus verfolgt wird, ist bis etwa 4 Querfinger breit oberhalb derselben zusammengefallen, an dieser Stelle befindet sich eine circuläre, schmale, weissliche,

zarte Narbe, der Darm ist hier etwa für einen Finger durchgängig. Die entsprechende Stelle des Mesenteriums ist narbig verändert. Oberhalb der Stenose ist der Dünndarm stark gebläht, durch seine Wand fühlt man einige grössere Bröckel (Kothbröckel?). An der Stelle der Stenose wird ein Längsschnitt an der dem Mesenterialansatz entgegengesetzten Seite bis in das Lumen geführt, es folgt quere Vernähung nach Art der Pyloroplastik (V. Heineke-Mikulicz) mit einfachen Lembertnähten. Die stenosirte Stelle ist jetzt gut durchgängig. Versenkung, Bauchnaht in Etagen, Pflasterverband.

21. Januar. Allgemeinbefinden und Puls gut. Der Leib ist noch ziemlich stark aufgetrieben, jedoch nicht druckempfindlich. Bisher ist kein Stuhl erfolgt, doch gingen ziemlich reichlich Winde ab. Temperatur Morgens 36,6, Abends 37,7°.

22. Januar. Allgemeinbefinden gut, Mittags erfolgt einmal kothiges Erbrechen, deshalb wird eine Magenausspülung gemacht, danach kein Erbrechen mehr. Angeblich gehen dann und wann Winde ab, aber selten. Einlegen eines Darmrohres. Temperatur Morgens 37,1, Abends 37,9°.

24. Januar. Der Leib ist noch immer aufgetrieben, aber nicht schmerzhaft. Auf Einlauf erfolgt kein Stuhl, peristaltische Bewegungen sind nicht erkennbar. Winde gehen angeblich ab. Temperatur normal.

25. Januar. Abendtemperatur wieder 38,0°.

26. Januar. Temperatur 39,0°. Die Auftreibung des Bauches ist gesteigert. Der verabreichte Einlauf ebenso wie das Nährklysma werden nicht gehalten. Die per os gereichte Nahrung wird wieder ausgebrochen. Puls klein. Facies hippocratica.

27. Januar. Unter Temperaturanstieg auf 40,0° erfolgt Nachmittags 6 Uhr der Exitus.

Sectionsbefund: Mittelgrosser, schlank gebauter, musculöser männlicher Leichnam. Durch die fettarme Haut heben sich die stark contrahirten Muskelbäuche deutlich ab. Am Abdomen sieht man eine 12½ cm lange Operationswunde, welche in der Höhe des Nabels 9 cm rechts von demselben beginnt, und 2 cm oberhalb der Stelle, an welcher die Schenkelarterie in der Schenkelbeuge liegt, aufhört. Die Wunde ist in der Mitte an einigen Stellen schon verheilt, die Nähte fast alle entfernt bis auf drei. In den Wundwinkeln klafft in geringem Grade Haut und Fettgewebe von einander. Nach Eröffnung der Bauchhöhle sieht man die stark mit Gas und mit dünnem galligen Inhalt aufgetriebenen Dünndarmschlingen aufliegen. Serosa blauroth, mit dünnem, leicht fadenziehenden Belag überzogen. Der Dickdarm und Magen sind an der Oberfläche grau, der Magen stark mit Gas gefüllt, der Dickdarm weniger. Fremder Inhalt ist nicht in der Bauchhöhle vorhanden, beiderseits fühlt man eine für ein Fingerglied ausreichend weite Ausbuchtung am Eingang zum Leistencanal. Brustorgane zeigen normalen Situs, Herz kräftig contrahirt, linker Ventrikel äusserst eng, Musculatur braunroth, rechts etwas weiter und schlaffer, Klappen durchaus intact. Beide Lungen grossentheils lufthaltig, nur in den abhängigen Abschnitten von vermindertem Luftgehalt, mit einzelnen bronchopneumonischen Herden. Zuerst wird die Gegend des Wurmfortsatzes untersucht. Der Processus ist 7 cm lang, von dem nur die erste Hälfte vom Cöcum aus durchgängig ist, der übrige Abschnitt ist in

einen soliden grauen Strang umgewandelt — mikroskopisch ergab sich übrigens, dass dieser Theil „durch Fettgewebe und Bindegewebe ausgefüllt“ war —, das kleine Mesenterium des Processus ist verdickt, von schiefrigem Aussehen, ebenso die unmittelbar anstossende Nachbarschaft, in der man reichliche neugebildete Gefässe in der verdickten Serosa am Mesenterialansatz des Dünndarmes erkennen kann. Hier findet sich aussen die von der Operation herrührende Nahtstelle, ein freiliegender kleiner Seidenfaden liegt in der Bauchhöhle, die Naht sieht aussen gelb von Eiter aus, beim Eingiessen von Wasser oberhalb der Nahtstelle sickert es durch. In dem Mesenterium des tiefsten Ileum sieht man an fünf nahe bei einander liegenden Stellen weisse narbige Verdickung sowie Verkürzung des Mesenterium. Nachdem dieser Theil herauspräparirt worden ist, zeigt sich, dass die Nahtstelle 9 cm oberhalb der Bauhini'schen Klappe liegt, der 9 cm lange Abschnitt ist derart gegen das Cöcum in eine Curve gelegt, dass die Operationsstelle hart an den Processus angelöthet ist. Die Schleimhaut des Ileum zeigt an der Nahtstelle eine schmale, quer überlaufende Narbe, die nur im Bereiche von 1 cm in eine offene Wundstelle übergeht. In dem ganzen Gebiete besteht graurothe und schiefrige Färbung, mit Sicherheit lässt sich eine Narbe der Schleimhaut nicht nachweisen. Es wird der ganze stark ausgedehnte und in seiner Wand verdickte Dünndarm genau untersucht, ohne dass sich irgend eine Geschwürsstelle nachweisen liesse. Im Magen und Dickdarm ist nichts von Ulcerationen sichtbar. Im Jejunum und Duodenum besteht starkes Oedem der Darmfalten. Die Milz ist klein, derb, von geringem Blutgehalt, links ist die Nebenniere grösstentheils unter die Capsula albuginea der Niere gelagert, ausserdem ein kleines abgesprengtes Partikelchen. Beide Nieren von mittlerem Blutgehalt, ziemlich transparenter Rinden- und Marksubstanz. Nierenbecken intact, Schleimhaut blassgrau. Die Blase enthält wenig Cubikcentimeter trüben Urin, Schleimhaut hellrosa. Im Rectum dicke Kothballen, Schleimhaut hellgrau und intact. Prostata nicht nennenswerth vergrössert. Die Venen des Plexus prostaticus stark erweitert und mit starkem Cruor erfüllt. Im Mesenterium ein kleiner, erbsengrosser, auf dem Durchschnitt graugelber Haufen Lymphdrüsen zu sehen. Pankreas ziemlich derb, durchaus intact. Die Leber ziemlich gross, sehr blutreich, grosse deutliche Acini, in der Peripherie blassgelb, im Centrum dunkelroth.

Wodurch waren in unseren Fällen die Stenosen bedingt, d. h. welche Krankheit gab die Ursache für ihre Entstehung? Ich glaube, wir sind in den beiden ersten Fällen lediglich auf Vermuthungen angewiesen und ich kann nur Treves[1]) beistimmen, der sagt: „Gewiss bleibt der grossen Mehrzahl nach die Frage nach der Aetiologie einer Strictur unbeantwortet. Man kann wohl öfters angeben, dass sie nicht durch Typhus oder nicht durch Dysenterie oder Tuberculose hervorgerufen ist, aber in einer ungeheuren Anzahl von Fällen giebt es keine Diagnose und kann es keine geben. Im Ganzen lässt sich nur sagen, dass diese Stricturen gewöhnlich sehr

1) Treves a. a. O.

circumscript sind und dass sie, von aussen betrachtet, entweder nur wie sehr ausgeprägte Constrictionen des Darmes aussehen (wie wenn ein Strang oder Band um denselben geschlungen wäre) oder zu einer stärkeren Verzerrung des Darmrohres geführt haben."

Im Allgemeinen ist man der Ansicht, dass Stricturen des Darmes fast ausschliesslich (natürlich abgesehen von den malignen Stricturen) durch Heilung von Geschwüren entstehen, indem durch die Vernarbung der Schleimhautulceration und gleichzeitig stattfindende constringirende Peritonitis eine Verengerung des Lumens zu Stande komme. Dass im Falle I ursprünglich eine Ulceration stattgehabt hat, ist sehr wahrscheinlich wegen des Blutabganges vor 10 Jahren und auch von Seeger[1]) bereits erwähnt, welcher Art jedoch dieselbe gewesen ist möchte ich dahingestellt lassen, da eine mikroskopische Untersuchung, die übrigens, wie eine Reihe von Fällen gezeigt hat, auch nicht immer das Wesen des vielfach ja schon ganz abgelaufenen Processes aufzudecken im Stande ist, natürlich nicht gemacht werden konnte. Von den ätiologisch überhaupt in Betracht zu ziehenden Krankheiten steht bekanntlich die Tuberculose an erster Stelle. Aber auch sie scheint mir nach der Zusammenstellung von Hofmeister[2]) und Publicationen späterer Autoren doch auch nicht so häufig isolirte Stenosen im Dünndarm zu verursachen, wie Manche annehmen.

In Bezug auf die Geschwürsformen, welche zu stricturirender Narbenbildung Veranlassung geben, sagt Nothnagel[3]): „In erster Linie stehen die tuberculösen und die Stercoralgeschwüre. Seltener entsteht die Strictur aus dem Ulcus duodeni rotundum, der dysenterischen, der katarrhalisch-folliculären Verschwärung und aus syphilitischen Erkrankungsformen, und äusserst selten aus typhösen Ulcerationen." Er nennt ferner die ebenfalls recht seltenen Narben, die nach Brucheinklemmung, Abstossung eines Intussusceptum und Verletzungen sich finden, Vorkommnissen, von denen auch aus den letzten Jahren wieder einige sichere Beobachtungen vorliegen. Damit wäre die Aetiologie der narbigen Darmstricturen durch Geschwürsbildung wohl erschöpft. Nach Vorstehendem müsste man also, sofern nicht das makroskopische Verhalten der Narbe bezw. ihrer Umgebung, etwaige Tuberkeleruption auf dem Peritoneum, verkäste Drüsen u. s. w. uns auf einen bestimmten Weg leiten, wenigstens aus der Anamnese greifbare Anhaltspunkte haben.

Im Falle I ist, wie schon oben bemerkt, ein früherer Geschwürs-

1) Seeger a. a. O.

2) Hofmeister, Bruns' Beiträge. Bd. 17.

3) Nothnagel, Die Erkrankungen des Darms und des Peritoneum. Wien 1898.

process sehr wahrscheinlich, der Häufigkeit und chronischen Verlaufsweise nach ist Tuberculose vielleicht das Wahrscheinlichste. Gegen letztere Auffassung spricht immerhin der Umstand, dass am übrigen Körper tuberculöse Herde nicht nachgewiesen werden konnten, während in den allermeisten Fällen die Darmtuberculose erst secundär auftritt. Ebensowenig lässt sich bei Fall II eine sichere Diagnose stellen. Das Kind litt an Blepharitis ciliaris, hatte im Uebrigen keine Zeichen von Tuberculose; es hatte offenbar eine ziemlich localisirte Peritonitis durchgemacht, die schleichend verlaufen war und zu plastischen Producten, Strangbildung geführt hatte. Es liegt sehr nahe, hier an eine tuberculöse Peritonitis zu denken, ob mit oder ohne gleichzeitige Ulceration im Darm, lasse ich dahingestellt. Wir wissen ja aus neuerlichen Beobachtungen, dass diese Peritonealtuberculosen auch ohne Bauchschnitt ausheilen können. Dass es sich hier um eine durch einfache fötale Peritonitis — deren Vorkommen jetzt von den meisten Autoren zugegeben wird — entstandene, congenitale Stenose gehandelt hat, erscheint mir so gut wie ausgeschlossen. Soweit ich die Literatur kenne, sind diese partiellen Stenosen sehr selten, es hat sich fast immer um vollkommene oder beinahe vollkommene Verschliessungen des Dünndarmes gehandelt, die dann in der ersten Lebenszeit zur Operation kamen. Es wäre fernerhin ausserordentlich sonderbar, wenn das Kind mit einer congenitalen Stenose 9 Jahre lang ohne irgendwelche Störungen gelebt hätte.

Schliesslich kämen bei beiden Fällen, da acute Erkrankungen nicht vorangegangen, nur noch das Stercoralgeschwür und das syphilitische Ulcus in Frage. Ersteres kommt im Dünndarm wohl nur ausnahmsweise und dann meist in der Mehrzahl vor. Die Ulcerationen der Syphilis beschränken sich, sofern es sich um erworbene handelt, von der Frau F. übrigens keine Zeichen darbot, eigentlich ausschliesslich auf den Mastdarm, die hereditär syphilitischen Darmveränderungen sind nach Orth[1]) niemals allein, sondern stets nur in Verbindung mit anderen syphilitischen Veränderungen, Pemphigus, Knochensyphilis, Gummata u. s. w. beobachtet worden. Von einer hereditären Belastung bezw. irgendwelchen diesbezüglichen Krankheitserscheinungen war jedoch bei dem Kinde nichts nachweisbar.

Ungleich besser als mit diesen beiden Fällen stehen wir in Fall III in Bezug auf die Entstehungsursache der Stenose. Das Fehlen jeglicher Schleimhautnarbe (abgesehen von der im Befund erwähnten Operationsnarbe) — welches sich übrigens auch mikroskopisch in den von mir

1) Orth, Lehrbuch der speciellen pathologischen Anatomie. Berlin 1887.

angefertigten Präparaten erwies — im Verein mit den fibrösen Verdickungen und der Obliteration des Wurmfortsatzes lässt es, wie mir Herr Prof. Grawitz, dessen Freundlichkeit ich auch den Obductionsbefund verdanke, mittheilte, als gesichert erscheinen, dass die gefundene Peritonealnarbe von einer alten Perityphlitis herrührte. Hier gab eben die Autopsie Aufklärung.

Mir scheint es sich hier lediglich um das Product einer circumscripten, constringierenden Peritonitis gehandelt zu haben, die in das Capitel der von Virchow[1]) schon im Jahre 1853 unter dem Namen der partiellen hypochondrischen Peritonitis beschriebenen gehören dürfte. Nothnagel[2]) sagt, dass diese Form der Peritonitis am Dünndarm zwar viel seltener sei als am Dickdarm, dass sie aber vorkäme, z. B. durch Perityphlitis veranlasst würde. Sie wirke auf das Darmlumen genau wie eine innere stricturirende Bindegewebsnarbe. Einen Fall, welcher auch in dieses Capitel gehören dürfte, beschreibt z. B. Phillips.[3]) In demselben war durch eine von einem Rectumcarcinom ausgegangene Peritonitis eine ringförmige entzündliche Verengerung des Ileum etwa 6 Zoll oberhalb der Ileocöcalklappe entstanden.

Was den klinischen Verlauf anbetrifft, so zeigen die angeführten 3 Fälle recht wesentliche Verschiedenheiten, die gerade deswegen eine eingehendere Würdigung verdienen.

Bei Frau F. gab die Anamnese sichere Anhaltspunkte für das Vorliegen einer Darmstenose. Die nach einem offenbar geschwürigen Process, der im Darm stattfand, in Intervallen auftretenden Kolikanfälle mit Diarrhöen — letztere erklärt bereits Leichtenstern[4]), dem sich spätere Autoren anschliessen, sofern sie nicht von noch bestehenden Ulcerationen herrühren, als durch katarrhalische Affectionen der oberhalb des Hindernisses belegenen Schleimhautabschnitte bedingt, — der fühlbare Tumor, als welcher anscheinend der oberhalb der Stenose gelegene erweiterte und hypertrophirte Darmtheil, vielleicht auch das Packet geschwollener Lymphdrüsen imponirt hat, das Gurren und Plätschern, die Abmagerung der Patientin wies auf eine Darmstenose, die dann auch durch Enteroplastik leicht beseitigt wurde. Anders bei unseren anderen Patienten. Bei dem Kinde ziemlich acut einsetzender Ileus. Für die Annahme einer Obturation sprach hier allein der milde Verlauf, das Fehlen der Collapserscheinungen.

1) Virchow, Archiv für pathologische Anatomie u. s. w. Bd. 5.
2) Nothnagel a. a. O.
3) Phillips, Lancet 1891, cit. nach Virchow-Hirsch's Jahresbericht.
4) Leichtenstern in v. Ziemssen's Handbuch.

Dagegen sprach das Fehlen einer für chronische Stenose charakteristischen Anamnese — die Angaben der Mutter über die bleistiftdicken Stühle wurden erst längere Zeit nach der Operation gemacht —, das Fehlen von Darmsteifung und sichtbarer Peristaltik. Die Laparotomie wurde einerseits aus dem Grunde, weil eine andere Form der Obstruction nicht auszuschliessen war, andererseits in Anbetracht der langen Dauer der Krankheitserscheinungen vorgenommen. Man bemerkte bei der Operation neben dem Vorhandensein der Stenose, die sicher allein die Ursache der Ileuserscheinungen war, als interessanten Nebenbefund (wenn ich so sagen darf), dass ein vom Mesenterium ausgehender Strang zu einer Dünndarmschlinge hinzog und dass durch diese Schleife eine andere Dünndarmschlinge hindurchgetreten war. Es hat sich hier offenbar um einen jener nicht seltenen Fälle gehandelt, die Leichtenstern[1]) geradezu als besondere Gruppe erwähnt: „Ein Pseudoligament verläuft quer zur Darmachse vom freien Rande des Ileums zu dessen Mesenterium, die Ansatzstelle des Darmes am Mesenterium überbrückend. Wird durch die Brücke hindurch eine Darmschlinge incarcerirt, so wird der Darm gleichzeitig an drei Stellen verschlossen." „Bei einer grossen Zahl von Einklemmungen dieser Art ist die der Incarceration folgende Gasauftreibung insofern von Bedeutung, als durch dieselbe das Ligament noch stärker gespannt und die Strangulation vervollständigt wird."

In unserem Falle hat es sich sicher bloss um einen Obturationsileus durch die Stenose gehandelt, eine Einklemmung durch das Ligament hat zur Zeit der Operation noch nicht vorgelegen, immerhin wäre ein längeres Abwarten, das wahrscheinlich die erwähnten Folgen nach sich gezogen hätte, dem Kinde wohl verhängnissvoll geworden.

Einen Punkt will ich hier noch kurz erwähnen, d. i. das Auftreten der von der Mutter beobachteten bleistiftähnlichen Stühle. Man hat dies Zeichen als pathognomonisch für Dickdarmstenosen angesehen. Dieser Fall beweist wieder, was auch früher schon von einigen Beobachtern angegeben ist, dass es auch bei Dünndarmverengerungen vorkommt, dann aber öfter als ein Produkt des sogen. Hungerdarmes, d. h. des peripher von der Stenose gelegenen collabirten Darmabschnittes aufzufassen ist. Dass an und für sich geformte Faeces unter Umständen im Dünndarm bereits beobachtet werden, zeigt ein Fall von Litten[2]), in dem bei einer 27jährigen Phthisica mit Darmstenose bis in's Jejunum hinauf stark dilatirt und mit Gas und wenigen festen Faeces gefüllt war.

1) Leichtenstern a. a. O.

2) Litten, Zeitschrift für klin. Medicin. Bd. 2.

Nach der Anamnese ist es bei dem Kinde sehr unwahrscheinlich, dass schon längere Zeit vor dem Beginn der acuten Erkrankung an der Stelle der Stenose selbst derartig geformte Kothmassen passirt sind, ohne gelegentlich eine vollkommene Obstruction hervorzurufen.

Bei unserem dritten Patienten traten die Ileuserscheinungen aus voller Gesundheit im Anschluss an einen Diätfehler, bezw. eine reichliche Nahrungsaufnahme auf. Auch hier war Mangels sicherer anamnestischer Anhaltspunkte und eines für chronische Stenose charakteristischen Befundes Strangulation nicht bestimmt auszuschliessen. Im Uebrigen gab die Verschlimmerung der Symptome und des Allgemeinzustandes die Indication zur Operation. Leider wurde der Erfolg derselben durch die Insufficienz der Naht vereitelt. Bei diesem Patienten hat offenbar bereits zur Zeit der Operation eine Insufficienz der Darmmusculatur bestanden, dafür spricht der Umstand, dass trotz Hebung des Hindernisses absolut keine peristaltischen Bewegungen sichtbar wurden, wiewohl in den ersten Tagen nach der Operation noch keine Peritonitis bestanden zu haben scheint.

Die vorerwähnten Verschiedenheiten in dem klinischen Verlauf unserer drei Fälle drängen uns die Frage auf: Weshalb bot Fall I die subjectiven und objectiven Zeichen chronischer Stenose, die anderen beiden nicht? Wodurch wurde in Fall II und III die acute Verschliessung herbeigeführt?

Für die Beantwortung der ersten Frage muss man vor allen Dingen das Caliber der Stenose in Berechnung ziehen. Letztere war bei Frau F., wie der Operationsbefund besagt, „ausserordentlich eng", in Folge dessen konnte und musste sich vor dem Hinderniss eine erhebliche Hypertrophie der Darmmusculatur mit ihren Folgezuständen ausbilden. Bei Fall II und III ist die Verengerung anscheinend nicht hochgradig genug gewesen, um in Anbetracht des im Dünndarm flüssigen Kothes eine Passagestörung zu verursachen. Zu dem Eintritt einer solchen bedurfte es eines besonderen Anlasses. Bei dem Patienten K. ist meiner Ansicht nach die reichliche Aufnahme von gasbildenden Ingestis das movens für den Verschluss gewesen — eine derartige Entstehungsweise wird wenigstens bei den Autoren übereinstimmend als häufig erwähnt —, was das Kind anbetrifft, so hat hier vielleicht doch nach anfänglichem partiellen Verschluss der Stenose durch Ingesta die in die Schleife eingetretene Schlinge zum endgültigen Verschluss beigetragen.

Ueber die Berechtigung eines chirurgischen Eingriffes bei den verschiedenen Formen des Ileus, bezw. den geeigneten Zeitpunkt für einen solchen, streitet man sich ja schon lange, heute gestaltet sich

die Frage wohl so, dass die Mehrzahl sämmtlicher Internisten wie Chirurgen in Anbetracht dessen, dass die allerwenigsten Fälle von Stangulationsileus sich von selbst lösen, am Krankenbett in erster Linie die Entscheidung der Frage: „Ist Strangulation vorhanden oder nicht?" verlangt und bejahendenfalls ungesäumt auf operative Beseitigung des Hindernisses dringt.

Gewiss wäre diese Indicationsstellung sehr befriedigend und vollständig, wenn nicht die Diagnose oft auf so schwachen Füssen stände. Sowohl Anamnese wie objectiver Befund lassen uns, wie z. B. unser dritter Fall zeigt, oftmals im Stich. Es giebt eben auch bei chronischen Stenosen, wie schon lange bekannt, nach langer Zeit latenten Verlaufes ganz acute Verschliessungen. Besonders ist dies von den Stenosen des Dünndarmes behauptet worden. Man kann Sklodowski[1]) nur beipflichten, der kürzlich in einer sehr gründlichen Arbeit über das Capitel der Dünndarmstenosen sagt: „Deshalb können geringgradige Stenosen eigentlich gar nicht diagnosticirt, höchstens vermuthet werden, da sie in dem Bau und der Function des zuführenden Abschnittes keinerlei oder fast gar keine Veränderungen bedingen. Für gewöhnlich sind sie dem Organismus völlig gleichgiltig und verlaufen latent; nur ausnahmsweise können sie zum Ausgangspunkte ernster Störungen werden, wenn sie z. B. durch einen wandernden Gallenstein, einen Fremdkörper oder andere ungewöhnliche Bestandtheile des Nahrungsbreies obturirt werden. Doch auch in diesen seltenen Fällen erinnert das klinische Bild eher an eine acute Verschliessung, als an chronische Stenose."

Mit diesen Ausführungen Sklodowski's stimmt auch vollkommen überein, dass in den in der Litteratur erwähnten Fällen von Dünndarmstenose, wo die Kolikanfälle, die Darmsteifung besonders hervortraten, auch besonders enge Stenosen sich vorfanden. Gerade aber die Fälle von mässiger Stenose mit acut einsetzenden Ileuserscheinungen sind deshalb differentialdiagnostisch schwer von anderen Ileusformen zu trennen.

Der acute Beginn, die schweren Collapserscheinungen, das v. Wahl'sche Symptom der geblähten Schlinge u. s. w geben uns zwar in den meisten Fällen die Diagnose „Strangulation" an die Hand. Doch giebt es sicher Strangulationen, wo auch das v. Wahl'sche Symptom fehlt — letzteres soll nach Zeidler[2]) der Fall sein bei der Einklemmung des Darmes in irgend eine Tasche oder bei der Einklemmung einer sehr kleinen Schlinge — und solche, in denen der Verlauf ein milderer ist.

1) Sklodowski, Mittheilungen aus den Grenzgebieten der Medicin und Chirurgie. Bd. 5.

2) Zeidler, Mittheilungen aus den Grenzgebieten. Bd. 5.

Andererseits sind die Symptome der chronischen Stenosen lange genug bekannt und sorgfältig genug studirt, um in den charakteristischen Fällen eine sichere Diagnose zu ermöglichen. In diesen letzteren Fällen bestehen die Internisten, deren Standpunkt Naunyn[1]) präcisirt hat, wohl alle auf der Forderung, abzuwarten. Naunyn sagt in Bezug auf das Auftreten von Ileuserscheinungen bei chronischer Darmenge: „Zur Eile ist um so weniger Grund vorhanden, als in solchen Fällen die Durchgängigkeit des Darmes sich oft nach sehr langer Zeit, wohl noch nach Wochen wiederherstellt. Die Operation kann, falls sie schliesslich unvermeidlich wird, denn doch viel sicherer bei durchgängigem Darm ausgeführt werden.“ Zu dieser Ansicht sind wohl die Meisten deshalb geneigt, weil man annimmt, dass der im Verlaufe chronischer Stenosen auftretende Ileus nur die Gefahr der Intoxication, nicht die viel schlimmere und schneller eintretende der Infection mit sich bringt. Es ist Kocher's[2]) Verdienst, darauf hingewiesen zu haben, dass auch bei chronischer Darmenge nicht zu unterschätzende Gefahren quoad vitam vorliegen. Er macht besonders auf die hierbei vorkommenden sog. Dehnungsgeschwüre aufmerksam, die häufig oberhalb des Hindernisses entstehen und durch Perforation und Peritonitis zum Exitus führen können. In Bezug auf die Frage der Operation vertritt er den Standpunkt: „Nichtoperative Behandlung kommt bloss für Obturations- und dynamischen Ileus in Frage und bloss da, wo Strangulationsileus sicher ausgeschlossen werden kann.“ Diese Art der Indicationsstellung kann uns höchstens dazu führen, einmal bei wenig charakteristischer Anamnese bezw. unsicheren Symptomen einen Obturationsileus zu viel zu operiren, als einen Strangulationsileus zu wenig, und ich glaube aus den oben angeführten Momenten, nicht zum Schaden der Patienten.

Was die Ausführung der Operation in unseren drei Fällen anlangt, so wurde in Fall I und II der Medianschnitt gewählt, in Fall III der Schnitt in die rechte Regio hypogastrica gelegt, da nach der Configuration des Leibes ein Hinderniss in der Ileocöcalgegend angenommen wurde. Die Aufsuchung des Hindernisses geschah jedesmal in der an hiesiger Klinik üblichen Weise durch Absuchen des Darmes nach Hulke-v. Mikulicz, einer Methode, die hier wegen der späteren Vorzüge eines kleinen Bauchschnittes in der Regel angewendet wird. Zur Beseitigung der Stenose ist in den drei Fällen ein Verfahren geübt worden, welches der Pyloroplastik nach v. Heineke-

1) Naunyn, Mittheilungen aus den Grenzgebieten. Bd. 1.

2) Kocher, Mittheilungen aus den Grenzgebieten. Bd. 4.

Mikulicz nachgebildet ist, d. h. Längsschnitt durch die Stenose mit folgender querer Vernähung. (Letztere wurde stets mit einfacher Lembertnaht ausgeführt.) Die Uebertragung dieser Operationsmethode vom Magen auf den Darm liegt an sich ja sehr nahe. Ihr Hauptvortheil liegt gegenüber der Resection erstens in der einfacheren Technik, zweitens in der Möglichkeit, die Naht an der Mesenterialstelle, die bekanntlich immer am meisten gefährdet ist, zu vermeiden. Beides kommt für die Schnelligkeit der Ausführung und die Sicherheit der Operation wesentlich in Betracht. Trotzdem scheint diese Art der Operation am Darme bisher wenig geübt worden zu sein. Es hat dies seinen Grund wohl hauptsächlich darin, dass gutartige Stenosen des Darmcanals, die sich für eine solche Behandlung eignen, zu den Seltenheiten gehören.

Soweit mir aus der Literatur bekannt, ist Péan[1]) der Erste gewesen, welcher dies Verfahren beim Darme anwandte. Er machte bei 2 narbigen Stenosen der Bauhini'schen Klappe eine 8 cm lange Längsincision in den Ileocöcaltheil des Darmes, resecirte die narbige Schleimhaut, vereinigte quer die Darmwunde und erzielte so in beiden Fällen völlige Heilung. Weiterhin hat Allingham[2]) die analoge Operation bei je einer Dünndarm- und einer Dickdarmstrictur ausgeführt. Ihm folgte Robson[3]), der bei einem 16jährigen Mädchen, welches er wegen Kothfistel operirte, eine dicht neben der Fistel befindliche, 1 Zoll lange Strictur am Ileum durch „Enteroplastik" beseitigte. (Beide letztgenannten Autoren bedienten sich zwar gewisser Modificationen, in der Grundidee war jedoch ihre Operation der Pyloroplastik analog.)

Gewissermaassen einer Grenzoperation zwischen der Plastik am Magen und der am Darm bedienten sich nach Reiske[4]) 1 mal v. Mikulicz und 3 mal Czerny, indem sie wegen Stenosirung einer durch Gastroenterostomie geschaffenen Magendarmfistel die verengte Stelle durch „Gastroenteroplastik" erweiterten.

Wegen Stenosenbildung nach eingeklemmter Hernie wurde von Czerny[5]) und Mollard und Bernay[6]) die Methode der Enteroplastik je einmal angewandt, von Tiling[7]) wegen ringförmiger

1) Péan, Bull. de l'acad. 1890. Nr. 52, cit. nach Virchow-Hirsch's Jahresber.

2) Allingham, The Lancet. 1894.

3) Robson, The Lancet. 1895.

4) Reiske, Bruns' Beiträge. Bd. 27.

5) Czerny, cit. bei Reiske a. a. O.

6) Mollard und Bernay, Lyon médical 1899, cit. nach Hildebrand Jahresbericht 1899.

7) Tiling, cit. nach Hildebrand Jahresbericht 1900.

Narbenstenose im Ileum, die nach Spontanheilung einer Invagination entstanden war. Auch v. Hacker[1]) brachte eine ringförmige Darmstrictur in gleicher Weise zur Heilung. Fenger[2]) beschreibt ferner einen Fall, in dem er einen über ein Jahr lang bestehenden widernatürlichen After mit ausgesprochener Spornbildung dadurch heilte, das er den fistulösen Theil durch Excision in eine longitudinale Wunde verwandelte, welche er nach Heineke-Mikulicz quer vereinigte.

Neuerdings soll Ladevèse zur Beseitigung der Ulcusstenosen des Duodenum die erwähnte Methode (Duodenoplastik) in Vorschlag gebracht haben. Siegel[3]) macht hierauf besonders aufmerksam und sagt, dass diese Methode schon von Lange, Bier, Heineke und Einhorn mit Erfolg ausgeführt worden ist. (Der Fall von Bier liegt zeitlich vor den in dieser Arbeit veröffentlichten.) Leider war es mir nicht möglich, festzustellen, um wieviel Fälle es sich bei den drei anderen hier angeführten Autoren gehandelt hat. Von französischen Chirurgen hat noch Jaboulay[4]) ein Ulcus duodeni mit Stricturbildung dadurch beseitigt.

Vorstehend sind sämmtliche von mir in der Literatur aufgefundenen Fälle aufgezählt, in denen das erwähnte Verfahren der „Enteroplastik", d. h. Längsschnitt durch die Stenose mit folgender querer Vernähung ausgeübt wurde. Was die Vorbedingungen für die Ausführbarkeit des Verfahrens am Darme anbelangt, so kann man wohl sagen, dass sie ungefähr dieselben sind, wie die für die Pyloroplastik am Magen. v. Mikulicz[5]) sagt: „Die Pyloroplastik ist nur dann leicht und sicher ausführbar, wenn der Pylorus frei beweglich, seine Wandungen weich und nachgiebig sind." Ebenso sind freie Beweglichkeit der Stenose, Fehlen erheblicherer Wandverdickung Vorbedingungen für die Enteroplastik. Dass man bei Ulcerationsvorgängen in der Umgebung, wie sie ja beim Darm häufig vorkommen, besser resecirt, ist sehr plausibel und jüngst wieder von Groth[6]) betont worden. Wenn auch die obengenannten Vorbedingungen selten erfüllt sein werden, so dürfte doch in diesen wenigen Fällen die Enteroplastik wegen der Leichtigkeit und Schnelligkeit der Ausführung den Vorzug vor anderen Operationsmethoden verdienen.

1) v. Hacker, cit. nach König, Lehrbuch der speciellen Chirurgie. 7. Aufl.

2) Fenger, American journ. Vol. 118, cit. nach Virchow-Hirsch's Jahresbericht. 34. Jahrg.

3) Siegel, Mittheilungen aus den Grenzgebieten. Bd. 8.

4) Jaboulay, Lyon médical 1899, cit. nach Hildebrand Jahresbericht 1899.

5) v. Mikulicz, Mittheilungen aus den Grenzgebieten. Bd. 2.

6) Groth, Münchner med. Wochenschrift. 1902.

Uebrigens scheint man jetzt auch allgemein den Werth derselben anzuerkennen, so macht z. B. Hofmeister[1]) auf die Anwendung der Enteroplastik aufmerksam, im Handbuch der praktischen Chirurgie[2]) wird sie als besondere Methode erwähnt, ja König[3]) stellt sie sogar als ideales Verfahren für den Fall von ringförmiger Narbenstrictur hin.

Den vorstehenden Fällen von Dünndarmstenose möchte ich hier mehr anhangsweise noch eine Beobachtung von chronischer Erkrankung des Appendix mit Stenose der Ileocöcalklappe anschliessen, die namentlich wegen des localen Befundes bemerkenswerth ist.

Es handelte sich um einen 59jährigen Rentier, der, früher nie erheblich krank, seit 1/2 Jahr an Appetitlosigkeit litt und seit den letzten 6 Wochen über Schmerzen im Leibe klagte, die alle 5—10 Minuten auftraten und mit Kollern und Wühlen in demselben verbunden waren.

Bei der Aufnahme am 19. April 1901 fand sich bei dem sonst gesunden Manne eine sehr starke Auftreibung des Leibes, so dass der Nabel verstrichen war, fast handbreite, bei Lagewechsel verschwindende Dämpfung in den Seitentheilen. Der Leib war nicht druckempfindlich, ein Tumor nicht zu fühlen, vielleicht in Folge der starken Aufblähung des Darmes. Exploratio recti ergab nichts Besonderes. Der Magen fand sich bei der Auftreibung in normalen Grenzen, Probefrühstück war gut verdaut, freie Salzsäure vorhanden. Auf Einlauf erfolgte ein geformter Stuhl ohne abnorme Beimengungen.

Nachdem in den ersten Tagen die Beschwerden abgenommen hatten und der Patient sich schon wieder ganz wohl fühlte, traten plötzlich Ileuserscheinungen auf, die die Veranlassung zur Operation gaben. Bei derselben, die am 30. April in Chloroformnarkose mit Medianschnitt ausgeführt wurde, fühlte man in der Ileocöcalgegend einen circa hühnereigrossen Tumor am Uebergang vom Ileum in das Cöcum, der mit der Umgebung stark verwachsen war. Eine Lösung der Verwachsungen und Hervorbringen des Tumors war erst möglich, nachdem ein querer Schnitt auf den ersten aufgesetzt war. Der Tumor wurde resecirt, die Darmenden mit Lembertnaht vereinigt. Bauchnaht. Einlegen eines Tampons. An der Stelle, wo letzterer gesessen, entwickelte sich im weiteren Verlaufe eine Kothfistel, deren Schliessung der Patient in der Anstalt nicht abwarten wollte.

Nach neueren Informationen ist der Kranke 4 Monate später gestorben.

Die Untersuchung des durch die Operation gewonnenen Präparates, welche im hiesigen pathologischen Institut ausgeführt wurde, ergab: Der exstirpirte Darmabschnitt enthält ein ca. 7 cm langes Stück des erweiterten und in seiner Wand verdickten Dünndarms, und ein etwa ebenso langes Stück vom Cöcum. Aussen am Cöcum sitzt ein taubeneigrosser

1) Hofmeister a. a. O.

2) v. Bergmann, v. Bruns, v. Mikulicz, Handbuch der praktischen Chirurgie. 1. Aufl.

3) König, Lehrbuch der speciellen Chirurgie. 7. Aufl.

Sack, welcher dem Anfangstheile des Wurmfortsatzes angehört, von ihm aus setzt sich der Rest des Processus als solider, geschlängelter und mit der Cöcumwand verwachsener Strang fort. Der aufgeschnittene Darm zeigt am Uebergang vom Ileum in's Cöcum eine enge ringförmige Strictur, kaum für einen dünnen Finger zu passiren. Der Durchschnitt zeigt, dass hier die Serosaflächen von Ileum und Cöcum auf 3—4 cm fest aneinander gelöthet sind, so dass ein ebenso langer Sporn in das Darmlumen vorspringt, der die eng aneinander gezogenen Muskelschichten vom letzten Dünndarmabschnitt und vom Cöcum erkennen lässt, welche an der Stelle, wo die Bauhini'sche Klappe liegen sollte, einen von Schleimhaut überzogenen, engen, starren Ring bildet. Nachdem mit der Scheere vom Ileum her dieser Narbenring durchtrennt ist, sieht man im Cöcum die rundliche, ca. 8 mm weite Ursprungsstelle des Wurmfortsatzes, welche bequem für eine dicke Sonde durchgängig ist; man gelangt etwa 1 cm hinter diesem Ostium in die erwähnte dickwandige, höhlenartige Erweiterung des Wurmfortsatzes, welche mit Fischgräten und scharfkantigen Steinchen erfüllt ist. Der ringförmige Zugang zu diesem kleinen Sacke ist glattwandig, enthält zum Theil Defect der Schleimhaut und ist von äusserst rigider Beschaffenheit.

Es liegt also der dem Wurmfortsatz angehörende Sack unmittelbar an der beschriebenen, durch partielle Verwachsung von Ileum und Cöcum herbeigeführten Narbenstrictur aussen an. Diese Narbe zeigte nichts von Krebsstructur.

Dagegen ergab die mikroskopische Untersuchung des starren ringförmigen Anfangsstückes vom Wurmfortsatz und die Untersuchung der Cöcumwand rings um die Abgangsstelle des Processus vermiformis herum derbes Scirrhusgewebe von unzweifelhaftem Krebstypus. Man sah die mit schönen tubulösen Drüsen und Lymphknötchen ausgestattete Schleimhaut über das rigide Gewebe hinwegziehen. Von dem Säckchen war eine Krebswucherung ausgegangen, die weit in die Interstitien der Muscularis vorgeschobene Züge von Krebszellen zeigte.

Herr Prof. Grawitz, welcher die Liebenswürdigkeit hatte, das Präparat selbst zu untersuchen und mir vorstehenden Befund zur Verfügung zu stellen, deutete denselben dahin: „dass die Krebswucherung jünger ist, als die Obliteration des Wurmfortsatzes und die Bildung des Säckchens in seinem Anfangstheile; diese Ausweitung und die chronische Wandverdickung ist offenbar seit langer Zeit durch die Fremdkörper hervorgerufen gewesen, während erst in der jüngsten Periode der Anfang der krebsigen Entartung im Gebiete der das Säckchen auskleidenden Schleimhaut hinzugekommen ist."

Der Fall würde also nach dieser Deutung anfangs in das Gebiet der gutartigen Stenosen gehört haben, erst später hat sich auf Grund der chronischen Entzündung das Carcinom entwickelt, welches übrigens, wie aus dem obigen Befunde erhellt, noch nicht auf die schon vorher gebildete Stenose, die intra vitam die Passagestörung bildete, fortgeschritten war.

Ist diese Entstehung des Carcinoms auf dem Boden einer derartigen chronischen Entzündung schon an sich von Interesse, ebenso wie das immerhin nicht häufige Vorkommen von Carcinom im Appendix überhaupt, so wird der Fall weiterhin bemerkenswerth durch die Art der gefundenen Fremdkörper.

Dass an und für sich Fremdkörper im Darmtractus, besonders in der Ileocöcalgegend häufiger liegen bleiben, ist allgemein bekannt. Dass dieselben auch Stenosen verursachen können, beweist z. B. ein von Schwalbe[1]) veröffentlichter Fall. In demselben fand sich bei der Obduction eines 22jährigen Mädchens, das intra vitam Zeichen von Darmstenose dargeboten hatte, an der Ileocöcalklappe ein festeres Convolut von 250 Kirschkernen und 4—5 Pfaumenkernen und hier eine ausgedehnte, bis auf die Muscularis und Serosa greifende chronische Ulceration, die schliesslich zu beträchtlicher Stenose geführt hatte. Dass aber Gräten im Verdauungscanal liegen bleiben und zu Störungen irgendwelcher Art Veranlassung geben, scheint bisher selten beobachtet zu sein. Knud Faber[2]) hat vor einigen Jahren 5 Fälle dieser Art mitgetheilt, er sagt, dass er in der Literatur keine analoge Beobachtung gefunden habe. In zweien seiner Fälle, die zur Section kamen, war die locale Anhäufung von Gräten offenbar die Ursache für Ulceration, Wandverdickung bezw. Strictur-bildung und adhäsive Peritonitis gewesen. Die Seltenheit des Vorkommens von Gräten im Verdauungstractus angesichts der Thatsache, dass doch viele Menschen mit der Nahrung Gräten aufnehmen, veranlasste ihn, experimentell die Vorbedingungen für ein derartiges Liegenbleiben von Gräten zu studiren. Er fand dabei, dass normaliter die Gräten im Magen verdaut werden, nur „bei einigen Individuen mit scheinbar normaler Magenfunction verlassen die Gräten gewöhnlich den Magen unverdaut. Häufig, ja fast immer ist dies der Fall bei Patienten mit mangelhafter Magensaftsecretion. Wenn die Gräten den Pylorus passirt haben, so werden sie nicht aufgelöst, sondern sie werden in der Regel mit den Fäces ausgeschieden, ohne zu geniren; aber in einigen Fällen werden sie im Cöcum oder Rectum zu grösseren Concrementen gesammelt, die chronische Darmerkrankungen zur Folge haben können."

Bei unserem Patienten scheint es sich um einen jener von Faber erwähnten Fälle gehandelt zu haben, wo trotz scheinbar normaler Magenfunction eine Auflösung der Gräten im Magen nicht stattfand, wodurch dann die Möglichkeit der Ansammlung derselben

1) Schwalbe, cit. nach Schreiber, Archiv für klin. Medicin. Bd. 66.
2) Knud Faber, Berl. klin. Wochenschrift. 1898.

an einer Stelle gegeben wurde. Dass diese gerade im Wurmfortsatz stattfand, ist ja angesichts des häufigen Vorkommens anderer Fremdkörper in demselben ganz plausibel.

In Bezug auf den klinischen Verlauf des Falles will ich nur kurz erwähnen, dass auch hier die Anamnese sowie der Befund die sichere Diagnose „chronische Darmstenose" nicht gestatteten; die Resection der erkrankten Darmpartie war hier in Anbetracht des Localbefundes die gegebene Operation.

XVI.

Aus der laryngo-rhinologischen Universitätsklinik zu Freiburg i. B.

Ein Sarkom der Speiseröhre.

Von

Dr. Carl von Eicken,
Assistenten der Klinik.

(Mit 2 Abbildungen.)

(Vortrag, gehalten im Vereine Freiburger Aerzte am 27. Juni 1902.)

Vor einigen Monaten hatte ich Gelegenheit, in unserer Klinik einen Fall mit zu beobachten, der sowohl wegen seiner Symptome als auch speciell pathologisch-anatomisch wegen seiner Seltenheit Interesse beanspruchen darf.

Er betraf einen Collegen von 39 Jahren, der meinen Chef, Herrn Prof. Killian, zum ersten Mal am 11. December 1901 consultirte. Aus seiner Vorgeschichte sei erwähnt, dass Patient aus gesunder Familie stammte und bisher nie ernstlich krank war. In den letzten Jahren wurde er ziemlich corpulent und bekam im April 1901 einen Gichtanfall, der ihn veranlasste, längere Zeit hindurch Karlsbader Wasser zu trinken und entsprechende Diät zu beobachten.

Obgleich er durch diese Cur 15 Pfd. an Körpergewicht verlor und ein zweiter Gichtanfall nicht auftrat, begnügte sich Patient mit diesem Erfolg nicht, sondern nahm in der Hoffnung, noch weiter an Gewicht abzunehmen, zur Nacheur Homburger Elisabethquelle. Als die erste Sendung dieses ziemlich reichlich Kochsalz enthaltenden Wassers aufgebraucht war, fing Patient an, zuerst wenig, später aber mehr und mehr concentrirte Kochsalzlösungen in beträchtlichen Mengen zu trinken, ausgehend von dem schwer verständlichen Gedanken, dass das wirksame Princip der Elisabethquelle das Kochsalz sei.

Sehr bald machten sich aber verschiedenartige Störungen bemerklich. Wiederholt trat heftiges Nasenbluten und kolikartiger Leibschmerz auf, und der Stuhl soll einmal schwarz gefärbt gewesen sein.

Am 7. November stellten sich eigenthümliche Schmerzen beim Schlucken ein. Wenn Patient etwas Festes genoss, so passirte der Bissen ganz normal die oberen Theile der Speiseröhre, dann traten plötzlich heftige krampfartige Schmerzen ein, die 2 Querfinger über der Höhe der

Mamilla localisirt wurden. Gleiche Schmerzen empfand der Kranke, wenn er Bier trank, gewürzte und namentlich gesalzene Suppen ass und wenn er beim Rauchen Speichel schluckte.

Die Untersuchung ergab normale Verhältnisse über Herz und Lungen und den Abdominalorganen. Der Urin war frei von Eiweiss und Zucker. Zeichen einer vorausgegangenen Infection, die übrigens auch auf das Entschiedenste negirt wurde, fehlten.

Beim Einführen der dicksten Olive in den Oesophagus bemerkte man an der Schmerzstelle einen leicht zu überwindenden Widerstand, nach dessen Passage die Olive ohne weiteres Hinderniss bis in den Magen vorgeschoben werden konnte.

Zur Aufklärung des Zustandes erschien eine ösophagoskopische Untersuchung dringend erforderlich und wurde am 16. December am liegenden Patienten vorgenommen.

In der Tiefe von 35,5—37 cm von der Zahnreihe klaffte das Lumen der Speiseröhre nicht wie gewöhnlich, sondern war ausgefüllt von einer weisslichen Masse, die man für einen Fremdkörper hätte halten können.

Bei näherem Zusehen aber ergab sich, dass es sich um eine dicke pseudomembranartige Bildung handelte, die der rechten Hälfte des Oesophagus anhaftete. Die Schleimhaut war in dieser Gegend circulär ödematös geschwollen. Patient gab durch ein verabredetes Zeichen mit der Hand zu erkennen, dass dies der Locus doloris sei. Mit einem Wattetupfer konnte man etwas von der Membran abwischen, wonach die Schleimhaut leicht blutete. Die Stelle der Ulceration wurde mit $2^1/_2$ proc. Argent. nitric. betupft und damit die Oesophagoskopie beendet.

Patient hatte von dieser Untersuchung keine weiteren Beschwerden, als einen Tag lang ein lästiges Druckgefühl in der Höhe des Ringknorpels, aber die Schmerzen in der Tiefe dauerten gleichmässig fort.

Am 20. December trat zum ersten Mal Fieber auf, das am nächsten Abend auf 38,9° stieg. Mit dem Beginne der Temperaturerhöhung fiel eine ausserordentliche Steigerung der Schmerzen zusammen. Eine starke Salivation veranlasste häufiges Schlucken, wodurch heftige Schmerzen ausgelöst wurden. Auch spontan traten jetzt solche Schmerzen auf. Die Nahrungsaufnahme musste auf ein Minimum beschränkt werden. Trotz Narcoticis war kein Schlaf zu erzielen, das Allgemeinbefinden wurde hochgradig gestört.

Durch absolute Bettruhe, ausschliessliche Rectalernährung und Darreichung von Atropin liessen zwar die Schmerzen vorübergehend nach, doch blieb das Fieber unverändert bestehen. Eine Woche später konnte Patient wieder leidlich schlucken; er trank eine Tasse Kephir oder Bouillon ohne grosse Beschwerden, doch verursachten die letzten Tropfen, die die Speiseröhre passirten, stets einen mässigen Krampfanfall.

Um der Aetiologie des Processes näher zu kommen, wurde ein Wattetupfer bis zur Schmerzstelle vorgeschoben. Der Tupfer war blutig serös imbibirt und roch leicht fötid. Im Ausstrichpräparat fanden sich Streptokokken, eine grosse Zahl verschiedenartiger Luftkokken und diphtherieähnliche Stäbchen, deren Reincultur nicht gelang (Dr. Erne). Es ist bekannt, dass der Oesophagus eine sehr geringe Disposition zu einer specifisch diphtherischen Erkrankung zeigt; in den seltenen Fällen,

wo echte Diphtherie der Speiseröhre constatirt wurde, handelte es sich zudem immer um fortgeleitete Diphtherie vom Rachen her. Immerhin liess die Pseudomembran, die man gesehen hatte, an echte Diphtherie denken und deshalb wurden 1500 J. E. Heilserum III injicirt. Der Erfolg war negativ.

Unter steigenden Temperaturen nahm das Krankheitsbild bald wieder einen schweren Charakter an. Patient hatte sehr unter Aufstossen von putrid riechenden Gasen zu leiden, und vom 29. December wurde ähnlich riechendes, dünnflüssiges, wenig getrübtes Exsudat unter Würgbewegungen ausgeworfen.

Die ganzen Erscheinungen mussten gedeutet werden im Sinne eines Abscesses der Speisesöhre, der entweder auf Grund eines chronischen Catarrhs oder vielleicht auch durch einen unbemerkt verschluckten Fremdkörper bedingt war. Bei reiflicher Ueberlegung schien am wahrscheinlichsten, dass in absehbarer Zeit eine spontane ausgiebige Entleerung des Eiters in das Lumen der Speiseröhre stattfinden würde. Deshalb wurde zunächst eine rein symptomatische Therapie eingeschlagen.

Der weitere Verlauf schien die Richtigkeit dieser Annahme zu bestätigen. Es wurde bald mehr, bald weniger eitriger Auswurf producirt; die Blähungen, wie der Kranke die Schmerzen vor dem Aufstossen bezeichnete, gingen mehr und mehr zurück; die Schmerzen beim Schluckact waren schliesslich kaum noch nennenswerth. Auch die Temperaturen sanken nicht unbeträchtlich und betrugen Abends selten mehr als 38,3°. Am 11. Januar 1902 erklärte Patient, dass er sich vollkommen wohl fühle.

Ein Versuch mit fester Kost — es wurde fein gewiegter Schinken und Kalbfleisch verabreicht — fiel unbefriedigend aus, da die Schluckschmerzen wieder stärker wurden.

Bald darauf hatte Patient die Empfindung, als ob sich in der Speiseröhre eine Stenose bilde, da die Flüssigkeiten langsamer an der Schmerzstelle vorüberglitten, und er bemerkte vor dem Aufstossen in der Tiefe der Brust ein eigenthümliches Geräusch, dem Gurren des Darms vergleichbar, das auch objectiv wahrgenommen werden konnte. Unter steigenden Schmerzen, die jetzt auch zu den Schulterblättern hin ausstrahlten, reichlicher Eiterproduction und höheren Temperaturen bis 39,6° wurde das Allgemeinbefinden ein sehr schlechtes. Heftige Schweissausbrüche kamen hinzu, von Schlaf war nicht die Rede. Da wurde am 4. Februar zum ersten Mal ein kleiner völlig nekrotischer Gewebsfetzen ausgewürgt, dem eine grosse Menge eitrigen Schleims folgte. Nach einer weiteren Woche wurde nochmals ein ebensolcher grösserer Fetzen erbrochen. Die Unfähigkeit zu schlucken nahm zu, der höchst übel riechende und schmeckende Eiter verursachte grosse Qualen. Von dem genossenen Kephir kamen noch Stunden nach der Nahrungsaufnahme geronnene weissliche Massen mit dem Eiter wieder zu Tage. Am 14. Februar trat völliges Unvermögen zu schlucken ein und Nachmittags würgte Patient unter unsäglichen Schmerzen ein grosses Blutcoagulum aus. Es stellte sich ferner eine auf dem linken Unterlappen beschränkte Bronchitis ein, die den Verdacht nahe legte, dass der Abscess sich zum Durchbruch in die Lunge anschickte. Am 20. Februar wurden 200 ccm stark blutigen Eiters, zum Theil auch reines Blut ausgeworfen und am

nächsten Tage erfolgte eine noch stärkere Blutung aus der Speiseröhre. Die Kräfte schwanden zusehends und die Nahrungszufuhr per rectum war durchaus unzureichend.

Die einzige Möglichkeit, den Kranken über die Gefahr hinüber zu bringen, schien durch eine sofort auszuführende Gastrostomie gegeben zu sein.

Herr Hofrath Kraske führte diese Operation nach Witzel's Methode noch an demselben Tage aus. Schon nach wenigen Stunden wurde mit Einlaufen flüssiger Nahrung begonnen, doch war die motorische Kraft des Magens äusserst gering. Die zugeführte Nährflüssigkeit konnte vor dem erneuten Einlauf immer wieder ganz aus dem Magen ausgehebert werden. Sie war vermischt mit Galle und Eitermassen von dem gleichen üblen Geruch, den der Auswurf aus der Speiseröhre hatte. Die Herzkraft wurde trotz reichlicher Campherinjectionen und subcutan beigebrachter Kochsalzlösung immer schwächer und Patient erlag am 23. Februar seinem qualvollen Leiden.

Die Section ergab folgenden Befund: Beide Lungen zeigen äusserlich keine Veränderungen; nur über der rechten Spitze findet sich ein dünne bindegewebige Verwachsung, entsprechend einer kleinen retrahirten Narbe der Lungenspitze.

Im linken Unterlappen besteht eine hochgradige, im rechten Unterlappen eine weniger ausgesprochene eitrige Bronchitis. Ein Durchbruch vom Oesophagus in den linken Unterlappen konnte mit Sicherheit ausgeschlossen werden. Das Herz ist dilatirt, die Musculatur schlaff und getrübt. Das Bauchfell ist überall glatt und spiegelnd. Die Milz ist auf das Doppelte der Norm vergrössert und sehr weich. Die Nieren sind blass und stark getrübt. Der Magen hat schlaffe Wandungen und enthält 300 ccm einer übelriechenden trüben Flüssigkeit. Bei der Herausnahme des Oesophagus reisst dieser an seiner hinteren Wand ein und es entleert sich ein faustgrosses Coagulum nach aussen. Ein Theil des Gerinnsels bleibt aber mit dem Oesophagus in Zusammenhang. Trotz sorgfältigen Durchtastens der Gerinnsel konnte kein Fremdkörper gefühlt werden. In einer Entfernung von 20—23 cm vom Pharynx ist die Mucosa durch die oben erwähnten Gerinnselmassen von der Muscularis abgehoben und weist ein thalergrosses und mehrere kleine Löcher auf. Es lässt sich nicht entscheiden, ob der weit ausgedehnte Muskelschlauch bis zum Tode seinen Zusammenhang behielt, doch ist dies mit grosser Wahrscheinlichkeit anzunehmen, da sich keinerlei Zeichen einer Mediastinitis fanden.

Die anatomische Diagnose lautete auf: Phlegmonösophagi dissecans. Sepsis.

Da es von Interesse zu sein schien, zu wissen, wie weit die phlegmonöse Entzündung zwischen Mucosa und Muscularis vorgedrungen war, wurde die erkrankte Partie in 4% Formol gehärtet. Am gehärteten Präparat fiel an den Stellen, wo die weit abgehobene Mucosa sich wieder der Muscularis anlegte, eine eigenthümlich markige Beschaffenheit und eine weissliche Farbe der keilförmig zwischen Mucosa und Muscularis gelegenen Substanz auf und zum allgemeinen Erstaunen stellte sich diese Masse als ein mischzelliges Sarkom heraus. Am deutlichsten

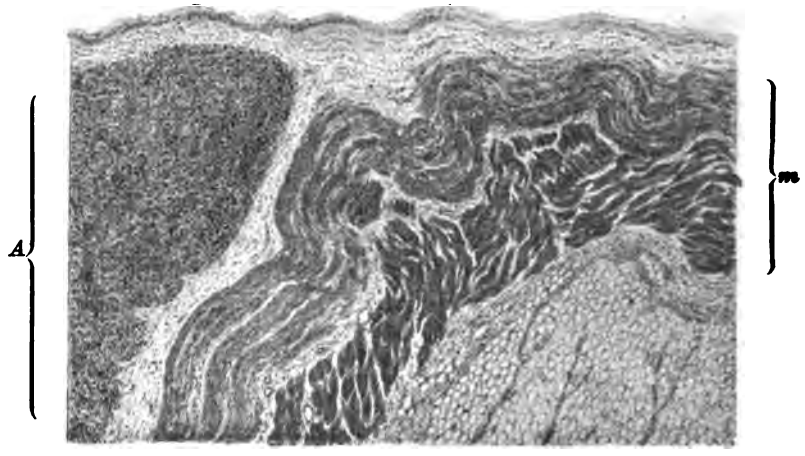

Fig. 1.

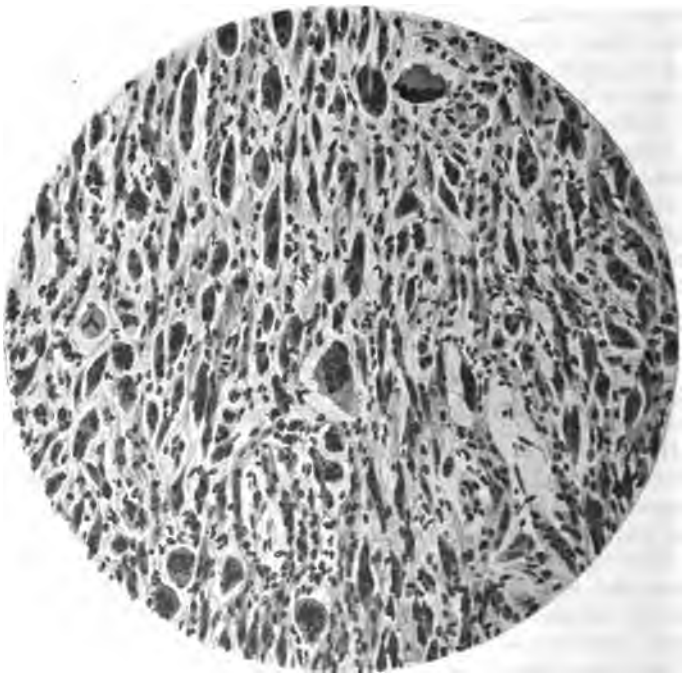

Fig. 2.

erkennt man die Structur des Tumors an der Spitze des Keils, d. h. an der Stelle, wo er sich zwischen Mucosa und Muscularis vordrängt, weiter nach aussen ist er durchsetzt von zahlreichen Eiterkörperchen und noch weiterhin wird die Structur der Zellen undeutlich, schliesslich haben wir das Bild eines in nekrotischem Zerfall begriffenen Gewebes vor uns.

Der Tumor besteht hauptsächlich aus Spindelzellen, die, an manchen Stellen zu Fascikeln angeordnet, dicht neben einander liegen, an anderen bilden sie ein weitmaschiges, zum Theil myxomatöses Stützgewebe, zwischen dem zahlreiche verschiedenartige Zellen mit intensiv gefärbten Kernen liegen. Wir finden zumeist grosse Zellen, von denen manche ganz von ihrem Kern ausgefüllt zu sein scheinen. Die Kerne selbst sind zum Theil gelappt, zum Theil rund, viele weisen deutliche, meist atypische Kerntheilungsfiguren auf, schliesslich finden sich zahlreiche Riesenzellen mit einer grossen Anzahl von Kernen.

Sarkome der Speiseröhre gehören zu den grossen Seltenheiten; es sind nur 13 Fälle bisher bekannt geworden.

Ueber die Aetiologie wissen wir wie überhaupt über die Aetiologie der malignen Geschwülste so gut wie nichts Sicheres. Wolfensberger und Glinsky haben je einen Fall von mischzelligen Sarkomen beschrieben, die, von der Vorderwand des Oesophagus ausgehend, sich polypenförmigen in das Lumen der Speiseröhre stülpten und auffallender Weise auch quergestreifte Muskelfasern enthielten. Glinsky ist deshalb geneigt, diese Tumoren von versprengten embryonalen Mesodermkeimen im Bereiche des vorderen Theils des Urdarms, aus dem der Oesophagus hervorgeht, abzuleiten. In unserem Falle haben wir vielleicht daran zu denken, dass im Anschluss an einen chronischen Reizzustand, der durch den unsinnigen Kochsalzgenuss bedingt worden sein mag, ein Sarkom sich hat entwickeln können; doch bin ich weit davon entfernt, dieser Deutung grosses Gewicht beizulegen.

Pathologisch-anatomisch unterscheiden sich die Sarkome der Speiseröhre nicht unwesentlich von einander. Nur der Ausgangspunkt scheint fast in allen Fällen derselbe zu sein. Denn, abgesehen von den eben erwähnten Rhabdomyosarkomen, kehrt in fast allen Fällen die Angabe wieder, dass die Geschwulst von der Submucosa ausgegangen sei, oder doch eine innige Beziehung zu ihr gehabt habe. Das Wachsthum erfolgt verschieden schnell und ich habe den Eindruck gewonnen, dass die langsam wachsenden Geschwülste eine beträchtlichere Grösse erreichen können und weniger schnell zerfallen, als die schnell wuchernden und zu Ulcerationen neigenden Sarkome. Bei den ersteren ist das Auftreten polypenartiger, manchmal sogar mit einem deutlichen Stiel versehener Gebilde fast immer zu constatiren, während die schnell zu Jauchung führenden Sarkome diese

Erscheinung vermissen lassen. Auch der Zellcharakter ist ein durchaus verschiedener. — v. Notthaft hat ein Sarkom beschrieben, das aus lauter kleinen Spindelzellen ohne Zwischensubstanz bestand. Ogle sah Spindelzellen in bündelförmiger Anordnung von wenigen dünnwandigen Gefässen durchsetzt. Rolleston fand ausschliesslich mittelgrosse Rundzellen, Stephan constatirte ein Lymphosarkom. Chapman beschrieb ein Gemisch von runden und Spindelzellen, Lauriston Shaw ein solches von ovalen und runden Zellen.

Das mikroskopische Bild, welches ich Ihnen hier vorführen kann, entspricht ganz dem, welches Stark in seinen beiden Fällen geschildert hat. Auch Gastpar's und Targett's Beschreibungen nähern sich meinem Befund. Eine merkwürdige Uebereinstimmung mit diesen letzteren Formen zeigt auch Glinky's Fall von Rhabdomyosarkom; auch er fand Spindelzellen mit ovalen Kernen in Bündeln verlaufend und untereinander verflochten; ausserdem runde und ovale Zellen von wechselnder Grösse und Riesenzellen mit zahlreichen Kernen. Trotzdem dürfen wir diesen Fall nicht in ein und dieselbe Kategorie stellen, denn was Glinsky's Fall principiell unterscheidet, ist das Vorhandensein quergestreifter Muskelelemente.

Das klinische Bild betreffend finden wir in allen Fällen Dysphagie als ein Hauptsymptom beschrieben, nur Gastpar's Fall macht davon eine Ausnahme. Sehr auffallend ist, dass dort wo Sondirungen der Speiseröhre vorgenommen wurden, die Sonde zwar einen leichten, aber doch stets ohne Mühe zu überwindenden Widerstand fand. In Chapman's Fall, wo der Tumor vom obersten Theil des Oesophagus ausging und auf den Pharynx übergriff, war eine genaue Untersuchung mit der Sonde deshalb unmöglich, weil sich beim Einführen derselben eine beträchliche Menge Eiters aus der Speiseröhre entleerte, von dem ein Theil den Larynx überschwemmte und einen Erstickungsanfall bedingte. Das Erbrechen von eitrigen Massen und Blut scheint durchaus kein constantes Symptom zu sein und ist im Wesentlichen davon abhängig, ob der Tumor zu Ulcerationen neigt oder nicht; jedoch dürfte der putride, äusserst üble Geruch des Eiters, wenigstens bei den schnell in jauchigen Zerfall übergehenden Fällen, charakteristisch sein. In solchen wird auch der schon früh einsetzende intensive Schmerz, der auch unabhängig von der Nahrungsaufnahme auftritt, nicht vermisst werden.

Der Tod erfolgte entweder durch Inanition, durch Uebergreifen des Tumors auf die Nachbarorgane oder durch allgemeine Metastasenbildung.

Die Diagnose wird trotz der angeführten Symptome intra vitam

selten und nur dann mit Sicherheit zu stellen sein, wenn in den erbrochenen oder auf künstlichem Wege entfernten Gewebsstückchen Sarkom' nachgewiesen werden kann. Vielleicht dürfen wir auch bei einem Symptomencomplex, wie ich ihn geschildert habe, das Vorkommen von pseudomembranösen Gebilden, die als die ersten Zeichen nekrotischen Zerfalls anzusprechen sind, diagnostisch verwerthen.

Selbst pathologisch-anatomisch führt erst die mikroskopische Untersuchung zu einem klaren Aufschluss über die Natur des Tumors, und ich möchte hervorheben, dass sowohl in beiden Fällen Stark's, wie auch in unserem nach dem makroskopischen Befunde allein zunächst eine Fehldiagnose gestellt wurde. Die Prognose ist nach den bisherigen Fällen ein absolut infauste.

Die Möglichkeit, langsam wachsende, scharf umschriebene, polypenförmige Sarkome auf chirurgischem Wege zu entfernen, müssen wir zugeben, während die schnell wachsenden Sarkome der Speiseröhre stets ein Noli me tangere sein werden. Immerhin dürfte sich in Fällen, wo die Diagnose Sarkom mit Sicherheit oder Wahrscheinlichkeit gestellt werden kann und wo wegen der Schluckschmerzen eine genügende Ernährung unmöglich ist, eine frühzeitige Gastrostomie empfehlen.

Literatur.

1) Chapman, Americ. Journ. of med. sc. 1877. p. 433.
2) Targett, Transact. of the pathol. soc. of London. Vol. 40. p. 76.
3) Lauriston Shaw, Transact. of the pathol. soc. of London. Vol. 42. p. 90.
4) Rolleston, Transact. of the pathol. soc. of London. Vol. 44. p. 65.
5) Ogle, Transact. of the pathol. soc. of London. Vol. 47. p. 40.
6) Wolfensberger, Ziegler's Beiträge. Bd. 15.
7) v. Notthaft, Münchner med. Wochenschrift. 1895. Nr. 15.
8) Albrecht, Wiener klin. Wochenschrift. 1895. Nr. 18.
9) Stephan, Jahrb. für Kinderheilkunde. Bd. 30. S. 354.
10) Stark (2 Fälle), Virchow's Archiv. Bd. 162. S. 256.
11) Gastpar, Centralbl. für allgem. Pathologie. 11. Bd. Nr. 3.
12) Glinsky, Virchow's Archiv. Bd. 167. Heft. 3.

Erklärung der Abbildungen auf S. 384.

Fig. 1. Giebt ein Uebersichtsbild über den Tumor (Vergr. Zeiss, Objectivlupe a₂, Ocular 3). Man sieht, wie der zellreiche Tumor (*t*) in der Submucosa vordringt und die Muscularis (*m*) von der Mucosa, deren Epithel fehlt, abdrängt.

Fig. 2. Stelle aus dem Tumor bei stärkerer Vergrösserung (Zeiss Objectiv C, Ocular 3).

Die Orginalzeichnungen sind in der Reproduction um 1/4 verkleinert.

XVII.—XVIII.

Kleinere Mittheilungen.

XVII.

Aus der chirurgischen Klinik zu Marburg (Geh.-R. Küster).

Ueber die Torsion eines „Fettbruches“ und ihre Folgen.

Von

Dr. **Walther Wendel**,

Privatdocent und Assistenzarzt der Klinik.

(Mit 1 Abbildung.)

Die präperitonealen Lipome, auch Fettbrüche genannt, weil sie an den Stellen der Bauchwand gefunden werden, welche als Pforten beim Austritt der Eingeweidebrüche aus der Bauchhöhle bekannt sind, bieten wegen der vielen Beziehungen, welche sie zu echten Hernien haben, ein besonderes Interesse. Sie sind nicht selten neben wahren Hernien vorhanden, sie stehen zweifellos zu manchen Hernien in einem causalen Verhältniss, sie sind bei der Obliteration leerer Bruchsäcke, bei der Entstehung von Bruchsackcysten von Bedeutung, kurz, die Beziehungen zu den Eingeweidebrüchen sind so zahlreich, dass nicht selten Verwechselungen vorkommen. Unter diesen Umständen dürfte die Beobachtung eines Falles von Einklemmungserscheinungen, welche durch Torsion eines solchen Fettbruches ausgelöst wurden, mehr als casuistisches Interesse haben und der Mittheilung werth sein, zumal da ein gleicher Fall bisher meines Wissens nicht publicirt ist.

Magdalene W., 47 Jahre alt, aus Bauerbach, hat wiederholt Lungenentzündung und einmal Gelbsucht mit Leberschwellung, galligem Erbrechen und Schmerzen in der rechten Seite gehabt. Sie trat am 4. April 1901 in die Klinik ein. Am 27. März 1901 hatte sich nämlich plötzlich eine Geschwulst am rechten Oberschenkel, unterhalb des Leistenbandes gebildet, die etwa hühnereigross war und bei Berührung stark schmerzte. Sie fühlte sich hart an. Da beim Husten heftige Schmerzen in der Geschwulst entstanden, der Stuhl angehalten war und Aufstossen eintrat, consultirte die Patientin einen Arzt, welcher sie mit der Diagnose „eingeklemmte Schenkelhernie“ der Klinik überwies.

Der Aufnahmebefund war folgender: Morgentemperatur 37,5; Puls 100, gut gespannt, regelmässig. Patientin macht einen schwer kranken Ein-

druck. Zunge trocken, bräunlich belegt, foetor ex ore. Die rechte Leistengegend ist empfindlich. Daselbst sieht man eine circumscripte Vorwölbung, welche durch einen hühnereigrossen, unterhalb des Lig. Pouparti und einwärts von den Gefässen gelegenen Tumor gebildet wird. Derselbe fühlt sich derb an, hat höckerige Oberfläche, ist bei der Palpation schmerzhaft. Die Haut darüber ist unverändert, mit dem Tumor nicht im Zusammenhange. Der Tumor sitzt auf der Unterlage fest, er lässt sich nur ein wenig nach einwärts verdrängen. Dabei fühlt man einen Strang, welcher nach oben zieht und sich unter dem Leistenbande verliert. Ueber der Geschwulst ist leerer Schall. Reposition unmöglich.

Es wurde die Diagnose einer eingeklemmten Netzhernie gestellt. Die sofort vorgenommene Operation ergab folgende Verhältnisse. Der Tumor, im Wesentlichen aus infiltrirtem Fettgewebe bestehend, liegt in seiner teigig infiltrirten Umgebung völlig isolirt da. Er zeigt eine pralle Fluctuation. Sein Stiel ist ein leerer Bruchsack, welcher aus dem Schenkelcanal hervortritt. Er ist zweimal um seine Längsachse gedreht, und zwar nach einwärts. Der Bruchsack wird oberhalb der Torsion abgetragen, verschlossen und versenkt. Verschluss der Bruchpforte. Etagennaht, Hautnaht mit Broncedraht, Jodoformmulltampon. In den nächsten 2 mal 24 Stunden mehrfach Erbrechen. In der Folgezeit geringe Secretion aus der Tamponöffnung, sonst glatter Verlauf. Patientin wurde am 9. Mai mit fester Narbe in gutem Allgemeinzustande entlassen.



Das durch die Operation gewonnene Präparat zeigte folgende Verhältnisse: Den Stiel der Geschwulst bildet der abgetragene Bruchsack, dessen Lichtung für einen Bleistift eben weit genug ist. Der Bruchsack ist eingehüllt in eine mässig dicke Fettmasse, welche an der Stelle der Torsion eine Einschnürung zeigt. Hieran schliesst sich nun eine kugelige, etwa 4 cm im Durchschnitt messende Masse, welche von vorn nach hinten etwas abgeplattet ist. Sie hat die lappige Oberfläche eines Lipoms, ist aber nach aussen von einer ziemlich derben Bindegewebsschicht überzogen. Beim Durchschnitt findet man im Centrum eine Höhle, etwa von der Ausdehnung einer Haselnuss, welche mit einer gallertartigen, grauweissen, breiigen Substanz angefüllt ist. Die Wand dieser Höhle besteht nicht lediglich aus Fettgewebe, wenngleich dasselbe an Masse bei Weitem überwiegt, sondern lässt mehrere Schichten straffen Bindegewebes erkennen, welche durch dünne Fettlagen getrennt sind. Hierdurch bekommt der Querschnitt der Wand in seinen oberflächlichen Lagen das Aussehen einer concentrischen Schichtung.

Die mikroskopische Untersuchung zeigt, dass der Inhalt der Höhle Detritus ist, in welchem keine Formbestandtheile mehr erkennbar sind. Die innerste Wandpartie besteht aus nekrotischem, sich diffus färbenden Gewebe. Daran schliesst sich zunächst eine stärkere Fettschicht und

sodann ein sehr kernreiches, mässig gefässreiches straffes Bindegewebe, welches von Fettgewebsschichten durchsetzt ist. Die Gefässe sind stark mit Blut gefüllt und zeigen in ihrer Umgebung kleinzellige Infiltration.

Durch die Torsion war der Bruchsack vollkommen abgeschlossen. Wenn man aber zurückdrehte, konnte man eine feine Sonde von dem Bruchsacke aus in die oben erwähnte, mit Detritus gefüllte Höhle einführen. Eine Bauchfellauskleidung war an der grösstentheils aus nekrotischen Massen gebildeten Innenwand der Höhle nicht nachzuweisen. Doch ist es durch den Zusammenhang mit dem Bruchsack und auch durch die eigenartige ganz gleichmässige Schichtung der Wand klar, dass die Höhle im Inneren der Geschwulst das Ende des Bruchsackes bildete, welche durch die partielle Nekrose der Wand in Folge der Torsion vergrössert war. Die Wand der Höhle ist, wie die Schichtung beweist, kein einheitliches Organ, sondern sie besteht offenbar aus den Bruchhüllen, welche der Bruchsack beim Hervortreten aus der Bauchhöhle mit vorgestülpt hatte. In Frage kommt hier bei einem Schenkelbruch im Wesentlichen der als Septum crurale bezeichnete Theil der Fascia transversa, das lockere Gewebe, welches den Raum zwischen Gefässscheide und Gimbernat'schem Bande ausfüllt und die Fascia cribrosa. Dass sich diese in der Regel sehr dünnen Hüllen bei älteren Brüchen durch Entzündung erheblich verdicken können, ist bekannt. In unserem Falle kommt noch die Entwicklung eines Bruchsacklipoms hinzu, welches im Verein mit den Bruchhüllen den Tumor bildete.

Derartige Lipome sind ja gerade bei Schenkelhernien recht häufig. Bisher ist aber meines Wissens kein Fall bekannt, in welchem eine Torsion eines solchen Lipoms stattfand und hierdurch Symptome hervorgerufen wurden, welche an Brucheinklemmung denken lassen mussten. Die plötzliche Entstehung des Tumors, die Schmerzhaftigkeit und Härte desselben, Aufstossen, angehaltener Stuhlgang, leichte Temperatursteigerung und Pulsbeschleunigung waren aber in der That Symptome, wie man sie bei einer Netzeinklemmung erwarten konnte.

Andererseits lassen sich aber diese Symptome durch den Befund der Torsion gut erklären. Die Patientin hatte, wie so häufig, von dem Vorhandensein ihrer Schenkelhernie früher absolut keine Beschwerden und deshalb auch keine Kenntniss. Die Hernie bestand schon lange, ihre Hüllen waren verdickt und ein Bruchsacklipom war vorhanden, welches aber gleichfalls in dem ziemlich reichlichen Oberschenkelfett der Patientin nicht aufgefallen war.

Beschwerden traten erst durch die Torsion des Bruchsackes und seiner Umhüllungen ein, und erst hierdurch wurde die Aufmerksamkeit der Kranken auf ihre Hernie gerichtet. Die Beschwerden sind theils durch die entzündlichen Vorgänge in dem Lipom, eine Folge der Unterbrechung bezw. Behinderung der Circulation, zu erklären, theils durch den Reiz, welchen der Zug der durch Stauung und entzündliche Durchtränkung vergrösserten und beschwerten Geschwulst auf das Bauchfell ausübte.

Wie die Torsion des Lipoms zu Stande kam, ist nicht leicht zu erklären. Voraussetzung ist für die Möglichkeit einer solchen Drehung, dass das Lipom vor der Torsion gut isolirt und nicht mit dem Oberschenkelfett, in welchem es lag, verwachsen war. Dies fand sich bei der Ope-

ration bestätigt, wo die kleine Geschwulst nach dem Einschnitt sich völlig isolirt präsentirte. Da ja die aus dem properitonealen Fett sich bildende Geschwulst, welche bei ihrem Wachsthum das Bauchfell hinter sich herzieht, ebenso wie es eine Hernie ohne Lipom thut, die Fascia transversa und cribrosa vor sich her stülpen muss, so ist sie durch diese Hüllen gut isolirt, so lange nicht entzündliche Verwachsungen eingetreten sind. Dies vorausgesetzt, muss offenbar das Lipom eine gewisse Beweglichkeit besitzen, welche um so grösser sein wird, je dünner der Stiel ist, an welchem die Geschwulst hängt und je grösser sie selbst ist. In unserem Falle waren diese Bedingungen sehr günstig. Die Bauchfellausstülpung, an der die Geschwulst hing, war eng und leer, die Geschwulst selbst hatte eine verhältnissmässig beträchtliche Grösse, und es ist denkbar, dass vielleicht durch Hustenstösse, welche Eingeweide gegen das Innere des Bruchsackes anprallen liessen, die Torsion herbeigeführt wurde.

Die Folgen dieser Torsion, eine Abschnürung des Bruchsackes, eine Compression der ernährenden Gefässe, eine Nekrose der inneren, entzündliche Veränderungen der äusseren Geschwulsttheile, sind insofern interessant, als es dadurch zur Entstehung einer Cyste kam, die als Erweichungscyste bezeichnet werden muss. Es ist allgemein bekannt, dass bei den Schenkelhernien, wo sich die Cysten nicht durch entwicklungsgeschichtliche Störungen, wie bei den Leistenhernien erklären lassen, Cysten besonders häufig bei gleichzeitig vorhandenen Bruchsacklipomen gefunden werden. Die Erklärung dafür ist die, dass das Lipom durch seinen Druck auf eine umschriebene Stelle des Bruchsackes Verklebungen der Serosa an dieser Stelle erzeugt, dass durch die Verklebungen Theile des Bruchsackes abgegrenzt werden, in welchen nun durch Bildung eines serösen Exsudates die Gelegenheit zur Bildung einer Cyste gegeben ist.[1]) In unserem Falle bildete den Inhalt der Cyste nekrotisches, erweichtes Material, und der Hohlraum, in welchem dieser Inhalt lag, war nicht ein abgeschnürter Theil des Bruchsackes, sondern eine durch den Zerfall in Folge der mangelhaften Ernährung inmitten eines soliden Tumors gebildete Höhle. Wir haben also hier eine neue Entstehungsart von Bruchsackcysten bei gleichzeitigem Vorhandensein von Bruchsacklipomen.

Aber auch die anderen Folgeerscheinungen in dem Tumor, welche von der Torsion abzuleiten sind, nämlich die Entzündung und die Einklemmungserscheinungen, verdienen ein gewisses Interesse. Wernher[2]), welcher die Bedeutung der Fettbrüche und bruchähnlichen Fettgeschwülste in einer noch heute maassgebenden Arbeit klar dargestellt hat, spricht sich auch über Entzündungs- und Einklemmungserscheinungen bei solchen Fettbrüchen aus.[3]) Er stellt fest, dass von derartigen Geschwülsten zahlreiche Beobachtungen von Symptomen, welche denen der Einklemmung eines Eingeweidebruches vollkommen gleichen, vorliegen. Er fährt aber

1) Cf. Sultan, Atlas und Grundriss der Unterleibsbrüche. München 1901. S. 32. Benno Schmidt, Die Unterleibsbrüche. Handbuch der allgem. u. spec. Chirurgie von Pitha und Billroth. § 65. S. 58ff. 1882.

2) Wernher, Von den Fettbrüchen und bruchähnlichen Fettgeschwülsten. Virchow's Archiv. Bd. 47. 1869.

3) l. c. S. 477ff.

fort, dass die Voraussetzung, dass eine Fettgeschwulst eingeklemmt sei, stets auf einer Täuschung beruhe, dass die Verkältnisse aber, welche zu dieser Täuschung Anlass geben, sehr verschiedener Art seien. Unter diesen Verhältnissen führt er zunächst intraabdominelle Erkrankungen an, als innere Einklemmungen, Darmentzündungen, Magen- und Darmgeschwüre oder Peritonitis aus irgend einem Grunde, welche bei gleichzeitig vorhandenem Fettbruch verkannt werden und eine Entzündung oder Einklemmung desselben vortäuschen. Dasselbe ist der Fall, wenn ausser dem Fettbruch eine eingeklemmte Hernie an einer anderen Bruchpforte vorhanden ist, welche übersehen wird (H. obturatoria) oder reponirt wurde, während die Erscheinungen noch weiter bestehen. Schliesslich kann der Fettbruch einen dahinter gelegenen eingeklemmten Eingeweidebruch, besonders einen Darmwandbruch verbergen.

Unsere Beobachtung beweist im Gegensatz zu der Annahme von Wernher, dass auch von einem Fettbruche Einklemmungserscheinungen ausgehen können. Und es ist gewiss nicht undenkbar, dass in unserem Falle, wenn die Nekrose im Innern der Geschwulst fortgeschritten wäre, wenn Infection hinzugetreten wäre, ernste Gefahren für die Patientin hätten entstehen können, wie sie bei Einklemmungen von Netzhernien ja häufig genug beobachtet werden. In diesem Falle wäre die Unterscheidung zwischen beiden recht schwierig geworden, da man die sehr derben Bruchhüllen bei dem Vorhandensein entzündlicher Veränderungen und Verklebungen leicht für den Bruchsack hätte halten können.

XVIII.

Aus der chirurgischen Universitätsklinik Graz. (Vorstand: Hofrath Prof. Dr. C. Nicoladoni.)

Ueber eine neue Methode zum plastischen Ersatz von Sehnendefecten.

Von

Dr. **Josef Hertle**,

Assistenten der Klinik.

(Mit 5 Abbildungen.)

Im October 1901 hatte ich die 16jährige Patientin A. A. wegen veralteter Sehnenverletzung, und zwar Durchtrennung der Sehne des M. extens. pollic. long. der linken Hand etwa 2 cm vor dem Carpo-Metacarpalgelenke des Daumens zu behandeln.

Nachdem die Naht wegen Nekrose von ca. 4 cm des centralen Stumpfes schon einmal misslungen war, wurde sie nochmals ausgeführt, war jedoch diesmal nur unter stärkster Anspannung möglich und dann wurde kaum eine Berührung der Sehnenenden erzielt.

Die Function stellte sich allmählich wieder ein, jedoch nur unvollkommen, und die Opposition des Daumens war nicht recht ausführbar, was ich auf die straffe fixirte Hautnarbe bezog.

Um diese zu beseitigen und durch Brusthaut zu ersetzen, wurde Patientin neuerdings operirt. Nach Abpräparirung der Haut zeigte sich, dass die beiden Sehnenstümpfe zwar durch Narbengewebe aneinander fixirt waren, dass jedoch die Narben auch fest an der Haut und Unterlage hafteten und dadurch die Function beeinträchtigten.

Ausserdem wies aber das periphere Sehnenstück eine Verwachsung mit der Sehne des M. radial. extern. long. an der Kreuzungsstelle der beiden Sehnen auf. Ich benutzte nun diesen Fingerzeig der Natur zu einem plastischen Verfahren, welches durch untenstehende Zeichnung veranschaulicht wird.

Ich liess die Verwachsung zwischen den beiden Sehnen bestehen und spaltete in Verbindung mit der Verwachsung und zwar aufwärts von dieser die Sehne des M. radial. extern. long. der Länge nach soweit, als dies zu einer bequemen Vernähung mit dem centralen Sehnenstumpf des M. extens. pollic. long. nöthig war.

Fig. 1. Fig. 2. Fig. 3. Fig. 4. Fig. 5.

So ersetzte ich den Substanzverlust in der Sehne des M. extens. poll. long. durch eine Anleihe von Sehnenmaterial aus dem benachbarten M. radial. extern. long.

Der functionelle Erfolg war ein vollkommener.

Auf Grund dieses beschriebenen Falles möchte ich folgendes Verfahren für solche Sehnenverletzungen empfehlen, bei welchen entweder durch das Trauma selbst oder durch nachträgliche Retraction der Sehnenstümpfe eine Diastase zwischen den Sehnenstümpfen entstanden ist, welche die directe Vereinigung derselben nicht mehr zulässt.

Die Methode besteht im Wesentlichen in einem Anlehen von Sehnensubstanz aus einer unversehrten Nachbarsehne, ist also nur anwendbar dort, wo sich eine solche in der Nähe der durchtrennten Sehne befindet. Vorwiegend wird diese Plastik also auf dem Hand- und Fussrücken oder an der Palma manus und planta pedis sowie am Vorderarm Anwendung finden können. Nebenstehendes Schema soll die Methode erläutern helfen.

Die beiden Sehnenstümpfe werden mit einer unverletzten Nachbarsehne, nachdem man letztere oberflächlich angefrischt hat, vernäht. Nach 3 Wochen werden die nunmehr verwachsenen Sehnenstümpfe unter Mit-

nahme der halben Sehne, an die sie angeheilt wurden, losgetrennt, und dadurch wird eine neue selbständige Sehne gebildet.

Das Verfahren wurde angewendet bei Durchtrennung der Sehne des M. extens. poll. long. 2 cm unter dem Carpometacarpalgelenk, und zwar wurde der Stumpf des M. extens. poll. long. an den M. radial. extern. long. angenäht. Ein Leichenversuch hat gezeigt, dass eine Vernähung dieser beiden Sehnen in oben beschriebener Weise angängig sein wird, wenn die Sehne des M. extens. poll. long. etwa 3 cm über dem Metacarpophalangealgelenk oder höher durchtrennt ist. Für tiefere Verletzung dieser Sehne schlage ich vor, den M. indic. oder den M. extens. digit. comm. zu benutzen, um daraus die neue Sehne zu bilden.

Da dies jedoch in der oben geschilderten Weise wegen der Entfernung der Sehnen von einander und der Kürze des peripheren Stumpfes nicht möglich ist, wird man vorerst nur das längere centrale Stumpfende an die dem 2. Finger zugehörige Sehne des M. extens. digit. comm. oder M. indicat. annähen, und die Vereinigung mit dem peripheren Stück erst in einer 2. Sitzung nach 3 Wochen vornehmen, nachdem man die Abspaltung von der Stammsehne vorausgeschickt hat. Damit hat man es auch in der Hand, der neuen Sehne die richtige Länge zu geben, während man bei Anlagerung beider Sehnenstümpfe an eine etwas entfernter liegende Sehne leicht eine zu grosse Länge und daraus folgende mangelhafte Function der neugebildeten Sehne bekommen könnte.

Um einen Vergleich des Verfahrens mit dem bisher in Gebrauch gewesenen zu erleichtern, seien diese hier kurz erwähnt.

Duplay und Tillaux haben in solchen Fällen auf die directe Wiedervereinigung der zusammengehörigen Stümpfe verzichtet und den peripheren Stumpf an eine unversehrte Nachbarsehne angehängt. Damit haben sie einerseits nun zwei Sehnen unter den Befehl eines Muskels gestellt, andererseits den vollkommen gesunden Muskel, der zur durchtrennten Sehne gehört, völlig brach gelegt.

Der wahre Bereich der Sehnenverpflanzung ist der ihr von Nicoladoni zuerst gegebene, nämlich der Ersatz gelähmter Muskeln.

Czerny und unabhängig von ihm Wölfler spalteten vom centralen Stumpf ein genügend langes Stück der Länge nach ab, jedoch so, dass es am Ende des Stumpfes noch hängen blieb, und drehten nun das abgespaltete Stück um 180° dem peripheren Sehnenstumpf entgegen und vereinigten es damit. Bei beiden Originalfällen trat jedoch Nekrose des abgespaltenen Sehnenstumpfes ein.

Anger (1875) war der Erste, der eine Heteroplastik versuchte, und zwar ersetzte er ein Stück Strecksehne des kleinen Fingers durch Silberdraht, jedoch ohne Erfolg zu haben.

Gluck (1889) erhielt zuerst mit Catgutzöpfen gute Resultate.

Nach ihm veröffentlichten Wölfler, Kümmel und Andere gelungene Plastiken mit Seidenzöpfen, und in letzterer Zeit hat Lange mit seidenen Sehnen ausgezeichnete Erfolge erzielt. Das Verfahren hat den grossen Vortheil, überall anwendbar zu sein, doch fordert es eine tadellose Asepsis, die bei Verletzungen oft nicht erzielbar ist.

Wo aber gesundes lebendes Sehnenmaterial zum Ersatz da ist, wird dieses wohl Jedermann den Fremdkörpern vorziehen.

Auch Ueberpflanzungen losgelöster Thiersehnen auf den Menschen wurden versucht.

Wölfler erwähnt zwei derartiger gelungener Versuche von Peyrot und Monod.

Wölfler selbst machte dann mit gutem Erfolg Verpflanzungen losgetrennter Sehnenstücke in andere Sehnen beim Hunde und empfahl die Nachahmung dieses Verfahrens am Menschen. Aber soweit ich die Literatur übersehen konnte, wurde ein solches Vorgehen erst im Jahre 1901 von Bouglé am Menschen verwirklicht, welcher zum Ersatz für die Sehne des M. extens. poll. long. ein Stück aus der Sehne des M. rad. ext. long. herausnahm und einheilte. Der Vortheil des von mir geübten Verfahrens besteht darin, dass zum Ersatz normale lebende Sehnensubstanz in Anwendung kommt, ein Nachtheil darin, dass es in seiner Verwendung beschränkt bleibt auf solche Fälle, wo eine gesunde Nachbarsehne vorhanden ist und dass es zwei operative Eingriffe erfordert.

XIX.

Besprechungen.

1.

Th. Kocher, Chirurgische Operationslehre. IV. Aufl. Jena, bei G. Fischer, 1902.

Die neue Auflage dieses vorzüglichen, den Chirurgen unentbehrlich gewordenen Buches enthält erhebliche Bereicherungen. Nicht allein sind neue Methoden oder Modificationen mit aufgenommen, sondern auch die Darstellung hat durch neue Abbildungen gewonnen, namentlich auf dem Gebiete der Abdominalchirurgie. Die Operationen am Magen z. B. sind meines Wissens in dieser Vollständigkeit nirgends so schön und anschaulich dargestellt worden. Es ist ein Vergnügen, das Buch in die Hand zu nehmen und immer wieder zu vergleichen, wie Kocher einschlägige Operationen ausführt! Helferich.

2.

P. Zweifel, Aetiologie, Prophylaxis und Therapie der Rhachitis. Leipzig 1900, Verlag von S. Hirzel.

Der verdiente Forscher und Lehrer auf dem Gebiete der Geburtshilfe und Gynäkologie wendet sich mit dieser Monographie an die Gesammtheit der Aerzte; ihr Inhalt ist auch für den Chirurgen wichtig. Den Ausgang bot Zweifel die Thatsache, dass er seit seiner Uebersiedelung nach Leipzig von der Häufigkeit der Rhachitis und ihrer schweren Formen im Königreich Sachsen überrascht war. Auch der Ref. kennt diese Thatsache und ist weder in München, noch in Greifswald und Schleswig-Holstein einer solchen Anzahl rhachitischer Verbiegungen u. s. w. begegnet, wie in Leipzig während seiner Assistentenzeit bei Thiersch. Auf Grund seiner eingehenden, sehr sorgfältigen, Jahre lang fortgesetzten Untersuchungen kommt Zweifel zum Resultat, dass es sich bei der Rhachitis um eine ungenügende Versorgung der kleinen Kinder mit Nährsalzen, insbesondere mit Kalk- und Magnesiumphosphaten handelt. Neben dem richtigen Gehalt der Nahrung an Nährsalzen ist aber auch der Fettgehalt von Bedeutung, natürlich unter Verhütung von Verdauungsstörungen. Aber über allen Heilmitteln steht die Wirkung von frischer Luft und Sonnenschein! Helferich.

3.

H. Triepel, Einführung in die physikalische Anatomie. Wiesbaden, J. F. Bergmann, 1902.

Der durch zahlreiche sorgfältige Arbeiten schon bekannte Verf., ein Schüler Bonnet's, behandelt hier die Elasticität und Festigkeit der menschlichen Gewebe und Organe. Eine elementare Darstellung der allgemeinen Elasticitäts- und Festigkeitslehre ist vorangestellt. Für den Chirurgen sind solche Studien von hohem Werth, und es sind auch von chirurgischer Seite schon Einzelstudien auf diesem Gebiete gemacht, welche vom Verf. zum Theil herangezogen werden; andere z. B., die Studien Stubenrauch's in München über die Harnblase, sind nicht berücksichtigt, wie denn auch die den Chirurgen interessirende physikalische Beschaffenheit der Leber, Milz, Niere, Lunge u. s. w. unbesprochen blieb. Natürlich nehmen die Extremitätengewebe, Knochen, Knorpel, Muskeln, Sehnen, Bindegewebe den Haupttheil der Arbeit ein. Es ist als Verdienst dem Verf. anzurechnen, dass er mit seinem Buch eine klare und sichere Grundlage für weitere und speciellere Arbeiten geschaffen hat.

Ref. hat mit besonderem Interesse das Capitel über die Venen durchgelesen, weil er sich selbst schon vor Jahren mit der Messung der Elasticität der Venen im gesunden und kranken Zustande beschäftigt hat. Diese Studien wurden namentlich nach der Exstirpation ausgedehnter Varicen an varicösen Venen vorgenommen in der Annahme, dass an denselben eine verminderte Elasticität zu constatiren sein würde. Diese Voraussetzung hat sich jedoch nicht bestätigt; vielmehr ergaben die Tabellen, dass die gesunden und die varicösen Venen eine nennenswerthe constante Differenz in ihrem elastischen Verhalten nicht boten. Und so unterblieb eine Publication der Versuche. Helferich.

4.

O. Körner, Die otitischen Erkrankungen des Hirns, der Hirnhäute und der Blutleiter. III. Aufl. Wiesbaden, Verlag von J. F. Bergmann, 1902.

Das bekannte vortreffliche Buch erscheint hier in neuer Auflage vollständig umgearbeitet und sehr vermehrt. Die Fortschritte auf diesem Gebiete sind gross und sind mehr und mehr, zumal in den letzten Jahren, Gemeingut der Aerzte geworden. Davon zeugt die seit der II. Auflage des Buches erfolgte erhebliche Zunahme der Operationszahlen, soweit sie der Literatur zu entnehmen sind: Die Zahl der operirten Hirnabscesse ist von 92 auf 267, die der operirten Sinusphlebitiden von 79 auf 314 gestiegen, wie der Verf. mit berechtigtem Stolz in der Vorrede hervorhebt. Chirurgen und Neurologen arbeiten neben den Ohrenärzten an dem Ausbau dieses Gebietes. Neue Capitel über die Lumbalpunction und die Operationen bei der Leptomeningitis sind hinzugekommen. Die Trefflichkeit des Buches entspricht der überaus günstigen Aufnahme und weiten Verbreitung desselben. Helferich.

5.

O. Vulpius, Das Krüppelheim. Heidelberg 1902, C. Winter's Verlag.

Die vorliegende Schrift verdankt ihren Ursprung der Fürsorge der in aller Samariterthätigkeit so verdienten Frau Grossherzogin von Baden. Merkwürdig, wie wenig bekannt die älteren Bestrebungen auf dem Gebiet der Krüppelpflege bisher waren. Erst die neueren Anstalten, besonders in Kopenhagen und in Altona, sind zu allgemeinerer Kenntniss gelangt und haben zu weiteren Plänen an anderen Orten angeregt. Ref. kennt die segensreiche Wirksamkeit der „Königl. bayerischen Centralanstalt für Bildung und Erziehung krüppelhafter Kinder" in München aus eigener Anschauung. Dank dem Entgegenkommen des hochverdienten Inspectors Erhard konnte er während seiner Thätigkeit als chirurgischer Poliklinikер in München in den Jahren 1879—1885 die Anstalt von Zeit zu Zeit besuchen und von den schönen Erfolgen in der Ausbildung der verkrüppelten Knaben und Mädchen in allen möglichen Handwerks- und Handarbeiten Kenntniss nehmen, zugleich aber auch die fachmännische Untersuchung der durch Geburtsfehler oder durch Lähmung, Unfälle aller Art u. s. w. Verkrüppelten vornehmen. Dabei ergaben sich viele sehr interessante Befunde, und manche, welche eine chirurgische Hilfe noch zuliessen, so dass einige der Anstaltsinsassen durch operative Behandlung sehr gebessert werden konnten.

Auch in der Schrift von Vulpius ist diese Münchner Anstalt gebührend gewürdigt; sie besteht seit 1844 als öffentliche, vorher schon 12 Jahre lang als private Anstalt. Sie wird vielfach vorbildlich dienen können bei dem jetzt mehr erwachten Interesse für die Aufgaben der Krüppelpflege, welchem auch das seit 1899 bestehende, von Pastor Schäfer in Altona herausgegebene Jahrbuch der Krüppelpflege dient.

Helferich.

6.

Ponfick, Topographischer Atlas der medicinisch-chirurgischen Diagnostik. Lieferung 2 und 3. Jena, Gustav Fischer, 1901 und 1902.

Die beiden vorliegenden Lieferungen enthalten wieder vortreffliche und sehr instructive Abbildungen; unter anderen Taf. 8 Dextro cardia ex Hernia diaphragmatica lat. sin., Taf. 9 Perforat. Peritonitis bei rundem Magengeschwür, Taf. 10 Spindelzellensarkom des Cöcum und Colon ascendens, Taf. 14 Carcinom der retroperitonealen Lymphdrüsen bei Pyloruscarcinom, Taf. 15 Endocarditis postgonorrhoica, hämorrhagischer Infarct durch Embolie der Lungenarterie (Frontalschnitt), verschiedene Querschnitte bei Buckligen.

Die Ausführung der Tafeln ist, wie in Lieferung 1, tadellos; der begleitende Text bietet die volle Orientirung des Falles.

Helferich.

Anzeigen literarischer Neuigkeiten, welche der Redaction zugeschickt worden sind:

Die Therapie der Gegenwart. Juni, Juli, August, September.

Gerhardt-Berlin, Ueber Entfettungskuren.

Machtzum-Berlin, Behandlung des chronischen Gelenkrheumatismus.

Laquer-Frankfurt, Bemerkungen zur physikalischen und suggestiven Behandlung der nach Unfällen auftretenden Neurosen.

Unna-Hamburg, Die Localtherapie der Lepra.

Krehl-Tübingen, Ueber functionelle Erkrankungen.

König-Altona, Ueber Bruchoperationen.

Cederkreutz-Helsingfors, Beiträge zur Kenntniss des Bubo inguinalis und den Werth einiger Bubobehandlungsmethoden.

Baum, Ueber den zeitlichen Ablauf der rectalen Fettresorption.

Hesse, Innerliche Gelatinebehandlung bei Hämophilie.

Posner, Fremdkörper in der Harnröhre des Mannes; nebst Bemerkungen über die Psychologie solcher Fälle.

Deutsche Aerzte-Zeitung. Juli und August.

Rohmer-Berlin, Die Behandlung der Tuberculose mit Zimmtsäure.

Behrmann-Nürnberg, Die Behandlung der Tellangiektasien und Angiome durch elastische, mit einer Andrückvorrichtung versehene Kissen.

Joseph-Berlin, Ueber die neuere Jodtherapie der Syphilis.

Landau-Nürnberg, Lungenerkrankung nach Contusion der Brust.

Die Krankenpflege. Heft 10.

Vulpius, Krankenpflege bei Gelähmten.

Eschle, Krankenbeschäftigung.

Treupel, Eine vorbildliche Heilanstalt.

Baur, Die Grenzen der Samariterthätigkeit.

Jakobsohn, Männliche und weibliche Krankenpflege.

Nordisk Medicinskt Arkiv, Kirurgi 1902. Afd. I, Häft 1.

Sandberg, Sur un cas de grossesse ectopique.

Törnquist, Ueber Diagnose und Behandlung der subcutanen Contusionsrupturen des Darms.

Ekehorn, Ueber Mechanismus des Darmverschlusses durch das adhärente Meckel'sche Divertikel.

Stangenberg, Beiträge zur Kenntniss des Verhältnisses zwischen Diphtherie und Ohrenkrankheiten.

Archives provinciales de Chirurgie. Nr. 4—7. April—Juli.

Toussaint, Considérations sur la laparatomie retardée au cours de l'appendicite. (4 Fig. 1 Tableau.)

Témoin, Contribution à l'étude des hernies de la ligne blanche. (1 Fig.)

Spillmann, Notre sur quatorze observations personelles de la cure chirurgicale du varicocèle par le procédé de Parona.

Sorel, Tige pour le traitement ambulatoire des fractures et des opérations pratiquées sur le fémur. (4 Fig.)

Delagénière, Statisque des opérations pratiquées au Mans du 1er janviers au 31. décembre 1901.

Richer, La Chirurgie dans l'Art antique. (5 Fig.)

Delagénière, De la grossesse tubo-utérine ou interstitielle. Deux observations.

Druchert, La Dérivation des urines par l'intestin. (9 Fig.)

Sorel, Technique chirurgicale.

Trillat, Restauration des pertes de substance étendues pénien par le procédé autoplastique mite de Nové-Josserand-Rochet. (2 Fig.)

Delagénière, De la prostatopexie sub-périnéale ou luxation de la prostate hors de sa loge comme traitement de l'hypertrophie de la prostate.

Druchert, La dérivation des urines par l'intestin.

Andry, De la prostatectomie périnéale chez les Cystostomisés.

Houzel, Note sur la technique de la suture dans l'opération de Schröder. (2 Fig.)

Ferraton, Etude des lésions ostéo-articulaires produites par la balle de revolver cuirassée de petit calibre (Modèle 1892). Anatomie pathologique, diagnostic, et traitement.

Jeannel, La Hernie lombaire. (6 Fig.)

Lafourcade, De la Fistule vésico-cervico-vaginale.

Sacquépée et Melliès, Tuberculose herniaire. (1 Tableau.)

Baudonin, A propos de la création d'une Société internationale de Chirurgie.

La Clinica Chirurgica. Nr. 4—7. 1902.

Baccaroni-Solimei, L'ematologia della chloronarcosi.

Farina, Ferita della vena succlavia sinistra.

Giordano, I. risultati della laparotomia nei traumi del fegato.

Parona, Voluminosa splenomegalia lobulata e inoperabile guarita colle iniezione sottocutanee iodo-iodurate.

Coen, Ferita penetrante dell'addome con fuoruscita di 30 cent, del tenne.

Tito, Un caso di resezione del simpatico cervicale per affezione dolorosa dell'arto superiore.

Giovanni, Sutura circolare delle arterie coll'affrontamento dell'endotelio.

Franco, Di un nuovo procedimento operatorio per erniotomia radicale nelle ernie inguinali.

Italo, Contributo alla casuistica dell'adeno-carcinoma della glandole sudoripare.

Gotti, Su di un caso di lipoma della mano.

Giordano, I risultati della laparotomia nei traumi del fegato.

Consentino, Lesioni dei centri nervosi in rapporto con lo stiramento cruento dei nervi.

Cordero, Ricerche sulla cura chirurgica del fegato mobile.

Revue de Chirurgie. No. 5, 6, 7, 8. Mai—Août 1902.

Baudonin, Les monstres doubles autositaires opérés et opérables (avec 16 fig.).

Tavel, La solution salée-sodique en chirurgie.

Potarca, Sur un nouveau procédé opératoire des hémorrhoides (avec 6 fig.).

Quénu et Judet, Des rétrécissements fibreux de l'intestin grêle (avec 10 fig.).

Juvara, Contribution à l'étude des épanchements sanguins dans les gaines synoviales tendineuses (avec 6 fig.).

Mailland, Des exostoses tuberculeuses.
Estor, La Hernie étranglée chez le nourisson depuis la naissance jusqu'à l'age de deux ans (avec 6 graphiques, Suite et fin).
Poncet, Actinomycose d'apparence néoplasique du maxillaire inférieur (avec 5 fig.).
Cahier, Contusions de l'abdomen et ruptures de l'intestin par coup de pied de cheval..
Gayet, De la reposition sanglante de la tête fémorale dans les luxations irréductibles de la hanche.
Dévé, Cholérragies internes consécutives à la rupture des Kystes hydatiques du foie et plus spécialement de la cholérragie intrapéritonéale (cholépéritoine hydatique).
Picqué, La hanche bote ou coxa vara des adolesents (avec 6 fig.).
Boureau, Un cas d'hémorragie, cérébrale survenue au cours d'une anesthésie chloroformique.
Ombrédanne, Contribution à l'étude des fractures de l'astragale (avec 43 fig.).
Mally et Richon, De la fracture de Dupuytrin. Moyens de contention. Amyotrophie reflexes. Déviation secondaire. Consolidation vicieuse (avec 10 fig.).
Thévenot, De l'actinomycose ano-rectale.
Gayet, De la reposition sanglante de la tête fémorale dans les luxations irréductibles de la hanche (Suite et fin).

Berichte aus der zweiten Geburtsh. Gynäkologischen Klinik zu Wien. Herausgegeben von R. Chroback. Wien 1902. Verlag Alfred Hölder.

Inhalt:

1) Liermberger, 232 Craniotomiefälle.
2) Keitler, Ueber die in der Klinik ausgeführten Kaiserschnitte der Jahre 1889—1900.
3) Keitler u. Pernitza, Ueber die künstlichen Frühgeburten der Jahre 1889—1900.
4) Klein, Ueber 138 Geburten bei Placenta praevia (1896—1900).
5) Reinprecht, Einrichtung der gynäkolog. Station.

Bulletin of the Johns Hopkins Hospital. May—July 1902.

Harris, Concerning and improved Method of Making Collodium Sacs.
Hunner and Harris, Acute general gonorrheal Peritonitis.
Finney, A new method of Pyloroplasty.
Mitchell, Treatment of tuberculous cervical adenitis.

The St. Paul Medical Journal. No. 7, 8. July, August 1902.

Fliesburg, Plea for Instruction in Massage and Kineto-Therapeutics.
Foster, The reciprocal Relations between physicians and Medical Journals.
Crile, Operations for malignant Disease of the mouth and neck.
Gilette, Treatment of Fractures and Injuries to the Elbow Joint.
Andrews, Conservatism in Surgery.
Conney, Intestinal obstruction.
Catlin, More Care for fractured Clavicles.

The Johns Hopkins Hospital Reports. Volum X.

Reed, On the Pathological Changes in Hodgkin's Disease, with Especial Referents to its Relations to Tuberculosis (Plates IV–VII).

Howard and Perkins, Observations on the Origin and Occurrence of Cells with Eosinophil Granulations in normal and pathological Tissues (Plate VIII).

Medical and surgical Report of the Presbyterian Hospital. New York. Jan. 1902.

Eliot, Some unusua lCases of irreducible and strangulated Hernia.

Brown, Two papers relating to Ureter Catheterization.

Hawkes, Volvulus following Appendicitis.

Mc. Williams, Wandering Kidney, and the results of operation.

Hawkes, Cases of multiple Exostosis.

Jackson, An Extension Splint for Colles's Fracture.

Osgood, Fractures and Dislocations in the Emergency Ward of the Presbyterian Hospital for the two Years (Oct. 1899—Oct. 1901).

Publications of Cornell University Medical College. Vol. I. 1901.

Buxton, Benigu epithelial Tumors of the skin.

Derselbe, A Tumor of the Kidney arising from a suprarenal „Rest".

Colez, Teratoma of the testis.

Johnston, Sarcoma and sarcoid Growths of the skin.

Dr. Baum, Kiel.

ENCYKLOPÄDIE

DER

OHRENHEILKUNDE

Herausgegeben

von

Dr. Louis Blau in Berlin

Bearbeitet von

Doc. Dr. ALT, Wien. Privatdocent Dr. ASHER, Bern. Prof. Dr. B. BAGINSKY, Berlin. Dr. BARNICK, Graz. Prof. Dr. BERTHOLD, Königsberg i. P. Doc. Dr. BING, Wien. Dr. BLAU, Berlin. Primärarzt Dr. BRIEGER, Breslau. Prof. Dr. BÜRKNER, Göttingen. Dr. DENKER, Hagen i. W. Privatdocent Dr. DREYFUSS, Strassburg i. E. Dr. EITELBERG, Wien. Dr. EULENSTEIN, Frankfurt a. M. Dr. FREY, Wien. Prof. Dr. FRIEDRICH, Kiel. Dr. GÖRKE, Breslau. Prof. Dr. GRADENIGO, Turin. Privatdocent Dr. GRUNERT, Halle a. S. Dr. GUTZMANN, Berlin. Prof. Dr. HABERMANN, Graz. Dr. HAMMERSCHLAG, Wien. Dr. HANSBERG, Dortmund. Privatdocent Dr. HAUG, München. Prof. Dr. HESSLER, Halle a. S. Prof. Dr. JACOBSON, Berlin. Dr. JANKAU, München. Privatdocent Dr. JANSEN, Berlin. Dr. JOËL, Gotha. Privatdocent Dr. KATZ, Berlin. Dr. KAYSER, Breslau. Dr. KELLER, Köln. Prof. Dr. KISSELBACH, Erlangen. Privatdocent Dr. KRAUSE, Berlin. Dr. KRETSCHMANN, Magdeburg. Prof. Dr. KÜMMEL, Breslau. Privatdocent Dr. LEUTERT, Königsberg i. P. Sanitätsrath Dr. LUDEWIG, Hamburg. Dr. MYGIND, Kopenhagen. Dr. NOLTENIUS, Bremen. Prof. Dr. OSTMANN, Marburg. Dr. PANSE, Dresden. Prof. Dr. PASSOW, Heidelberg. Prof. Dr. POLITZER, Wien. Doc. Dr. POLLAK, Wien. Dr. REINHARD, Duisburg. Sanitätsrath Dr. ROLLER, Trier. Dr. SCHUBERT, Nürnberg. Sanitätsrath Dr. SCHWABACH, Berlin. Dr. SCHWIDOP, Karlsruhe. Dr. SELIGMANN, Frankfurt a. M. Dr. SPIRA, Krakau. Prof. Dr. STEINBRÜGGE, Giessen. Dr. STERN, Metz. Prof. Dr. STETTER, Königsberg i. P. Prof. Dr. URBANTSCHITSCH, Wien. Dr. VOHSEN, Frankfurt a. M. Dr. VULPIUS, Weimar. Prof. Dr. WAGENHÄUSER, Tübingen. Prof. Dr. WALB, Bonn. Dr. WEIL, Stuttgart. Dr. WOLF, Frankfurt a. M. Dr. ZERONI, Halle a. S. Prof. Dr. ZUCKERKANDL, Wien.

LEIPZIG
VERLAG VON F. C. W. VOGEL
1900.

Gr. Lex.-8°. Preis: broschiert ℳ 20 —; gebunden ℳ 23. —.

Neuer Verlag von F. C. W. Vogel in Leipzig.

Lehrbuch

der

Physiologie des Menschen

von

G. v. Bunge,

Basel.

2 Bände gr. 8°. 1901.

I. Band:	II. Band:
Sinne, Nerven, Muskeln, Fortpflanzung in 28 Vorträgen.	Ernährung, Kreislauf, Atmung, Stoffwechsel in 36 Vorträgen.
Mit 67 Abbildungen im Text und 2 Tafeln. Preis M. 10.—, geb. M. 11,25.	**Mit 12 Abbildungen. Preis M. 15.—, geb. M. 16.25.**

Die Orientierung.

Die Physiologie, Psychologie und Pathologie derselben auf biologischen und anatomischen Grundlagen

von

Dr. Fritz Hartmann,

Assistent der Universitätsklinik für Neurologie und Psychiatrie Prof. Anton's in Graz.

gr. 8°. 1902. Preis 7 Mark.

Fig. 1.

Fig. 2.

Fig. 3.

Fig. 5.

Fig. 4.

Fig. 6.

Fig. 6a.

Fig. 7.

E. Vogel in Leipzig.

Druck von Richard Hahn (H. Otto), Leipzig.

Fig. 8.

Fig. 9.

Fig. 9a.

Fig. 11.

Fig. 11a.

Fig. 10a.

Fig. 10.



Fig. 12.

Fig. 12a.

Fig. 13.



Fig. 13a.

Fig. 12b.

…gel in Leipzig.

Druck von Richard Hahn (H. Otto), Leipzig.

1.

3.

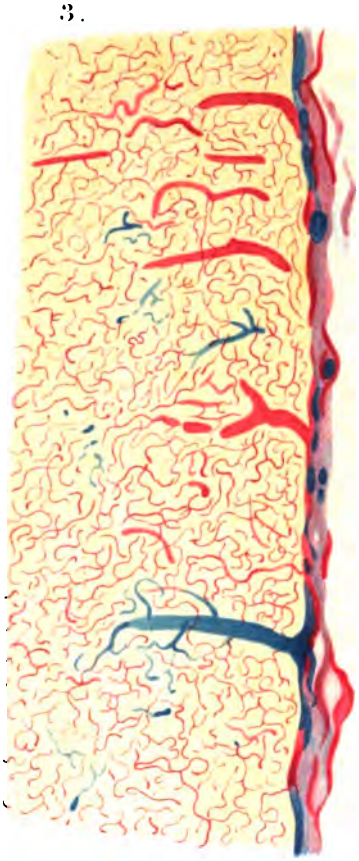

2.



Fig. 1.

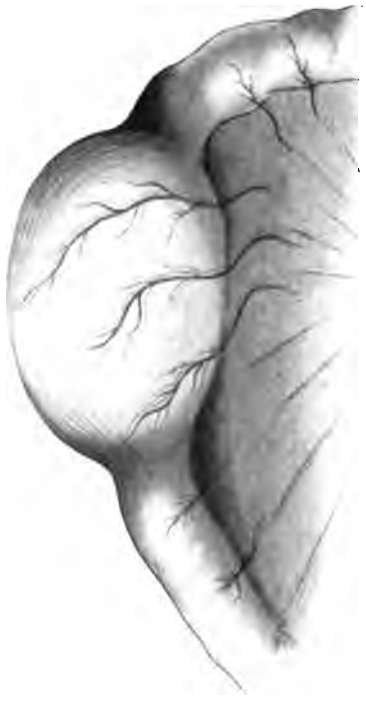

Fig. 2.

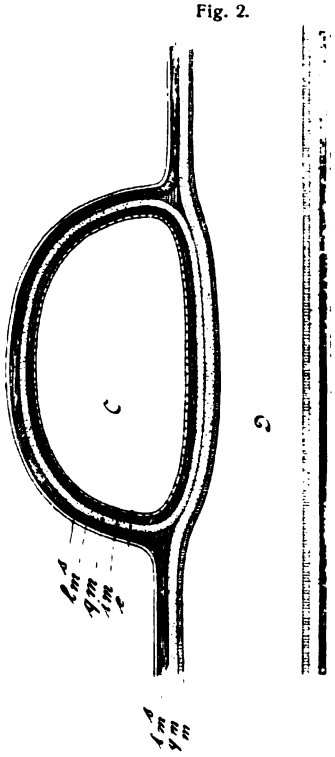

Fig. 3.



Fig. 4.

Fig. 5.

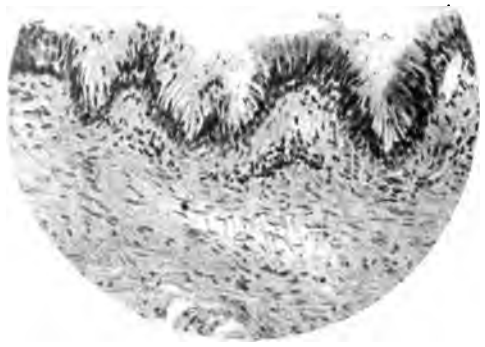

Fig. 6.

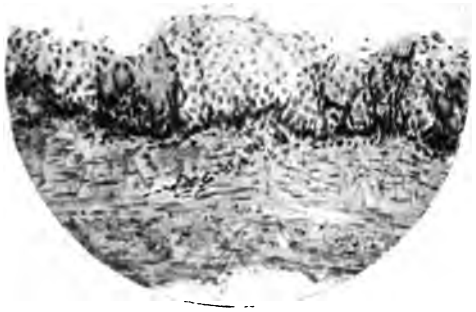

Fig. 7.

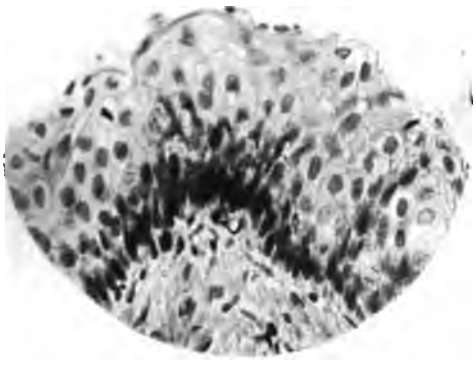

Fig. 8.

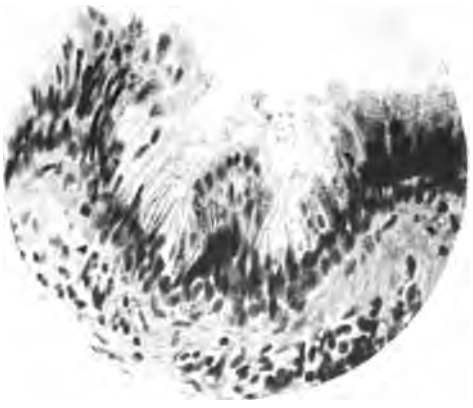

Kögel in Leipzig.

Druck von Richard Hahn (H. Otto), Leipzig.

XX.

Zur Anwendung des Aethers als allgemeines Betäubungsmittel; Aethertropfnarkose.

Von

Dr. C. Hofmann in Köln-Kalk.

Die Thatsache lässt sich wohl kaum bestreiten, dass in der jüngsten Zeit der Aether als Mittel für die Allgemeinnarkose mehr und mehr Boden gewinnt, wenn man sieht, wie sich neuerdings wiederum viele Stimmen (Riedel, Braun, Reinhardt, Kocher, Becker, v. Mikulicz u. A.[1]) sehr zu Gunsten des Aethers erheben. Fragt man nach der Ursache dieser immerhin auf den ersten Blick sehr auffälligen Thatsache, zumal der oft entbrannte Streit, ob Aether oder Chloroform, im Allgemeinen stets zu Gunsten des letzteren bisher zu endigen pflegte, so wird man in erster Linie unsere erweiterten Kenntnisse der schädlichen Nebenwirkungen des Chloroforms auf die inneren Organe zur Erklärung herbeiziehen müssen. Wir wissen zwar schon durch ältere Arbeiten von Ungar, Strassmann, Ostertag u. A., dass das Chloroform eine fettige Degeneration des Herzmuskels und der grossen Unterleibsdrüsen häufig genug herbeiführt. Neuere Arbeiten haben dieses experimentelle Ergebniss voll und ganz bestätigt. Untersuchungen mit Aether nach der gleichen Richtung hin fielen für dieses Betäubungsmittel unendlich viel günstiger als für das Chloroform aus. Lengemann berichtet darüber: „Bei diesen Hunden“ — Aethernarkose an 4 Hunden von je 1½ stündiger Dauer — „ist gar nichts zu sehen von den hochgradigen Leberveränderungen, wie die Chloroformthiere sie boten . . . . im Myocard finden sich nur spärliche, feine, schwarze Pünktchen . . . ., die Nieren sind ebenfalls unverändert.“ Damit erscheint von diesem Gesichtspunkte aus dem Aether principiell der Vorzug vor dem Chloroform gesichert.

1) Literaturverzeichniss am Schluss der Arbeit.

Leider standen dieser auf experimenteller Basis beruhenden Erkenntnis praktisch für eine allgemeine Verwendung des Aethers sehr ungünstige Erfahrungen bezüglich schädlicher Nebenwirkungen desselben auf die Respirationsorgane gegenüber, Erfahrungen, die dann auch in der immer wieder ventilirten Frage nach dem besten Narkoticum diese Schädigungen in den Vordergrund rückten und zur Verwerfung des Aethers durch die grosse Mehrheit der operirenden Aerzte führte. Die Minderheit hat trotzdem am Aether festgehalten und ihn dauernd vor dem Chloroform bevorzugt, und zwar nicht etwa, dass sie die Nachtheile des Aethers nicht beobachtet oder gar nicht richtig gewürdigt hätten, nein, sondern weil sie die dem Patienten durch den Aether drohende Gefährdung geringer anschlugen, als die von Chloroform ausgehenden Schädigungen, wie die häufige Asphyxie und Synkope. Andere wiederum wandten den Aether öfters an und schlossen ihn mit Rücksicht auf die Respirationsorgane bei Erkrankungen und Reizzuständen derselben aus.

Weiterhin wäre nun die Frage nach einem guten Narkoticum gelöst gewesen, wenn man die schädlichen Einwirkungen des Aethers auf die Athmungsorgane hätte vermeiden lernen. Es musste dabei festgestellt werden, ob dem Aether als solchem diese schädlichen Nebenwirkungen zukommen oder ob sie durch die bisherige Anwendungsweise desselben bedingt waren. Leider hat es sehr lange gedauert, bis in dieser Form der Frage näher getreten wurde, und es ist vielleicht der jahrzehntelange Stillstand in der weiteren Klarstellung der Verhältnisse auf jene einschränkende Indicationsstellung im Aethergebrauch bezüglich der Athmungsorgane zurückzuführen. Der Aether galt hier als schädliches Mittel und Patienten mit Erkrankungen des Respirationstractus wurden von vornherein von der Aethernarkose ausgeschlossen. Man ging der Schwierigkeit einfach aus dem Wege, anstatt den Versuch zu machen, sie zu überwinden. So zweckmässig daher diese einschränkende Indication bei vorhandener Erkrankung des Respirationstractus an und für sich auch zu sein schien, so wenig diente sie doch andererseits dazu, eine allgemeine Würdigung des Aethers und einen Fortschritt in der Frage herbeizuführen.

Dieser Fortschritt wurde dann von Hölscher und Lindemann angeregt, welche bei ihren Untersuchungen zu dem Resultat gelangten, dass der Aether als solcher bei der Einathmung keine direct schädigende Wirkung auf die Schleimhaut der Respirationsorgane auszuüben vermöge im Gegensatz zu Poppert, der allerdings früher derartige schädliche Einflüsse beobachtet zu haben glaubte. Später hat dann Dreser als erster darauf hingewiesen, dass Aetherdampf

erst in einer höher procentuirten Beimischung zur atmosphärischen Luft eine reizende Wirkung auf die Schleimhaut hervorbringe. Diese letztere durch das Experiment gewonnene Feststellung ist sehr wesentlich, und wir werden sehen, dass sie bei der praktischen Gestaltung der Aethernarkose am meisten berücksichtigt werden muss.

Etwas sehr Ueberraschendes hat der Gedanke, dass erst eine stärkere Beimischung von Aetherdämpfen zur Respirationsluft unangenehme Erscheinungen hervorrufe, eigentlich gar nicht. So erklärt sich auch ungezwungen das negative Resultat von Hölscher und Lindemann, die offenbar mit zu gering concentrirten Aether-Luftgemischen gearbeitet haben. Immerhin bedarf das Ergebniss Dreser's einer erweiterten Erklärung, und ich glaube, dass neben dem vom Aetherdampf erzeugten Reiz die Verdunstungskälte eine grosse Rolle spielt. Die rasche Verdunstung des Aethers erzeugt eine derartige Abkühlung der mit dem Aetherdampf zugleich einzuathmenden atmosphärischen Luft, dass lediglich dadurch, zumal von den meisten Patienten während der Narkose durch den Mund geathmet wird, eine schädliche Reizung der Schleimhaut hervorgerufen werden muss. Jemehr Aether in der Zeiteinheit verdunstet, d. h. jemehr Aether in der Zeiteinheit bei der Narkose verbraucht wird, um so stärker wird die Abkühlung sein. In demselben Maasse nimmt die Verdunstungskälte zu, wie in dem Aether-Luftgemische der Gehalt an atmosphärischer Luft sinkt und die Beimischung an Aetherdampf steigt. Es tritt also geradezu eine Summation der schädlichen Einflüsse auf; Abnahme der normalen Athmungsluft, Zunahme der Aetherbeimischung und dadurch bedingte starke Abkühlung sind die Factoren der entstehenden Reizwirkung.

Von der eintretenden starken Abkühlung kann man sich sehr leicht überzeugen, wenn man auf eine gewöhnliche Schimmelbuschmaske Aether längere Zeit aufgiesst, während der Patient ruhig athmet. Nach einiger Zeit bildet sich ein feiner Schnee auf der Aussenseite der Maske, der nichts anderes als den unter dem Einfluss der Abkühlung gefrorenen Wasserdampf der Exspirationsluft darstellt.

Ob nun die grössere Sättigung der Athmungsluft mit Aetherdämpfen allein ohne die Verdunstungskälte die schädliche Einwirkung auf die Schleimhaut hervorzurufen im Stande ist, lässt sich kaum sagen; sicher ist aber, dass die Kältewirkung hier eine grosse Rolle spielen muss, zumal wir ja wissen, dass die kalte Winterluft z. B. sehr wohl im Stande ist, zum Mindesten einen günstigen Boden für eine Erkrankung der Athmungsorgane zu präpariren. Je stetiger und

procentualiter geringer nun die Beimischung von Aetherdampf zur Luft sein wird, desto weniger wird sich die Kältewirkung geltend machen.

Wenn diese letzte Schlussfolgerung eigentlich mit Nothwendigkeit auf die Verwendung von exact dosirenden Apparaten, wie sie für das Chloroform von Dreser, Kionka und Geppert construirt worden sind, hinzuführen scheint, so ist trotzdem deren volle Zweckmässigkeit noch nicht erwiesen. Sie würden nämlich erst dann wirklich ihren Zweck erfüllen, wenn alle Individuen auf die gleiche Menge des verbrauchten Narkoticums in gleicher Weise reagirten. Nun wissen wir aber sowohl aus zahlreichen Thierexperimenten und aus der Praxis, dass die einzelnen Individuen selbst der nämlichen Gattung in ganz ungleicher Weise auf die nämliche Menge des inhalirten Narkoticums reagiren. Das gleiche Quantum, welches bei dem einen Thier eine vollständige Toleranz gegen alle äusseren Reize, d. h. mit anderen Worten eine völlige Narkose erzeugt, bewirkt bei dem anderen womöglich nur ein Excitationsstadium. Es ist ja, wie wir wissen, die sog. Narkotisirungsbreite eine sehr grosse. Kionka berechnet, dass für das Chloroform als unterste Grenze eine stetige Zufuhr von 0,5 Vol.-Proc. mit der atmosphärischen Luft und als oberste 1,3 Vol.-Proc. gelten kann; für den Aether liegen diese Zahlen viel weiter auseinander; sie schwanken zwischen 2,1 und 7,9 Vol.-Proc. Wenn man bedenkt, dass bei dem einen Versuchsthier schon 2,1 Vol.-Proc. Aetherdampf der atmosphärischen Luft beigemischt bei gleichmässiger Zufuhr genügen, um eine Betäubung zu erzeugen und bei einem andern erst 7,9 Vol.-Proc., dann hat eigentlich ein dosirender Apparat wenig Zweck, da doch erst für das gerade zu narkotisirende Individuum die Menge des nothwendigen Narkoticums ausprobirt werden muss. v. Mikulicz sagt sehr richtig: „Jede Narkose ist als ein Experiment für sich anzusehen; jede Schablone ist hier zu verwerfen“ (l. c. p. 587). Ist man also doch auf das Ausprobiren angewiesen, dann empfiehlt sich auch nicht die Anwendung complicirter, für den praktischen Gebrauch viel zu umständlicher und umfangreicher Apparate, sondern die Anwendung einer Maske, auf die das Narkoticum in ununterbrochener, gleichmässiger Folge aufgetropft und somit auch gleichsam dosirt wird.

Aber auch wenn die sog. Narkotisirungsbreite keine so grosse, sondern für alle etwa die gleiche Menge des Narkoticums zur Erreichung einer Betäubung nothwendig wäre, selbst dann hätte ein dosirender Apparat noch keinen rechten Zweck. Wir sind ja, wie ich schon früher an anderer Stelle (l. c.) hervorgehoben habe, bei der Aufnahme des Narkoticums

gerade bei der so wichtigen Einleitung der Narkose zu sehr von der Mitwirkung des Patienten abhängig. Bei ruhigem und tiefem Athmen wird gleichmässiger und rascher das Narkoticum aufgenommen als bei unregelmässiger, oberflächlicher Athmung. Was nützt also das durch den Apparat in ganz gleichmässiger Weise zugeführte Narkoticum, wenn es nun nicht in der gewünschten Weise eingeathmet wird. Auch hier wird der geschickt narkotisirende Arzt mehr mit der Darreichung des Narkoticums in einfachster Weise erzielen, als mit den schönsten Apparaten.

Ziehen wir aus diesen Ueberlegungen die Consequenz, so müssen wir sagen, dass uns in der praktisch so wichtigen Frage der Technik der Betäubung nur experimentelle Narkosen fördern können, bei welchen die Darreichung des Narkoticums in einfachster Weise bewerkstelligt wird.

In dieser Art habe ich nun eine ganze Reihe von Narkosen bei Thieren ausgeführt und habe ich mich dabei einer mit einer mehrfachen Gazelage überzogenen, für die Darreichung des Chloroforms heute ja vielfach gebrauchten Maske (nach Schimmelbusch) und einer gewöhnlichen Tropfflasche bedient. Gerade diese in den Apotheken für Tropfmedicin gebräuchlichen Fläschchen sind bei entsprechender Einstellung des Stöpsels für ein schnelleres oder langsameres Auftropfen sehr geeignet und allen anderen Tropfvorrichtungen weit überlegen.

Es war mir bei diesen Narkosen darum zu thun, festzustellen, wie sich eine Aethernarkose in dieser Art gestaltet und ob eine verschiedene Wirkung beim Auftropfen oder Aufgiessen des Aethers auf die Maske zu beobachten sei; es hat sich dabei in der That eine erhebliche Differenz herausgestellt. Beispielsweise wurde bei zwei gleich alten Meerschweinchen (3/4 Jahre alt) Folgendes beobachtet: das erste war beim Auftropfen von Aether auf die Maske in 2 Minuten nach einem Verbrauch von 5 ccm tief betäubt, der Cornealreflex erloschen; ein Excitationsstadium war nicht vorausgegangen; das andere Thier, bei dem der Aether aufgegossen wurde, gerieth in ein starkes Excitationsstadium und war erst in 3 3/4 Minuten nach Verbrauch von 29 ccm Aether ebenso tief betäubt wie das erste Thier. Auffallend verschieden war auch das Erwachen aus der Narkose; das nach der Tropfmethode betäubte Meerschweinchen erwachte schon nach 1 1/2, das andere erst nach 3 1/2 Minuten. Aehnlich gestalteten sich die Resultate bei einer ganzen Reihe anderer Narkosen und auch bei anderen Thieren (Kaninchen).[1])

1) Ich habe kleinere Thiere genommen, um es mit möglichst geringen Aethermengen, bei denen kleinere Schwankungen schon wesentlich sind, zu thun

Wir finden hier die höchst auffällige Thatsache, dass beim Auftropfen ein viel geringeres Quantum Aether in fast der halben Zeit zu einer sehr ruhigen Narkose führt, während beim Aufgiessen erst nach dem Verbrauch des sechsfachen Aetherquantums eine gleiche Betäubung erzielt wird. Dabei ist noch besonders zu bemerken, dass im ersteren Falle ein Excitationsstadium fehlte, während es im zweiten recht deutlich ausgeprägt war. Vergleichsnarkosen, die in ähnlicher Weise mit Chloroform ausgeführt wurden, zeigten zwar nicht diese erheblichen Differenzen, immerhin wurde aber auch beim Auftropfen mit einer viel kleineren Menge etwa in der gleichen Zeit eine ruhigere Narkose als beim Aufgiessen erzielt.

Die Erklärung für diese im ersten Augenblick auffällige Erscheinung ist wohl nicht ganz leicht. Man könnte sich vorstellen, dass zunächst bei einer plötzlichen und reichlichen Zufuhr eines hoch concentrirten Aether-Luftgemisches, wie es beim Aufgiessen entsteht, die Thiere wegen der unangenehmen Empfindung das Athmen zunächst zu unterdrücken versuchen oder ganz oberflächlich athmen, und dass dabei der grösste Theil des Aethers in den Raum abdunstet, also zwar scheinbar verbraucht wird, aber für die Narkose nicht zur Geltung kommt. Tropft man dagegen anfänglich sehr langsam, so wird die Einathmungsluft nur wenig Aetherdampf enthalten, für die Einathmung weniger unangenehm sein und dieselbe deshalb auch weniger stören. Mag die Erklärung auch plausibel sein, so scheint mir ein anderer Gesichtspunkt doch noch mehr der Berücksichtigung werth. Wir wissen in analoger Weise vom Alkohol, dass z. B. ein Glas Wein langsam durch einen Strohhalm aufgesogen geradezu berauschend wirken kann, während das gleiche Quantum von einem erwachsenen Menschen in der gewöhnlichen Weise genossen überhaupt kaum eine Wirkung ausübt. Es scheint dem Aether genau wie dem Alkohol bei langsamer Einverleibung kleiner Quantitäten eine betäubende und in umgekehrter Weise eine excitirende Wirkung zuzukommen, wenn in kürzerer Zeit ein grösseres Quantum eingeathmet wird; erst nach weiterer und längerer Darreichung in solcher Menge kommt es zur Narkose nach vorausgegangener starker Excitation. Mit dieser Erklärung verträgt sich auch die früher vielfach

---

zu haben und dann auch deshalb, weil beim Menschen sich früher gezeigt hatte, dass die Verabreichung von tropfenweisem Aether allein im Allgemeinen nicht genügt, um die gewünschte Narkose zu erzielen. Hätte ich vielleicht grössere Hunde genommen, so lag die Gefahr des Versagens nahe und ich hätte den Unterschied zwischen der zur Beobachtung gekommenen Doppelwirkung — einer narkotisirenden und einer excitirenden — des Aethers je nach Verabreichung nicht feststellen können.

gemachte und von Sudeck neuerdings zum Operiren im sog. Aetherrausch praktisch verwerthete Beobachtung, dass oft schon nach wenigen tiefen Athemzügen ein Stadium der Analgesie eintritt, das aber schnell vorüberzugehen pflegt, von einem Excitationsstadium abgelöst wird, bis dann nach weiterer Aetherzufuhr in längerer Zeit eine Dauernarkose erreicht wird." Offenbar entfaltet beim Auftropfen der Aether überhaupt nur seine narkotisirende Wirkung, es kommt gar nicht zum Excitationsstadium und die Dauernarkose schliesst sich schneller ohne deutlichen Uebergang an das narkotische Vorstadium an. Dass dabei der Aetherverbrauch ein viel geringerer sein muss, liegt auf der Hand.

Aehnliche Beobachtungen hatten wir schon vorher bei der Aethernarkose am Menschen gelegentlich gemacht, ohne die richtige Erklärung dafür zu haben. Das Experiment zeigte dann aber sehr deutlich, dass nur ein tropfenweiser Verbrauch des Aethers zu einer wirklich guten Narkose geeignet ist, d. h. zu einer Narkose frei von allen sog. Aethererscheinungen, wie vermehrte Speichelsecretion, Cyanose, röchelnde Athmung u. s. w. Eine solche Narkose brauchen wir aber, wenn sie der früheren Aethererstickungsnarkose, die bei vielen in Misscredit gerathen ist, überlegen sein soll.

Das paradox erscheinende Ergebniss, dass in weniger Zeit bei geringerem Aetherverbrauch eine bessere Narkose zu erzielen sei, als umgekehrt, lässt sich wohl nicht direct auf die Anwendung des Aethers in anderer Weise und mit anderen Masken übertragen. Für die tropfenweise Anwendung bei dem Gebrauch der gewöhnlichen Narkotisirungsmaske ist es aber zweifellos, für kleinere Thiere wenigstens, richtig und beweist, dass der Technik der Aetherdarreichung eine viel grössere Bedeutung zukommt, als man bisher angenommen hat.

Die experimentell als richtig erkannte tropfenweise Verabreichung des Aethers musste also auch die Grundlage für die Narkose beim Menschen bilden, weil jede raschere Aetherzufuhr zu den von früher her längst bekannten unangenehmen Aethersymptomen führen musste.

Nun ergaben aber schon die ersten praktischen Versuche, dass man bei der tropfenweisen Verabreichung des Aethers im Allgemeinen beim erwachsenen Menschen keine genügend tiefe Betäubung erzielt. Es kommt nach längerer Zeit wohl zu einer Einschläferung, indessen tritt keine genügende Toleranz ein und die Patienten sind eigentlich, sobald man die Maske wegnimmt, wach. Ganz anders und viel günstiger fielen die Versuche bei der Combination der tropfenweisen Darreichung des Aethers mit der von Riedel schon früher empfoh-

lenen Morphiuminjection vor Beginn der Narkose. Es zeigte sich, dass jetzt im Allgemeinen, wenn etwa 1 Stunde vor Beginn der Narkose 1—2 Centigramm Morphium gegeben wurden, genügend tiefe, auch für Laparotomieen hinlänglich ausreichende Narkosen erzielt wurden. Ich sagte eben „im Allgemeinen" und füge hinzu, dass ausnahmsweise z. B. bei kräftigen Arbeitern oder Trinkern wenigstens in der Zeit von 10—20 Minuten keine genügende Narkose erzielt wurde. Eine Steigerung der Aetherzufuhr bewirkte aber ausnahmslos die unangenehmen Aethersymptome, so dass dann etwas Chloroform gegeben wurde. Weitere Erfahrungen haben aber gezeigt, dass nur in ganz seltenen Ausnahmefällen die Verabfolgung oft nur weniger Tropfen von Chloroform, das dann eine geradezu überraschend betäubende Wirkung ausübt, nötig wurde, wenn die Morphiumgabe dem einzelnen Falle entsprechend schwächer oder stärker verabfolgt worden war.

Ich will hier auf Grund der Erfahrungen nachdrücklich hervorheben, dass die Dosirung des Morphiums einen Hauptfactor für das gute Gelingen einer Aethertropfnarkose darstellt, und ich stehe nicht an, zu behaupten, dass man jedesmal eine vorzügliche Narkose erhalten wird — auch bei Potatoren u. s. w. —, wenn man eine hinreichende Dosis Morphium gegeben hat. Für Frauen genügt im Allgemeinen 0,01; handelt es sich aber beispielsweise um eine Patientin mit Gallensteinen, die schon jahrelang in grösseren oder kleineren Intervallen Morphium eingespritzt bekommen hat, so wird man natürlich nach Lage des Falles die Morphiumgabe erheblich steigern. Man wird also der Gewöhnung an das Morphium, der allgemeinen Constitution, dem Kräftezustand u. s. w. Rechnung tragen und die Gabe entsprechend erhöhen oder erniedrigen müssen. Ueber 0,02 wird man dabei selten hinauszugehen brauchen. Im Allgemeinen genügt für Frauen 0,01—0,015 und für die kräftigsten Männer reicht gewöhnlich 0,02 aus. Schwierigkeiten macht die Abmessung der Morphiumgabe im Allgemeinen nicht, da wir ja auch sonst gewöhnt sind, unsere Arzneigaben den individuellen Verhältnissen anzupassen.

Dem Morphium Atropin zuzusetzen, wie es Reinhardt empfiehlt, halte ich nicht für richtig, weil durch eine stärkere Atropinbeimischung geradezu die Morphiumwirkung durch Antagonismus aufgehoben wird. Eine stärkere Speichelsecretion, wogegen Reinhardt das Atropin gegeben zu sehen wünscht, kommt übrigens bei der tropfenweisen Aetherverabreichung nicht vor. Tritt erhöhte Speichelsecretion ein, dann ist ausnahmslos zu viel Aether gegeben worden, und es giebt kein geeigneteres Mittel dagegen, als die Aetherzufuhr zu ver-

mindern. Weil entbehrlich, ist auch die von Becker nach derselben Richtung hin empfohlene Anwendung des Latschenöls nicht empfehlenswerth; doch gebe ich gern zu, dass die einmal bestehende Speichelsecretion beziehungsweise die durch ungeeignete Aetherverabreichung bestehende Neigung dazu durch die empfohlenen Mittel günstig beeinflusst wird. Ich halte die Maassnahmen nur für entbehrlich, weil bei richtiger Aetheranwendung eine stärkere Speichelsecretion nicht eintritt, sie also auch nicht bekämpft zu werden braucht.

Das kann man wohl heute sagen, dass die combinirte Morphium-Aethertropfnarkose bei richtiger Ausführung allen praktischen Bedürfnissen Rechnung trägt; die manchmal nicht zu entbehrende geringe Chloroformmenge kurz vor dem Eintritt der Narkose ist ebenfalls den praktischen Beobachtungen entsprungen. Das Chloroform wird hier nie in einer für den Organismus schädlichen Menge und Dauer, die, wie wir schon eingangs erwähnt haben, entscheidend für die Bevorzugung des Aethers waren, verabreicht; das Chloroform bleibt im Princip von der Narkose ausgeschlossen, und nur in seltenen Fällen greifen wir, wenn nicht zu umgehen, auf dasselbe zurück, und zwar, um eine Steigerung der gewöhnlichen Aethergabe zu umgehen. Keine Bequemlichkeitsrücksichten, sondern nur die zwingende Noth giebt uns das Chloroform in diesen Ausnahmefällen in die Hand, ohne dass wir von seiner Gefährlichkeit hinterher weniger überzeugt wären als früher; wir gebrauchen es dann allerdings mit der ihm gebührenden Vorsicht und kehren sofort — meist nach Gebrauch von wenigen Tropfen oder wenigen Gramm, da die Wirkung in der That eine überraschend schnelle und gute ist — zum Aether zurück. Weiter erfordert dieses Vorgehen eine gewisse Ueberlegung von Seiten des Narkotiseurs; er wird in jedem einzelnen Falle beobachten müssen, ob er mit Aether auskommt oder ob er etwas Chloroform zweckmässiger Weise giebt. Meines Erachtens hat dies aber den grossen Vorzug, dass die Aufmerksamkeit des Narkotiseurs nicht abgelenkt werden kann, weil er unausgesetzt den Verlauf seiner Narkose beobachten muss; wenn er aber auf die Narkose achtet, dann werden ihm Störungen nicht entgehen. Gefahr liegt nur im schablonenmässigen Narkotisiren, wobei der Narkotiseur sich nichts mehr denkt, seine Aufmerksamkeit vielmehr auf Aussendinge richtet und nun eine etwa eintretende Störung übersieht. Ueberhaupt ist die Gefahr bei Anwendung des Aethers eine unendlich viel geringere als beim Chloroform; ernstere Zwischenfälle habe ich überhaupt nicht gesehen, trotzdem sich die Erfahrung auf mehrere tausend Morph-Aethernarkosen,

deren grössten Theil ich noch während meiner Thätigkeit bei Witzel in Bonn beobachtet habe, stützt.

Braun, der die Wirkung des Aethers richtig gewürdigt und in ausgezeichneter Weise beschrieben hat, indem er auch nur eine gewisse Concentration des Aetherdampfes in der Athmungsluft für zulässig erklärt, weil sonst Aethererscheinungen auftreten, hat die Schwierigkeit umgangen, die mit der Steigerung der Aetherzufuhr verbunden ist; er greift auf die Mischnarkose zurück und gebraucht einleitend bis zur völligen Betäubung Chloroform und Aether. Sein Apparat — ein Gebläseapparat mit einer getrennten Chloroform- und Aetherflasche — beruht zweifellos auf richtigen Voraussetzungen und ist praktisch gut construirt, indessen kann ich mich mit der principiellen Einleitung der Narkose mit Chloroform-Aether nicht befreunden. Warum soll man nicht das unschädliche — so kann man wohl sagen — Morphium an Stelle des Chloroforms dem Aether vorausschicken und nun eine Aethertropfnarkose machen, die nicht nur bei Frauen und Kindern, sondern erst recht in schwierigen Fällen ihre vollen Vorzüge entfaltet und für gewöhnlich auch in einer den praktischen Bedürfnissen genügenden Zeit ohne Chloroform zu erreichen ist? Ich lege also den Schwerpunkt meiner Aethernarkose nicht auf die leichter zu narkotisirenden Fälle, Frauen und Kinder, denn hier kann man auch mit der nöthigen Vorsicht Chloroform, ohne üble Zufälle zu erleben, anwenden, sondern gerade auf die Fälle, wo uns schon ein Blick auf den fettleibigen, kurzathmigen, womöglich cyanotisch aussehenden Patienten sagt, dass jeder Tropfen Chloroform mehr einen Schritt weiter zur Synkope bedeuten kann. Auch hier erzielt man mit Morphium-Aether bei richtiger Anwendung eine gute und ruhige Narkose und nicht das geringste Excitationsstadium.

Kocher, der sich auch grundsätzlich dem Aether zugewandt hat, leitet seine Narkose mit Bromaethyl ein und giebt dann zur Fortsetzung Aether. Es lässt sich auf diese Weise gewiss sehr schnell eine Betäubung erzielen, indessen hat das Vorgehen doch seine Schattenseiten. Bei der kurzdauernden Bromaethylnarkose muss natürlich zur Fortsetzung schnell recht viel Aether gegeben werden, damit der Patient zwischen dem Aufhören der Bromaethyl- und dem Einsetzen der Aethernarkose nicht wieder erwacht; würde man den Aether auftropfen, dann wäre zur Zeit des Erwachens noch nicht genügend davon in den Blutkreislauf aufgenommen. Eine Steigerung der Beimischung von Aetherdampf zur atmosphärischen Luft über das nach Braun's und unseren Erfahrungen zulässige Mass ist die nothwendige Folge der rasch einsetzenden und eben so rasch ablaufen-

den Bromaethylnarkose. Die Methode ist daher wenig empfehlenswerth, weil sie sich der auf richtiger Erkenntniss und Voraussetzung beruhenden neuen Dosirungsform des Aethers — Zuführung in möglichst geringer Beimischung zur Inspirationsluft — nicht bedienen kann. Damit soll nicht gesagt sein, dass die Methode zum Erzielen einer Aethernarkose überhaupt ungeeignet sei; nur werden die ungünstigen Aethersymptome nicht ausbleiben, und erst recht nicht, weil die schon betäubten Patienten durch ausgiebige und tiefe Inspirationen sehr viel Aether in kürzester Zeit aufnehmen werden. Theoretisch wenigstens ist dabei eine Reizung der tieferen Luftwege, die sich in postnarkotischen Erkrankungen der Lungen äussern, sehr wahrscheinlich.

Eine kurze Zusammenfassung der technisch wichtigen Momente unserer Narkotisirungsmethode ist vielleicht für die Nachprüfung nicht unwesentlich; dabei möchte ich betonen, dass selbst nebensächlich erscheinende Umstände volle Würdigung verdienen, denn sie beruhen auf einer jahrelangen, sehr sorgfältigen experimentellen und praktischen Erfahrung. — Etwa eine Stunde vor der Narkose wird 0,01—0,03 Morph. mur. subkutan eingespritzt; ich erinnere dabei an die früher erwähnte sorgfältige Dosirung für jeden einzelnen Fall, die bestimmend für den ganzen Verlauf der Narkose ist. Die praktische Durchführung der Morphiumdarreichung stösst grade in grösseren Anstalten, wo eine Reihe von Operationen hintereinander erledigt werden müssen, auf gar keine Schwierigkeiten, wenn ein Assistent dafür sorgt, dass für die nächste Operation rechtzeitig das Morphium gegeben wird. Aber auch bei plötzlichen Operationen, etwa einer Herniotomie, dauert die Vorbereitung so lange, dass für die Morphiumdarreichung genügend Zeit bleibt.

Die sehr wichtige Einleitung der Narkose selbst hängt in Bezug auf ihre Güte wesentlich von dem Geschick des Narkotiseurs ab; dabei ist eine geübte Schwester, der man eine solche Aethernarkose wohl anvertrauen kann, einem ungeübten jüngeren Assistenten mehr als vorzuziehen, und nichts ist hier wohl verderblicher, als ein häufiger Wechsel im assistirenden Personal. So selbstverständlich ja die fortwährende Ueberwachung der Narkose durch den Operateur ist, so wenig kann er andererseits die fehlende Uebung seines Narkotiseurs durch Anweisungen oder Belehrungen während der Narkose ersetzen. Dem mit der Narkose Vertrauten kann er durch gelegentliche Winke seine Wünsche verständlich machen; der Ungeübte wird seine Anweisungen meist überhaupt nicht verstehen und nur in Verwirrung gebracht, so dass der Erfolg alles andere, nur nicht der erwartete ist.

Auf die nothwendige Beruhigung des Patienten und die Regelung der Athmung vor Beginn der Narkose habe ich in einem früheren Artikel im Centralblatt für Chirurgie hingewiesen und habe dort zur Unterstützung das Rückwärtszählen, etwa von 200 abwärts, empfohlen; ich kann auch nach den weiteren Erfahrungen diese Empfehlung nur wiederholen. Mit dem Auftropfen des Aethers soll man etwa eine Minute lang noch nach Beginn des Zählens warten und dann ganz langsam tropfend beginnen, und allmählich die Tropfenzahl steigern. Der beruhigende Effect grade bei aufgeregten Personen ist dann sehr eclatant. Mit einer ununterbrochenen, allmählich etwas schneller werdenden Tropfenfolge wird man durchschnittlich in 10—15 Minuten eine vollständige Narkose gewöhnlich ohne jedes Excitationsstadium erreichen und die Narkose auch in gleicher Weise unterhalten können. Der durchschnittliche Aetherverbrauch wird meist unter 2 g pro Minute bleiben. Dauert es ausnahmsweise ungewöhnlich lange bis zum Stadium der völligen Toleranz, dann darf die Aetherzufuhr nicht etwa erheblich gesteigert werden; wenige Tropfen Chloroform, das man bereit hält, genügen jetzt, um die gewünschte Betäubung zu erzielen; die Fortsetzung der Narkose geschieht natürlich tropfenweise mit Aether. Ich betone nochmals, dass oft eine ganze Reihe von Narkosen sich ganz glatt mit Aether abwickeln lässt und nur hier und da bei einer etwas Chloroform gebraucht wird. Meist ist in diesen Ausnahmefällen die Morphiumgabe wohl eine zu geringe gewesen.

Sogenannte Aethersymptome dürfen nicht auftreten; ein einziger Hustenstoss, eintretende Unruhe u. s. w. beweisen ausnahmslos, dass zu viel Aether gegeben worden ist. Das Entfernen der Maske für kurze Zeit wird die Störung beseitigen.

Das Instrumentarium ist das denkbar einfachste; man braucht nur eine gewöhnliche, mit auswechselbarer Gaze überzogene Maske, eine Tropfflasche für 50—100 g Aether und ein kleines Tropffläschchen mit Chloroform in Reserve. Ich benutze den gewöhnlichen, nicht einen für die Narkose besonders hergestellten und signirten Aether; ganz gut ist zwar der Aether Merck pro Narcosi; er stellt sich aber theuerer als der gewöhnliche und bietet keine besonderen Vortheile.

Grade in letzter Zeit habe ich wieder mehrfach die Genugthuung gehabt, von in der Narkosenfrage sehr urtheilsfähigen Collegen, die gelegentlich bei Operationen anwesend waren, die Vorzüge der Methode anerkannt zu sehen, obwohl die Herren der Sache zunächst sehr skeptisch gegenüberstanden. Ich glaube sicher, dass jeder ernsthafte Versuch mit dieser Art der Narkose dem Aether immer mehr die ihm gebührende Anerkennung sichern wird.

Aus dem Vorstehenden lassen sich wohl folgende Sätze zusammenfassen:

1. Der Aether ist dem Chloroform prinzipiell als Narkoticum vorzuziehen, weil er keine, oder nur sehr geringfügige Schädigungen der inneren Organe hervorruft, die, wie Lengemann gezeigt hat, dem Chloroform selbst bei vorsichtigster Dosirung noch anhaften.

2. Es hat sich durch das Experiment ergeben, dass der Aether auf kleinere Thiere in geringer Gabe schneller, als in grösserer narkotisirend wirkt und in letzterer Darreichung zunächst sogar eine stark excitirende Wirkung entfaltet. Die tropfenweise Verabreichung des Aethers zu narkotischen Zwecken kann daher nur als rationell bezeichnet werden. Die Aethererstickungsmethode ist als irrationell, weil nicht frei von ungünstigen Nebenwirkungen, entsprechend unseren heutigen erweiterten Kenntnissen über den Aether aufzugeben.

3. Mit Aether allein ist durch tropfenweise Darreichung beim erwachsenen Menschen nur ausnahmsweise eine für Operationszwecke genügende Narkose zu erzielen. Sehr günstig gestaltet sich dagegen bei dieser Anwendungsform des Aethers das Resultat, wenn man ihm eine entsprechende Dosis Morphium subcutan vorausschickt, etwa eine Stunde vor Beginn der Narkose. Nur in Ausnahmefällen ist zur Beschleunigung des Eintretens der Betäubung eine geringe Chloroformgabe, die dann allerdings zweckmässig, aber auch ungefährlich ist, angebracht.

4. Die empfohlene Morphium-Aethertropfnarkose ist mit den gewöhnlichen Mitteln ausführbar und den praktischen Bedürfnissen angepasst. Die Technik der Methode erfordert zwar Uebung, doch bietet sie keine derartigen Schwierigkeiten, dass man nur einen Arzt mit ihr betrauen dürfte; eine geübte Schwester kann bei der relativen Einfachheit und Ungefährlichkeit der Narkose dieselbe sehr wohl ausführen. Nicht die Person, sondern das Vertrautsein mit der Narkose sichert den Erfolg.

5. Eine stärkere als tropfenweise Darreichung des Aethers führt zu den bekannten unangenehmen Aethersymptomen, welche wohl ausser der reizenden Wirkung des Aetherdampfes durch die bei grösserer Verdampfung

des Aethers erzeugte stärkere Abkühlung der atmosphärischen hervorgerufen werden; die starke Abkühlung tritt augenfällig durch Gefrieren des Wasserdampfes der Exspirationsluft in Form eines feinen Schnees auf der Maske zu Tage.

Literaturverzeichniss.

1) Becker, Centralblatt für Chirurgie. 1901.
2) Braun, Verhandl. der deutschen Gesellschaft für Chirurgie. 1901 u. Münchner med. Wochenschr. 1901.
3) Dreser, Archiv für experiment. Pathologie. 1898. Bd. 37.
4) Geppert, Deutsche med. Wochenschr. 1899. 27—29.
5) Hofmann, Centralblatt für Chirurgie. 1901.
6) Hölscher, Archiv für klin. Chirurgie. Bd. 57.
7) Honigmann, Archiv für klin. Chirurgie. Bd. 58.
8) Kocher, Operationslehre.
9) Lindemann, Centralblatt für allgem. Pathologie. 1898. 11 u. 12.
10) Lengemann, Beiträge zur klin. Chirurgie. Bd. 27. Heft 3.
11) v. Mikulicz, Verhandl. der deutschen Gesellschaft für Chirurgie. 1901.
12) Ostertag, Virchow's Archiv. Bd. 118. 1889.
13) Poppert, Allgem. med. Centralzeitung. 1897. 11. August.
14) Riedel, Berliner klin. Wochenschr. 1896. Nr. 39.
15) Reinhardt, Centralblatt für Chirurgie. 1901.
16) Strassmann, Virchow's Archiv. Bd. 115. 1889.
17) Sudeck, Centralblatt für Chirurgie. 1902. Nr. 13.
18) Ungar, Vierteljahrsschr. für gerichtl. Medizin. 1887.

XXI.

Das Eukain B.

Eine Studie über das Eukain, seine Vorgeschichte und seine Verwendung in der Praxis, nebst eigenen Beobachtungen und Versuchen mit Eukain B.

Von

Dr. **Marcinowski,**
Sanatorium Woltersdorfer Schleuse.

Allgemeines über Localanästhesie.

Die ungemeine Verbreitung, welche die Schleich'sche Infiltrationsanästhesie trotz ihrer für die Allgemeinheit der Aerzte unleugbar bedeutenden technischen Schwierigkeiten gefunden hat, hat zugleich zu einer fast ausschliesslichen Verwendung des mit ihr traditionell verknüpften Cocains geführt, welche nach unseren heutigen Erfahrungen sachlich nicht mehr berechtigt ist.

Diese Zeilen sollen das Cocain also aus seiner bevorzugten Stellung verdrängen helfen, und an seiner Statt zu allgemeinerer Verwendung des Eukain führen.

Die Berechtigung zu diesem Vorgehen erwächst mir trotz der relativ geringen Zahl meiner eigenen (etwa 100) Beobachtungen aus der verwunderlichen Gleichgiltigkeit, mit welcher die überwiegende Mehrzahl der praktischen Aerzte dieser Frage gegenüber zu stehen scheint. Dies erhellt z. B. mit grosser Deutlichkeit aus einem auf der wissenschaftlichen Wanderversammlung der Aerztevereine der Kreise Duisburg-Mühlheim-Ruhrort vom Collegen Cossmann gehaltenen und in der Münchner medicinischen Wochenschrift veröffentlichten Vortrage über Localanästhesie, in welchem das Eukain nicht ein einziges Mal genannt wird. Erst in der Discussion taucht es auf, als Herr Dr. Wagner auf die Hackenbruch'sche Combination von Cocain mit Eukain hinwies.

Desgleichen geschieht in dem Gottstein'schen Bericht über die in der Breslauer chirurgischen Klinik unter Localanästhesie vorgenommenen Operationen des Eukains keine Erwähnung.

Und auch sonst ist die Eukainliteratur, soweit sie die kleine Chirurgie und nicht reine Specialgebiete betrifft, so überaus spärlich, dass daraus die Unkenntniss des Werthes des Eukains wohl entschuldigt werden kann, und dass es andererseits gerechtfertigt erscheint, wenn ich hier das Wort dazu ergreife.

Während im Auslande, namentlich in Amerika, eine Fülle von zustimmenden Aeusserungen laut wurden, beschränken sich die deutschen Mitteilungen über das Eukain in der allgemeinen Praxis streng genommen auf die kurzen Aufsätze in den therapeutischen Monatsheften von Lohmann und Cipriani (Nr. 114, 115 u. 28 des Litt.-Verz.). Die späteren Arbeiten von Heinze und Braun (Nr. 80 u. 14, 15) sind bereits fachchirurgische und an Stellen erschienen, welche die Allgemeinheit der Collegen leider nur selten studirt.

Währenddem ist auf den Specialgebieten der Augenärzte, der Hals- und Nasen-, sowie der Harnröhren- und Blasenspecialisten, vor Allem aber auf dem uns etwas ferner liegenden Gebiet der Zahnheilkunde eine ganze Reihe von Veröffentlichungen aus aller Herren Länder erschienen, welche das grosse und zugleich sehr berechtigte Interesse beweisen, welches man dort dem Eukain entgegenbringt.

Und dabei ist es doch klar, dass die alltägliche, kleine Chirurgie uns die Nothwendigkeit eines unsere Eingriffe annehmbarer machenden örtlichen Betäubungsmittels ebenso nahe gelegt hat, als den Zahnärzten, von der dadurch ermöglichten Vermeidung allgemeiner Betäubung bei mangelnder Assistenz und sachlichen Contraindicationen ganz abgesehen. Oft wird auch der blosse Wunsch des Patienten oder die Geringfügigkeit des Eingriffs das Risiko der Narkose bedenklich erscheinen lassen.

Aber die schweren Gefahren der Cocaininjection mit ihren häufigen, ganz unberechenbaren Unglücksfällen haben wohl sehr viele Collegen veranlasst, den Gedanken an eine ausgedehntere, sozusagen alltägliche Verwendung von Injectionen überhaupt von der Hand zu weisen, um statt dessen der auch viel bequemeren Kälteanästhesie grundsätzlich den Vorzug zu geben. Es sei vorweg genommen, warum das meines Erachtens unrichtig ist. (Über Injectionsverfahren siehe unter Gruppe VI, chirurgische Eingriffe.)

Zunächst gehört die locale Betäubung des Gewebes durch momentane Gefrierung auch bei vorsichtiger Weise vorangegangener

Einsalbung keineswegs immer zu den angenehmen Dingen; namentlich bei entzündetem Gewebe pflegt sie oft sehr schmerzhaft zu sein und die Erwartungen des Kranken, dem man eine schmerzlose Operation versprochen hatte, empfindlich zu enttäuschen. Demgegenüber muss ich die kleine Unannehmlichkeit des Einstechens der Pravaznadel entschieden als das kleinere Uebel bezeichnen, vorausgesetzt, dass dies bei entzündetem Gewebe ausserhalb des Infiltrationsgebietes geschieht.

Wem wäre ferner nicht oft genug die erschwerte Durchtrennung des hart gefrorenen Gewebes störend gewesen! Namentlich bei tief liegenden kleinen Abscessen kann es vorkommen, dass man den Herd nicht gleich findet, da die Erweichung nicht mehr als Führer dient. Uebrigens wird es nur schwer gelingen, die Kältewirkung immer auch zu gewünschter Tiefenwirkung auszudehnen, wenigstens nicht ohne Gefahr für die Integrität des Gewebes selbst. Handelt es sich dann weiterhin um Ausräumen oder Auskratzen des Herdes, so ist die harte Gefrierung unter Umständen hinderlich; schon dem Eiterabfluss und der Feststellung der Ausdehnung des entzündlichen Processes ist sie im Wege, oder wenn sie es nicht mehr ist, so ist auch die kurz dauernde Anästhesie vorüber und somit der Ausspruch berechtigt, dass die Injection chemisch wirksamer Substanzen unter sehr vielen Umständen die vorzuziehende Methode ist.

Hier hat der Arzt Ruhe und Zeit zum Operiren — er braucht nicht Aethylröhren schnell bei Seite stellen, um mit dem Messer noch zu rechter Zeit bei der Hand sein zu können — er kann wie an chloroformirten Kranken mit voller Gründlichkeit untersuchen, ausräumen, verbinden, auch nähen, und ist dabei auch noch vor Nachschmerzen sicher, kurz Vorzüge, bei denen man die relativ geringe Verbreitung der Methode nicht ganz verständlich finden kann.

Der Grund liegt freilich nahe genug. Es war die bereits erwähnte hohe Gefährlichkeit des Cocains, vor welcher man immer wieder zurückschreckte, ganz abgesehen von den Unbequemlichkeiten der Technik, dem teuren Preise, der ungemeinen Zersetzlichkeit des Präparates, der mangelhaften Asepsis u. s. w. Gut, — das alles zugegeben und zwar als voll berechtigt, so kann und darf es doch aber nicht die Gleichgiltigkeit rechtfertigen, mit welcher noch immer ein allzu grosser Theil der Collegen dem Injectionsverfahren gegenübersteht, nachdem wir ein Präparat besitzen, für welches alle schweren, gegen das Cocain erhobenen Vorwürfe in selten glücklicher Vereinigung nicht mehr zutreffen.

A. Die chemische Constitution der verschiedenen Eukainpräparate.

Gleich nachdem das Eukain im Jahre 1896 von der Firma Schering-Berlin herausgegeben wurde, gingen eine Anzahl Autoren an die Prüfung der Drogue, welche als angepriesenes Ersatzmittel für das gefürchtete Cocain ihr Interesse erregte.

Das Präparat, um welches es sich damals handelte, stellte den n-Methyl-Benzoyl-Tetramethyl-γ-Oxypiperidin-Carbonsäure-Methylesther vor, oder richtiger dessen salzsaure Verbindung, um die allein es sich in der Praxis handelt, und welche stets gemeint ist, auch wenn wir von Eukain schlechthin sprechen. Richtiger noch drückt Vinci in seiner letzten Arbeit (187) die Constitution folgendermaassen aus: Benzoyl-n-Methyl-Aceton-Alkamin-Carbonsäure-Methylesther.

Bei diesem Körper ist die Forschung indessen nicht stehen geblieben. Man suchte unter den Verwandten des Cocain weiter und fand bald heraus, dass eine dem Tropacocain näher stehende Verbindung die Vorzüge des eben genannten Salzes in noch höherem Maasse verdiente.[1]) Diese Verbindung bekam zum Unterschied von dem ersteren die Bezeichnung β-Eukain oder Eukain B, während das ältere Präparat seitdem α oder Eucain A genannt wird.

Leider ist dieser Unterschied nicht immer in der Literatur klar ersichtlich gewesen, was zu manchen Irrthümern geführt hat. In dem am Schluss der Arbeit beigefügten Verzeichniss habe ich deshalb das verwendete Präparat jeweils kenntlich gemacht. Näheres über das chemische Verhalten des Eukain A sehe man in der ersten Arbeit von Vinci nach (Nr. 183 u. 184).

Das neuere, uns in Zukunft ausschliesslich interessirende Eukain B ist das salzsaure Salz eines benzoylirten, bei 138° schmelzenden Vinyldiaceton-Alkamins und zwar des Benzoyl-trans-Vinyldiaceton-Alkamins, von der Zusammensetzung

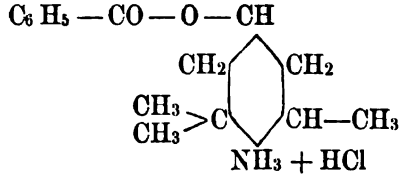

1) Die Zwischenstufe dieser Entwicklung, das Benzoyl-Methyl-Venyldiacetonalkamin, über welches Vinci 1897 in der physiologischen Gesellschaft berichtete, übergehe ich als praktisch unwesentlich. In dem genannten Vortrag ist unter Eukain stets das erste α-Präparat zu verstehen (Vinci Nr. 185).

Nach seiner Constitution steht es dem Eukain A sehr nahe, das die Zusammensetzung hat:

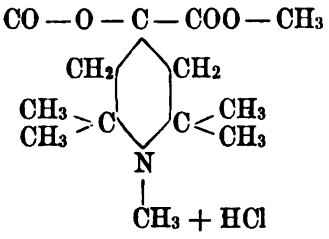

Das Eukain B unterscheidet sich also von dem A durch das Fehlen dreier Methylgruppen und einer Carboxylgruppe. Es steht zu Eukain A genau in demselben Verhältnis, wie das Tropacoacin zum Cocain.

Das Eukain B schmilzt bei 268°, es löst sich bei gewöhnlicher Temperatur in Wasser zu ca. 3½ Proc.

Den meisten Alkaloidreagentien gegenüber verhält es sich dem A-Präparat gleich, nur mit 5 proc. Chromsäurelösung giebt es nicht einen krystallinischen, sondern einen amorphen, sich zusammenballenden Niederschlag. Ebenso wie die Lösungen des Eukain A und des Cocains, färbt sich die wässrige Lösung des Eukain B beim Erhitzen mit wenig Eisenchlorid erst gelb, dann orangeroth.

Alkalien, kohlensaure Alkalien und überschüssiges Ammoniak fällen die B-Eukainbase als klebrigen, bald erstarrenden Niederschlag, welcher in Aether löslich ist. Versetzt man eine Lösung von 0,1 g Eukain B in 20 ccm Wasser vorsichtig mit einem Tropfen Ammoniak, so entsteht eine Ausscheidung, welche sich wieder löst, aber bei weiterem Zusatz von Ammoniak wieder hervorgerufen wird. Die Fällung durch 4 Tropfen Ammoniak ist durch Zusatz von 20 ccm Wasser völlig löslich, durch weiteren Ammoniakzusatz entsteht abermals Fällung, welche durch nochmaligen Zusatz von 10 ccm Wasser wieder gelöst wird.

B. Die physiologischen Prüfungen des Eukain A und B und deren allgemeine Wirkungen.

Die pharmakologische Prüfung der Droguen geschah im Liebreich'schen Laboratorium von Dr. Gaetano Vinci. Seine Resultate waren im Ganzen recht ermuthigende. Die Versuche am Thier, wie die spätere klinische Prüfung am Menschen wurden durchweg unter ständigem Vergleich mit gleich hohen Cocaindosen vorgenommen. Aber es erwies sich bald, dass dem ersten Präparat (A) noch eine Reihe von Uebelständen anhafteten, welche seine Vorzüge vor dem Cocain nicht so scharf hervortreten liessen. Gleichwohl kam Vinci zu dem Resultat, dass bereits das α-Eukain, wenn auch nur in geringem Maasse, doch deutlich weniger giftig wirkte, als das Cocain.

Die toxische Wirkung erwies sich bei α-Eukain analog der Cocainwirkung als eine heftige Erregung des Centralnervensystems, welche sich in allgemeinen klonischen und tonischen Krämpfen äusserte und schliesslich unter Lähmungserscheinungen zum Tode führte, sofern sich die Versuchsthiere nicht wieder erholten.

Beim Eukain B kommt es (wahrscheinlich in Folge der ihr abgehenden Carboxylgruppe) nicht zu einer gleich heftigen Erregung, denn diese Substanz zeitigt sehr rasch eine dieselbe übercompensirende Lähmung der peripheren motorischen Apparate, einschliesslich der Vasomotoren, so dass die anfängliche Erregung namentlich bei höheren Dosen nur kurz angedeutet erscheint. Auf dieser curareähnlichen Wirkung beruhen die weiteren Unterschiede in den Vergiftungserscheinungen.

Bei beiden Präparaten tritt zwar eine Pulsverlangsamung um 20—30 Schläge ein; dieselbe beruht aber, wie durch genaue Versuche dargethan ist, beim α-Eukain auf centraler Reizung der Vagusursprünge, bei β-Eukain dagegen auf der beschriebenen Lähmung der excito-motorischen Ganglienapparate des Herzens. Dem entsprechend findet sich beim α-Eukain, ähnlich dem Cocain, eine anfängliche Steigerung des Blutdruckes, beim β-Eukain eine Erniedrigung desselben.

Der Eukaintod tritt bei B als Athmungslähmung auf, während das Herz noch weiter schlägt.

Das sind die wesentlichsten Erscheinungen der Eukain B-Vergiftung und zugleich die wichtigsten Unterschiede von denen der Cocain- und der α-Eukain-Intoxication.

Vinci glaubte dabei feststellen zu können, dass dieser ganze Symptomenkomplex bei Cocain am schnellsten eintrat und dafür beim Eukain unter Umständen länger anhielt. Man geht wohl nicht fehl, wenn man die beobachtete geringere Giftigkeit des Eukains folglich auf seine langsamere Resorption zurückführt, welche auch aus manchen klinischen Symptomen, wie den nachbleibenden Schwellungs- und Infiltrationszuständen hervorzugehen scheint.

Beweisender noch für diese Annahme wirkt ein Experiment Dolbeau's, welcher bei intravenösen Injectionen von dem bedeutend weniger giftigen Eukain B doch dessen Giftigkeit gleich der des Cocains fand, während bei subcutaner Einverleibung der Unterschied wieder deutlich hervortrat. Dieser Umstand wird immer als ungemein wichtig festgehalten werden müssen.

Am Menschen sind allgemeine Vergiftungen nur bei directer Eukainisirung des Rückenmarks beobachtet worden (Engel-

mann und Fink). Genaueres darüber werde ich im chirurgischen Theil an der entsprechenden Stelle bringen. Auch da waren es Convulsionen und Collapszustände. Die allgemeinen Symptome, über welche Hörstel und v. Dzierzawski berichten, betrafen nur die ersten α-Präparate. Was Cipriani über Allgemeinerscheinungen publicirt, ist wegen fehlender Angabe der Dosis nicht verwerthbar.

Die tödtliche Dosis betrug für das Eukain A 0,15—0,20 g pr. kg Körpergewicht. Neben Vinci hat unter Anderen auch Prof. Charteris das Verhältniss der Giftigkeit von Eukain A und Cocain geprüft. Derselbe erhielt die Werthe von 0,09 bezw. 0,068 g als tödtliche Dosis pr. kg Körpergewicht und betonte ebenfalls die raschere und intensivere Wirkung des Cocains. Dasselbe kommt in einer Dissertation von Hernette zum Ausdruck und mildert so eine frühere Behauptung des diese Arbeit beeinflussenden Prof. Pouchet, welcher das Eukain A als ebenso gefährlich angesehen hatte, als das Cocain.

Dies kam allerdings dadurch zu Stande, dass Pouchet für das Letztere erst 0,18—0,20 als tödtliche Dosis annahm, was dem Cocain gegenüber als unbegreiflich nachsichtig gelten muss. Legueu und Libou rechnen demgegenüber mit einer letalen Cocaindosis von 0,06—0,07 g pr. kg, und auch bei ihren Beobachtungen wirkte das Cocain rapider, schon nach $^1/_4$ Stunde, während 0,08—0,12 Eukain A erst nach $1^1/_2$ Stunden den Tod herbeigeführt haben.

Die Giftigkeit des Eukain A scheint nach diesen Versuchen also in der That nur unwesentlich geringer zu sein, als die des Cocains. Spätere Experimente mit dem verbesserten, jetzt fast allein gebräuchlichen sog. Eukain B kommen aber zu ganz anderen Ergebnissen. Vinci's Zahlen waren 0,4—0,5 g pr. kg.

Am weitesten geht die Behauptung Lohmann's, dass beim Kaninchen erst 0,5 g pr. kg Körpergewicht tödtlich wirke, gegen 0,1 g Cocain. Das schiesst vielleicht übers Ziel hinaus. Aber noch das jetzt allgemein anerkannte Verhältniss der Wirkung von Cocain : Eukain B, gleich 8 : 30 oder = 1 : 3,75, welches am Meerschweinchen ermittelt wurde, stellt bereits eine so wesentliche Verringerung der mit der Anwendung von Eukain B verbundenen Gefahr dar, dass der Anwendung eigentlich keine Grenzen gesetzt erscheinen; denn es giebt kaum Verhältnisse, welche auch nur annähernd eine so hohe, toxisch wirkende Dosis in Frage kommen lassen.

Auf Grund dieser, wie gesagt allgemein anerkannten Thatsachen sind denn auch die anfänglich skeptisch lautenden, auf das α-Präparat bezüglichen Berichte verstummt, und namentlich hat sich die französische Schule unter Führung von Reclus bedingungslos dem

Eukain B zugewandt, nachdem der Schöpfer der Infiltrationsanästhesie anfangs das α-Präparat verworfen hatte. Ein einziger kleiner Vorbehalt Reclus hinsichtlich technischer Bedenken ist später im chirurgischen Theil erörtert.

Die Experimente, welche von anderer Seite unternommen wurden, haben die günstigen Resultate nur auf's Neue bestätigt. Die Versuche von Prof. Peck gaben vor zwei Jahren noch einmal sehr genaue Vergleichspunkte zum Cocain, dessen unbeständige Wirkungsweise er in scharfem Gegensatz zu dem stets gleichförmigen Eukain B setzt. Er berechnet die Giftigkeit des Eukain B als mindestens dreimal kleiner gegenüber der des Cocain und des alten α-Präparates. Das macht es dann erklärlich, dass Praktiker, wie z. B. Lohmann, die anfänglich als beinahe tödtlich aufgestellte Dosis 0,1 g pr. kg „anstandslos" zu injiciren empfehlen.

Immerhin möchte ich da doch zur Vorsicht rathen. Denn wenn das eben angegebene Verhältniss von 3,75 zu 1,0 Cocain auch mit der Zeit allgemeinste Giltigkeit gewonnen hat, so ist es doch anfangs keineswegs ausnahmslos constatirt worden. Dolbeau berechnet es z. B. auf 6 Eukain und 4 Cocain. Aber Vinci hat die Angabe der tödtlichen Dosis in Höhe von 0,4—0,5 g pr. kg auch in seiner letzten Arbeit vom Jahre 1898 aufrecht erhalten. Später ist kein Streit mehr um diesen Punkt in der Literatur aufgetaucht.

Der relativen Ungiftigkeit des Eukain B gegenüber dem Cocain ist die Berechtigung, ja Verpflichtung erwachsen, die Dinge auch klinisch zu verwerthen. Hat sich schon bei der Besprechung der allgemeinen Eigenschaften ein wesentlicher Vorzug des β-Präparates vor dem α-Eukain ergeben, so werden wir das Gleiche bei der klinischen Prüfung auf Schritt und Tritt bestätigt finden.

Bereits in der Literatur über das α-Eukain ist aber eine so reiche Auswahl von günstigen Resultaten niedergelegt, dass ich dieselben zum Verständniss der Gesammtstimmung gegenüber dem Eukain nicht übergehen darf, obwohl das α-Präparat als überwundener Standpunkt gilt und ich selbst in meiner Studie nur dem Eukain B das Wort reden will.

Literatur.

Eukain A. 1896. Vinci (Nr. 183a und 183b). — 1897. Vinci (184, 185), Charteris (23), Legueu (106), Legueu-Libou (107), Pouchet (134), Vogt (188), Hernette (73), Hörstel (82), Dzierzawski (46).

Eukain B. 1897. Vinci (186), Dolbeau (Panas) (43). — 1898. Vinci (187), Braun (14 u. 15), Heinze (80), Cipriani (28), Gottstein (63). — 1899. Peck (131). — 1900. Lohmann (115), Cossmann (32), Engelmann (90). — 1901. Fink (52).

C. Die klinischen Vorprüfungen der Eukaine und deren örtliche Wirkungen.

Dieselben wurden am Auge, dem klassischen Felde der Cocainanästhesie vorgenommen, wobei sich weitere wichtige Unterschiede vom Cocain ergaben.

Hinsichtlich der Schnelligkeit des Eintretens, der Dauer und Intensität der Empfindungslosigkeit zeigte sich das Eukain dem Cocain vollkommen gleichartig, jedenfalls traten wesentliche Abweichungen nicht zu Tage. Die Anästhesie war nach 1—3 Minuten prompt vorhanden, hielt 15—20 Minuten an, und konnte beliebig verlängert werden.

Verwendet wurden 2 proc. Lösungen. Dagegen fehlte dem Eukain die bekannte Cocain-Ischämie. Statt dessen trat vielmehr unter leicht brennendem Empfinden und Thränen eine Hyperämie der Conjunctivalgefässe auf. Diese leicht reizende Eigenschaft hat man später wiederholt gegen das Eukain in's Feld geführt, und da manche Autoren dieselbe für bedeutend hielten, so wurde gerade dieser Uebelstand neben der Giftigkeit des ersten α-Präparates zur Triebfeder für die Herstellung des jetzigen Beta-Eukains.

Bei diesem fand Vinci, der auch hier die Vorprüfung vornahm, dass, ebenso wie die Giftigkeit des neuen Präparates eine geringere geworden war, auch die Reizwirkungen erheblich gegen die des α-Eukains zurücktraten.

Wenn wir im Anfang in der Literatur über das α-Eukain sehr ungleiche Angaben finden werden, so müssen wir ausserdem beachten, dass da Verschiedenheiten der ersten Präparate die Schuld tragen. Aus Vinci's chemischen Erörterungen geht nämlich hervor, dass die reizenden Eigenschaften des Eukain A vor allem den aus Methylalkohol auskrystallisirten Präparaten anhafteten, und zwar in einem Maasse, welches die Verwendung wohl nicht gestattete.

Dagegen war das aus Wasser gewonnene Eukain A viel reizloser. Warum aber Vinci bereits dem α-Präparat eine so günstige Empfehlung mit auf den Weg geben konnte, das beruhte in dem wichtigen Unterschied, dass beim Eukain A keine Pupillerweiterung, auch keine Accomodationslähmung eintrat, wie es nach Cocaineinträufelungen immer und sehr störend der Fall ist. Diese Thatsache war für die praktische Augenheilkunde von der grössten Bedeutung und sprach sicher zu Gunsten des Eukains.

Ferner beobachtete Vinci leichte Hypotonie des Bulbus.

Die klinische Prüfung des Beta-Präparates an dem

gleichen Versuchsmaterial liess diese Vorzüge in noch höherem Maasse hervortreten. Reichere Erfahrungen führten aber zu einigen Correcturen der ersten Anschauungen.

Zwar waren Eintritt, Kraft und Dauer der anästhesirenden Wirkung nach wie vor die gleichen, aber die anfänglich so entschieden bestrittene Mydriasis kam nun bei genauerer Beobachtung nach grossen Dosen doch zum Vorschein, freilich nur in ganz geringem Maasse und erst nach 15—20 Minuten. Wo andere Autoren das bestritten haben, liegt also wohl der Umstand vor, dass sie nicht so lange Zeit die Beobachtung fortgesetzt haben.

Die Hyperämie ist beim Eukain B noch unbedeutender, als bei dem aus Wasser auskrystallisirten α-Präparat, aber alle Reizung liess sich nicht vermeiden. Für $^1/_2$ Minute tritt flüchtig ein unbedeutendes brennendes Gefühl und Thränenfluss auf.

Die Hypotonie wird von Vielen bestritten. Vinci hält sie, allerdings erst nach dem Auftreten der Mydriasis, doch noch für bemerkenswerth.

Als weiterer, für die Praxis ungemein wichtiger Vorzug des Eukains, den auch das heutige β-Präparat in vollem Maasse bewahrt hat, galt Vinci die Eigenschaft, dass es beim Kochen in wässriger Lösung keinerlei Zersetzung erlitt, also leicht und sicher wiederholt zu sterilisiren war, ein Umstand, der namentlich für seine Verwendung als Injectionsflüssigkeit sehr wichtig erscheint, und der es dem Cocain auf diesem Gebiete unbedingt überlegen macht. Bekanntlich zersetzt sich das Letztere beim Kochen in Benzoyl-Ecgonin und Methylalkohol, wodurch es seine Wirkung als Anästheticum einbüsst und auf Schleimhäuten stark reizende Eigenschaften zeigt.

Dazu kommt noch die geringe Haltbarkeit der Cocainlösungen überhaupt, welche sich auch bei Zusatz von Antisepticis nicht wesentlich zuverlässiger gestaltet, und dem eine unbegrenzte Haltbarkeit der Eukainlösung gegenübersteht.

Der bedeutend billigere Preis wurde auch schon erwähnt.

Die Löslichkeit des Eukain in Wasser besteht etwa zu $3^1/_2$ Theilen. Daraus ergeben sich zunächst für die Anwendung sehr bald in Betracht gezogener, stark concentrirter Lösungen — Vinci hat mit 2 Proc. gearbeitet — einige Unbequemlichkeiten. Da aber das Lösungsvermögen von warmem Wasser ein bedeutend höheres ist, so war dem Uebelstand auskrystallisirter Flüssigkeiten durch Aufwärmen leicht abgeholfen. Ich habe zu meinem eigenen Bedarf meine Lösungen in kleinen Kochkölbchen aufbewahrt und dieselben

vor der Anwendung über einem Spiritusflämmchen erhitzt, so zu gleicher Zeit für die stets erneute Sterilisation Sorge tragend.

Dadurch kam ich zur Verwendung warmer Injectionsflüssigkeit, der ich bezüglich des rascheren Eintritts der Empfindungslosigkeit vor der kalten den Vorzug geben zu sollen glaube.

Es ist dem auf anderer Seite widersprochen worden. Allerdings richtet sich der Vorwurf dabei gegen sehr hohe Temperaturen, 50 bis 60 Grad (Costa, Hackenbruch), welche natürlich schmerzhaft sind (Heinze). Für's erste beharren die in der Hitze gelösten Mengen übrigens noch eine ganze Weile in diesem Zustand und scheiden sich erst sehr langsam wieder aus. Das Eukain B hat also die Eigenschaft, übersättigte Lösungen bilden zu können, und man braucht deshalb höher concentrirte Lösungen also keineswegs heiss zu verwenden. Für die Anwärmung, oder hier richtiger Abkühlung bis zur Bluttemperatur, sprachen sich wiederholt Chirurgen und Experimentatoren aus (Braun, Heinze u. A.), weswegen auch ich an meiner Empfehlung warmer Lösungen festhalte.

Dies zu betonen ist um so wichtiger, als neuerdings neben der salzsauren Verbindung, die bisher allein hergestellt wurde, auch ein essigsaures Eukain B herausgekommen ist, dessen Prüfung in physiologischer und klinischer Hinsicht keine neuen oder abweichenden Gesichtspunkte ergeben hat, dessen Löslichkeit aber bereits in Wasser von Zimmertemperatur bis zu 33 Proc. geht, eine Erwärmung also hier technisch nicht mehr nöthig wird.

Zusammenfassung.

Das ältere Eukain A steht dem Cocain noch sehr nahe, hat eine toxische Dosis von 0,15—0,20 g pr. kg Körper; seine anästhesirende Kraft ist stark, es verursacht Hyperämie, zeigt aber keine curareartige Wirkung. Dagegen wirkt Eukain B erst bei 0,4—0,5 g tödtlich; seine anästhesirende Kraft ist ebenso stark, es verursacht aber nur eine ganz leichte Hyperämie und reizt im Gegensatz zu A nicht; seine curareartige Wirkung ist stark ausgesprochen.

Literatur.

Vinci (183—187), Braun (14—15), Heinze (80), Hackenbruch (75, 76), Cohn (Silex) (31).

Specieller Theil: Das Eukain in der Praxis.

Wenden wir uns nun im Anschluss an die klinischen Prüfungen zur Anwendung des Eukains in der Praxis.

Gruppe I. Das Eukain in der Augenheilkunde.

Die Art der Empfehlung, mit welcher das Eukain vor das Publikum trat, führte naturgemäss zunächst zur Beachtung seitens der Augenärzte.

Die klinischen Versuche wurden in der Schweigger'schen Augenklinik gemacht und später von Silex mit dem B-Präparat erweitert und wiederholt.

Beide Male wurden 2 proc. Lösungen verwendet und die Autoren stimmen in der Beurtheilung der anästhesirenden Wirkung überein, welche nach 1—3 Minuten eintritt, bis 20 Minuten anhält, bei wiederholter Installation auch grössere Operationen, Staar-, Schieloperation u. s. w. gestattet. Die Hyperämie und das leichte Brennen wird als ganz unwesentlich betont, sowie ausdrücklich hervorgehoben, dass die Hornhaut nicht angegriffen wird und Pupillen wie Accomodation unverändert bleiben.

Meinungsverschiedenheiten tauchen erst bei der Beurtheilung der von Vinci behaupteten Hypotonie auf, welche Silex nicht zugiebt. Intoxicationen kamen bei den minimalen Dosen nicht zur Beobachtung.

Sehen wir nun zu, wie sich das Urtheil über diese einzelnen Punkte weiter gestaltet hat.

1. Anästhesie.

Hier findet sich in der umfangreichen Literatur keine einzige abweichende Angabe. Bis auf wenige Ausnahmen wurden 2 proc. Lösungen gewählt. Gelegentlich wirkte Cocain länger (45 gegen 35 Minuten, Dolbeau).

2. Die Hyperämie.

Während die Einen darin einen Theil der an sich unerwünschten Reizwirkung sehen, und die Cocain-Ischämie für manche Zustände des Auges für angenehm halten, so erblicken Andere in der zweifelsohne überall auftretenden Vasodilatation einen Vortheil. Thatsächlich hat man ja die Cocain-Ischämie als Heilungshinderniss hingestellt und so wäre aus den gegentheiligen Eigenschaften der Eukainpräparate deren Ueberlegenheit zu folgern. Wohl nicht mit Unrecht — sind wir ja längst gewohnt, einen gewissen Grad von Hyperämie als einen Zustand aufzufassen, welcher viele Arten von Heilungsprocessen wesentlich zu befördern vermag.

Für iritische Processe erscheint die Hyperämie uns thatsächlich als Contraindication, und Silex fand dies auch in den subjectiven Angaben seiner Fälle bestätigt.

Der Grad der Hyperämie ist übrigens namentlich bei dem B-Eukain ein sehr unbedeutender und schwankender. Durch Combination der Lösung mit Cocain ist sie mit Sicherheit vollständig zu vermeiden.

3. Das brennende Empfinden.

Hieran schien zunächst das ganze Problem zu scheitern. Heftige Angriffe tauchten auf, welche das Eukain A vollkommen verwarfen und dem Cocain oder wenigstens dem Tropacocain den Vorzug gaben (Rogmann, Wüstefeld, Vollert, Best, Dolganoff, letzterer bereits bei 1 Proc.). Worin diese Misserfolge beruhten, habe ich bereits oben angedeutet (cfr. S. 425, Absatz 5).

Alle späteren Veröffentlichungen bezeichnen das Brennen aber als „ganz unbedeutend", „nicht als Schmerz", „für die Frage der Anwendung nicht in Betracht kommend" u. s. w. Uebereinstimmend dauert das Brennen nur eine halbe Minute und ist in vielen Fällen überhaupt nicht zu merken, hat einen flüchtigen Charakter u. s. w. Dolbeau, welcher genaue Vergleiche zwischen Eukain B und Cocain angestellt hat, sagt, dass der Reiz bei Eukain schneller verschwindet und weniger unangenehm sei, als in vielen Fällen, wo Cocain benutzt wurde.

Für das α-Eukain haben Berger und Deneffe Combinationen mit Cocain verwendet und das Brennen dadurch gänzlich vermeiden wollen.

Uebrigens darf man nicht ausser Acht lassen, dass auch eine Cocaineinträufelung dieselben, manchmal auch noch stärkere Unbequemlichkeiten mit sich führt. Das leichte Brennen stellt also keineswegs einen Nachtheil dem Cocain gegenüber dar, sondern bedeutet höchstens den Mangel eines wesentlichen Fortschritts gegen dasselbe.

4. Pupille, Accomodation, Tonus.

Hier erscheinen beide Präparate in gleicher Beurtheilung. Die überwiegende Mehrzahl der Autoren, einige in sehr energischer Weise, haben das völlige Unberührtbleiben der Pupillenweite, der Accomodation und des Tonus des Augapfels behauptet. Auch die Reaction der Pupille auf Lichteinfall bleibt unverändert. Für die Praxis wollen wir diese Feststellung auch als richtig gelten lassen. Aber für die strengere Prüfung und physiologische Beurtheilung werden recht abweichende Auffassungen zu ihrem Recht kommen, nach denen sich neuerdings nach fortgesetzten Einträufelungen und nach einer längeren Beobachtungsdauer von 15—20 Minuten eine Erweiterung der Pupille um ca. $^1/_2$—1 mm einstellt. Dass dies den Meisten entgangen ist, kann eigentlich nicht Wunder nehmen.

Combinationen von Eukain und Cocain bewirken, dass die Mydiasis nur spät und in geringerer Ausdehnung auftritt.

Ueber den Mangel jeder wirklichen Beeinflussung der Accomodation herrscht Uebereinstimmung. Nicht so in der Beurtheilung einer etwaigen Hypotonie, für welche es allerdings sehr schwierig ist, einen Maassstab zu finden. Vinci hält an seiner anfänglichen Behauptung auch für das Eukain B fest, allerdings auch hier die Wirkung zeitlich hinausschiebend und erst der spät eintretenden Pupillenerweiterung folgen lassend.

Wir können die Hypotonie also immerhin nicht gänzlich in Abrede stellen. Sie tritt aber so spät und in so geringem Maasse auf, dass sie für die Praxis nicht in Betracht kommt und im Grunde nur physiologisches Interesse hat. Bekanntlich ruft das Cocain eine nicht unbeträchtliche Herabminderung der Bulbushärte hervor, und das hat bei einer Reihe bestimmter Operationen: Glaukom, Staar u. s. w. zu sehr unangenehmen Consequenzen geführt. Allgemein wird deshalb auf die Vortheile hingewiesen, welche in dieser Hinsicht die Anwendung des Eukains bietet.

5. Die Hornhauttrübungen.

Solche Störungen der Integrität eines wichtigen Gewebes, wie die Cornea es ist, sind für ein Anästheticum ein schwerer Vorwurf, und das Cocain hat dazu manchen bösen Beitrag geliefert. Begreiflicher Weise richtete sich die Aufmerksamkeit der Augenärzte deshalb auch speciell auf diesen Punkt, zumal im Anfang Stimmen laut wurden, welche das Eukain A gerade in dieser Hinsicht verdammten.

Es handelte sich da abermals um die Misserfolge von Vollert, Best und Wüstefeld. Es sei hier, wo dieselben zum letzten Male erwähnt werden, betont, dass diese Arbeiten in allen Punkten widerlegt worden sind und sich im Widerspruch mit allen späteren befinden. Die Autoren haben mit noch unvollkommenen Präparaten und mit einer Concentration derselben von 4, 5 und 10 Proc. gearbeitet, so dass solche Misserfolge erklärlich sind.

Dass hohe Dosen schliesslich zu Trübungen der Cornea führen können, beweisen auch zwei stark forcirte Experimente von Dolbeau, welcher Eukain B gebrauchte. Bei verständiger Anwendung der Drogue sind ähnliche Vorkommnisse aber nie zu Tage getreten, und namentlich Prof. Deneffe, sowie Vinci auf Grund seiner Nachprüfungen haben sich sehr energisch gegen diese Beobachtungen ausgesprochen, was um so mehr in's Gewicht fällt, als die warme Zustimmung des Ersteren noch lediglich auf Erfahrungen mit α-Eukain beruhten.

Nach alledem würden wir also die volle Berechtigung haben, das Eukain und namentlich das Eukain B für die Augenheilkunde überall zu empfehlen, wo es sich um analgesirende Wirkungen handelt. Es ist hier ungiftig, entfaltet in 2 proc. Lösungen anästhesirende Kraft, welche für alle Operationen ausreicht, weist weder die dem Cocain anhaftende Ischämie, noch die Mydriasis und Accomodationslähmung auf (ersteres mit unwesentlichen Einschränkungen) und ist nicht von Reizwirkungen begleitet, welche so stark wären, dass sie die Anwendung des Eukain subjectiv (Brennen) oder objectiv (Corneatrübungen) behinderten. Einzig iritische Processe lassen das Eukain contraindicirt erscheinen. Dies ist der einzige Fall, wo Cocain statt Eukain noch zur Verwendung kommen sollte.

Dies stellt in grossen Zügen den Charakter der Eukainwirkung dar. Im Uebrigen ist es auch sonst noch therapeutisch verwendet worden; so von Cipriani bei schmerzhaften Augenleiden.

Ich kann dies Thema aber nicht verlassen, ehe ich nicht eine aus der Universitäts-Augenklinik Berlin stammende Arbeit von Dr. Schultz (162) in das richtige Licht gesetzt habe. Dieser Verfasser glaubte das Eukain verwerfen zu müssen, weil es zu stark reizte. In Anerkennung sonstiger Vorzüge vor dem Cocain wird lediglich dieserhalb dem Tropacocain der höhere Werth zugeschrieben.

Ich muss leider constatiren, dass die ganze Arbeit auf einem groben Missverständniss aufgebaut ist, welches anscheinend aus ungenauem Studium der Literatur erwachsen ist. Ein so scharfes Urtheil muss ich natürlich begründen.

Es heisst da wörtlich von dem von Vinci empfohlenen Eukain: „Chemisch ist es Benzoylmethyltetramethyl-γ-Oxypiperidincarbonsäuremethylesther — was nicht ganz ganz richtig ist — n-Methylbenzoyl muss es heissen — und zwar wird es als Eukainum hydrochloricum angewendet, von dem zwei Formen existiren, die man als Eukain A und B bezeichnet hat."

Das ist ein Irrthum. Obige Formel ist lediglich die Bezeichnung für Eukain A und hat mit B nichts zu thun. Wenn Schultz dieses Präparat angewendet hat, wie es aus seiner Publication hervorzugehen scheint, so hat er kein B-, sondern A-Eukain gehabt und seine Misserfolge beruhen darauf.

Der Irrthum kam wohl dadurch zu Stande, dass er als Eukain A das aus seiner Lösung in Methylalkohol auskrystallisirte, als Eukain B das aus Wasser gewonnene Präparat definirt. Das ist eine der

Folgen von den Eingangs gerügten Unklarheiten in der Literatur, welche ich durch diese Arbeit zu beseitigen bemüht war. Schultz' Auffassung ist nämlich in allen Theilen falsch. Sowohl das aus Methylalkohol, als auch das aus Wasser gewonnene Eukain ist immer nur Eukain A, wie aus der Vinci'schen Arbeit, auf die sich Schultz mit diesen Angaben stützt, klar hervorgeht; zu ihrer Zeit gab es ja noch gar kein Eukain B, welches ein chemisch absolut anderer Körper ist.

Weiter sagt er: „Vinci, Berger, Deneffe, Silex und Andere berichten Günstiges über das Eukain B." — Man überzeuge sich aus den Originalarbeiten, dass diese Autoren mit Ausnahme von Silex nur das α-Präparat kannten und also dieses beurtheilt hatten.

Die spätere Arbeit Vinci's über Eukain B kennt Schultz anscheinend nicht.

Ferner heisst es: „Wie aus den Arbeiten von Vollert, Best und Wüstefeld hervorgeht, rufen 4—5 proc. Lösungen des Eukain B sehr starke Reizerscheinungen und eine Schädigung des Cornealepithels hervor" — und — „aber selbst 2 proc. Lösungen werden von Dolganoff und Hirschberg als zu stark reizend verworfen." Alle diese genannten Autoren haben aber zu einer Zeit operirt, als ein Eukain B noch gar nicht existirte, und zum Theil haben sie noch Präparate gehabt, welche in der That stark reizende Bestandtheile enthielten, nämlich das Eukain M, wie es Vinci als aus der bereits erwähnten Lösung in Methylalkohol herstammend im Gegensatz zu dem aus Wasser hergestellten Eukain W bezeichnete. M und W sind aber nicht dasselbe, was jetzt als A und B gilt, wie Schultz glaubt.

Ein weiterer Irrthum ist folgender: „Pouchet behauptet auf Grund von Thierversuchen das Gegentheil" — nämlich dass Eukain giftiger sei als Cocain. Auch vor dieser verwirrenden Behauptung würde sich Schultz durch ein weniger flüchtiges Quellenstudium bewahrt haben. Einmal hat Pouchet auch immer nur Eukain A gehabt und durch die spätere Dissertation von Hernette seinen anfänglichen Ausspruch quasi widerrufen, und zweitens beruhten seine ersten Angaben nicht auf der geringen Eukaindosis an sich, die er als die letale fand, sondern auf dem Vergleich derselben mit der Cocaindosis, welche bei Pouchet, abweichend von allen anderen Autoren, erst bei 0,18—0,20 pr. kg Körpergewicht als tödtlich gilt, wie ich S. 423 gezeigt habe. Es ist deshalb unstatthaft, den auf anderer Basis gefolgerten Schluss Pouchet's in eine Linie mit den

Angaben der übrigen Autoren zu setzen, für welche das Vergleichsobject, die letale Cocaindosis, einen so ganz anderen Zahlenwerth hatte (0,06—0,07 g pr. kg Körpergewicht, Legueu und Libou).

Es ist bedauerlich, dass von einer Stelle, die eine gewisse Autorität beansprucht, eine Arbeit so verwirrenden Inhalts publicirt wurde. Dies ungünstige Urtheil über Eukain ist damit wohl werthlos geworden.

Meine eigenen Fälle, aus denen ich nur Typen herausgreife, betreffen in erster Linie Verletzungen, wie sie dem allgemeinen Praktiker so häufig in die Hände kommen.

Gruppe I. Augenverletzungen.

Typus 1. Corneaverletzung durch Eisensplitter.
„ 2. Splitterextractionen aus der Cornea.
„ 3. Fremdkörperentfernung aus der Cornea und Verbrennung derselben.
„ 4. Dampfätzung der Cornea.
„ 5. Splitterextraction aus der Cornea und Iridocyclitis durch Schlag gegen den Bulbus.

Typus 1. Bu. Dem 20jährigen Fabrikarbeiter war ein Gusseisensplitter in's Auge geflogen. Verletzung der Cornea; nach 5 Stunden heftige Reaction, Schmerzen, rosige Injection, sucht am Abend meine Hilfe nach. Einträufelung von 3 proc. Lösung, welche zunächst etwas Brennen hervorruft. Bereits nach $^1/_2$ Minute lässt dasselbe, sowie auch der vorher bestehende Schmerz allmählich bis zur völligen Empfindungslosigkeit nach. Einen Fremdkörper habe ich nicht mehr finden können. Die Form der Hornhautverletzung deutete darauf hin, dass derselbe in der Bindehaut des oberen Lides gesessen hatte und beim Lidschlag die Cornea ritzte.

Die Eukainwirkung hielt so lange an, dass Patient eine ganz ruhige Nacht verbrachte. Am Morgen war das Auge bedeutend besser; auch bei Tageslicht war kein Splitter zu finden. Vorher war noch einmal Eukain eingeträufelt worden, diesmal ohne dass eine brennende Empfindung ausgelöst wird. Die Wirkung hielt in diesem Falle entschieden viel länger an, als ich in analogen, mit Cocain behandelten Verletzungen beobachtet habe.

Typus 2. Vul., 19jähriger Arbeiter. Entfernung eines kleinen Eisensplitters, der sich in der Hornhaut festgespiesst hatte; vorher Einträufelung von 3 proc. Eukainlösung, wobei kein Brennen empfunden wurde. Die Anästhesie war eine vollkommene, und die kleine Operation verlief genau so glatt und bequem, wie unter Cocainanästhesie.

Typus 3. Rp. Dem 23jährigen Fabrikarbeiter war ein glühendes Coakssplitterchen in die Cornea gesprungen und haftete dort sehr fest. Unter Anwendung einer 3 proc. Eukainlösung schmerzloses, sehr bequemes Operiren, wie in den vorhergehenden Fällen; das Einträufeln rief ein ganz leichtes Brennen hervor. Die Cornealwunde heilte schnell und ohne Narbenbildung unter Xeroformverband.

Typus 4. Br., von Beruf Färber, weist eine oberflächliche Aetzung des linken Auges mit strömendem Dampf auf. Die Cornea zeigt einen etwa den fünften Theil ihrer Fläche einnehmenden Epitheldefect, die Schmerzen sind sehr heftig. Die Einträufelung der hier nur 2 proc. Lösung rief für einige Augenblicke lebhaftes Brennen hervor, das sich aber schnell milderte und etwa nach 1 Minute völliger Schmerzlosigkeit wich. Hierauf wurde das Auge mit feinem Xeroform eingepulvert, wobei keinerlei Druck von dem Pulver empfunden wurde. Die Wirkung hielt so lange an, dass Patient eine ruhige Nacht hatte. Am nächsten Tage wurde die Einträufelung noch 2 mal wiederholt und war dann nicht mehr nöthig. Der Epithelialdefect deckte sich in derselben Zeit, ohne eine Narbe zu hinterlassen.

Typus 5. Lu., 23jähriger Drechsler. Beim Drehen war er mit dem scharfen Instrument an eine Aststelle im Holz gerathen, wodurch dieselbe aussprang und ihm direct gegen das Auge flog. Erst am nächsten Morgen kam der Mann zu mir, heftige Schmerzen hatten ihn der Nachtruhe vollkommen beraubt. Die Sklera und auch die tiefer gelegenen Gefässe waren stark injicirt, der Kammerinhalt leicht getrübt, die Zeichnung der Iris verwaschen, der Bulbus äusserst druckempfindlich.

In der Cornea fand ich einen festgespiessten Eisensplitter. Ausser dem Schlag des Holzstückes gegen den Augapfel war also auch die Spitze des stählernen Handwerkszeuges abgebrochen und in's Auge geschleudert worden. Auch hier gelang es, durch 3 proc. Eukainlösung, welche ich 2 mal hinter einander einträufelte, und erst ca. 3 Minuten wirken liess, die zur Operation nothwendige Anästhesie zu erzeugen, welche gegen 6 Stunden anhielt. Das erste Einträufeln wurde als leichtes Brennen empfunden, das zweite nicht.

In den nächsten 3 Tagen wurde die Installation der Eukainlösung 2 mal täglich wiederholt, in der Zwischenzeit ein leicht comprimirender Verband mit Watte und Alsollösung angelegt. Am 5. Tage konnte der Mann als arbeitsfähig entlassen werden. Irgend welche Nachwirkungen der gefährlichen Verletzung sind auch jetzt, $^1/_2$ Jahr darnach, nicht mehr zu eruiren.

Ergebniss.

Die angewandten Lösungen betrugen 2 und 3 Proc. In diesen Grenzen scheint das in der Mehrzahl erwähnte Brennen in den ersten Secunden nicht von der Concentration der Lösungen abhängig zu sein. Ausdrücklich hervorheben muss ich, dass es niemals so bedeutend war, dass es wirklich nennenswerthe Unbequemlichkeiten hervorrief, welche mich zur Wahl eines anderen Anästheticums hätten bestimmen können.

Dass das brennende Empfinden überhaupt auftrat, widerspricht den Behauptungen im Schering'schen Prospect, wonach dieser dem α-Präparat nachgesagte Uebelstand beim β-Eukain weggefallen sein soll. Es ist nun aber sehr leicht möglich, dass der geringfügige Schmerz zum Theil dadurch bedingt war, dass die Lösungen, weil

kalt und von osmotisch differenter Beschaffenheit (im Vergleich zu den Gewebssäften), so lange reizten, bis das Eukain diesen Zustand nach beginnender Resorption übertönte. Die 2—3 proc. Lösungen waren nämlich mit Aqua destillata hergestellt und, da sie in dieser Concentration klar blieben, ohne Anwärmen verwendet worden.

Bestärkt wurde ich in dieser Ansicht durch Fall Typus 4, bei welchem ich die anfänglich heftigen Schmerzen auf den verätzten Augen als sicher so entstanden betrachte, wie ich es eben verallgemeinert habe. Aus diesen Vorgängen hätten wir also keinen Vorwurf für das Eukain an sich zu erheben, sondern zunächst in grösserem Maassstabe, als es mir möglich war, die Frage nach der Richtung hin zu prüfen, ob hier nicht dieselben Maassnahmen: physiologische Kochsalzlösung statt Aqua destillata und Körperwärme am Platze sind, wie wir sie bei der Injectionsanästhesie noch zu erörtern haben werden.

Eine Anzahl in diesem Sinne vorgenommener Prüfungen 2 proc. Lösungen am eigenen Auge und an verschiedenen gesunden Versuchspersonen haben genau dieselben schwankenden Ergebnisse gezeitigt, wie sie Silex und Dolbeau hatten. Das Einträufeln war eben meist an sich unangenehm; gleichzeitige Installation in beiden Augen, wobei rechts eine reine Eukainlösung, links eine mit Chlornatrium versetzte verwendet wurde, liess einen Unterschied nicht erkennen, weder in der Intensität noch in der Dauer des flüchtigen Reizzustandes. Dagegen waren kalte Lösungen sicher unangenehmer als angewärmte.

Die Angaben der einzelnen Personen lauteten dagegen verschieden, und zwar stets im Einklang mit ihrem individuellen Charakter. Eine nervöse Dame schlug zuerst mit Armen und Beinen um sich und gab hinterher an, von Schmerz sei überhaupt nicht die Rede gewesen; andere beobachteten ihre Empfindungen ohne eine Miene zu verziehen. Ein brauchbares Resultat nach dieser Hinsicht habe ich also nicht zu berichten.

Ein weiterer Commentar zu den beschriebenen Fällen (aus zahlreichen analogen herausgegriffen) erscheint überflüssig. Die Anästhesie war in allen eine vollkommene, rasch eintretende. Ich möchte aber rathen, lieber einige Minuten zu warten, ehe man zu operativen Maassnahmen schreitet; der Erfolg ist dann sicherer, denn die volle Wirkung ist erst nach 3 Minuten erreicht, wenngleich sie auch bereits nach 1 Minute oft ausreichend erscheint.

Gegenüber dem Cocain verdient das Eukain B unbedingt den Vorzug, weil jede nennenswerthe Pupillenerweiterung oder

Accomodationsstörung wegfiel, was übereinstimmend als sehr wichtig bezeichnet wurde.

Die Toxicität des Präparats kommt bei den geringen Dosen in der Augenheilkunde nicht in Frage. Gleichwohl hätte man es sich doch sehr überlegt, ob man einem Patienten wie Fall 1 eine Cocainlösung etwa zur eventuellen selbständigen Wiederholung der Installationen mitgeben solle, während ich es bei Eukain unbedenklich gethan habe.

Ungemein bequem war die stets gebrauchsfertige Lösung, welche dem Arzt und dem Patienten im Vergleich zu Cocain Geld, Zeit und Aerger spart. Andere chirurgische Eingriffe erfordern ja ohnehin meist weitläufigere Vorbereitungen, als diese kleinen Augenoperationen, bei denen dieser Umstand deshalb am meisten in Frage kommt und die vorkommenden Fälle glatt und schnell zu erledigen gestattet.

Im Fall Typus 5 wurden subjective Unbequemlichkeiten, welche etwa der Hyperämie hätten zugeschrieben werden können, nicht beobachtet. Bei schmerzhaften Leiden scheint eine alle 5—6 Stunden zu wiederholende Einträufelung auszureichen.

Literatur (chronologisch geordnet).

1892. Mellinger (119). — 1896. Vinci (183 a–b), Best (12), Wüstefeld (200), Berger (10), Deneffe (39), Claeys (24), de Metz (121), Carter (21), Lee (102), Hirschberg (81), Vollert (189, 190). — 1897. Vinci (184, 185, 186), Dolganoff (44), Rogmann (142), Sweet (181), Howe (84), Delap (38), Silex (165, 166), Dolbeau (Panas) (43), Poole (133), Schultz (162). — 1898. Vinci (187). — 1899. Cohn (31).

Gruppe II. Erkrankungen des Urogenitalapparates und Hautleiden.

Auch die Specialisten dieser Gruppe von Krankheiten sind sehr häufig gezwungen, ihre Eingriffe durch die Anwendung schmerzstillender Droguen zu ermöglichen. Vor allem erfordert Uroskopie und Cystoskopie neben kleineren Operationen solche Hilfsmittel.

Weit mehr als in der Augenheilkunde wurde hier die Gefährlichkeit des Cocains empfunden, denn die Dosen werden hier bedeutend höher; die Menge der nöthigen Flüssigkeit erfordert bei ausreichender Concentration immerhin einen bei Cocain nicht unbedenklichen Gesammtgehalt. Zudem sind Patienten dieser Art eo ipso zu Collapszuständen geneigter als andere, und die rasche Resorption auf einer grossen Schleimhautfläche macht die Sache nicht besser.

Auch hier muss wie bei der vorigen Gruppe eine Publication als

wertlos ausgeschaltet werden, weil sie ein schlechtes α-Präparat betraf (Goerl [62]), wie nachträglich festgestellt wurde. Leider betreffen auch die übrigen meist nur das Eukain A. Die ½ proc. Lösung sollte heftiges Brennen in Harnröhre und Blase erzeugt, ja in letzterer eine Blutung hervorgerufen haben, wobei es allerdings bezweifelt werden muss, dass sie auf diese Art zu Stande gekommen sein soll. (Es handelte sich um einen Tumor.)

Es hat den Anschein, als ob diese Misserfolge des α-Präparats die Urologen dauernd abgeschreckt haben. Sehr mit Unrecht, wie die Darlegungen des Prof. Matas zeigen, welcher zum Zweck operativer Eingriffe, Steinoperationen und Cystotomien (letztere in Combination mit Eukaininfiltration) die Blase mit 4 proc. Eukain B-Lösung füllte (Menge nicht angegeben) und diese dort während der Operation beliess. Demnach hat auch hier erst das Eukain B gehalten, was man sich von dem Eukain versprochen hatte. Nicht unerwähnt darf ich lassen, dass Matas der schnelleren Wirkung wegen an besonders empfindlichen Stellen des Körpers zuerst Cocain verwendet, die Dauer der Wirkung aber dann mit dem weniger giftigen Eukain herstellt.

Für die praktische Verwendung ist von Interesse, dass man von der anfänglichen Concentration von 4 Proc. auf 2 Proc. zurückgegangen ist, welche nach Wossidlo als völlig ausreichend gilt. Zur Urethroskopie verwendet er 1—2 ccm, Garcia 4 ccm, und betont, dass man zwar die auftretende Hyperämie gegenüber dem gewohnten Bilde erst berücksichtigen lernen müsse, dieselbe aber keineswegs so stark sei, dass die Sicherheit der Differentialdiagnose dadurch beeinträchtigt werden könne. Dasselbe gilt für die Blase.

Wesentlich andere Dosen verwendet ein französischer Autor Legueu, welcher für die Urethra 3—5 ccm einer 1%, für die Blase 60—80 ccm einer 1‰ Lösung wählt. Die Analgesirung genügte nicht nur zu Untersuchungszwecken, sondern zu allen nothwendigen operativen Eingriffen, Urethrotomien u. s. w.

Auch hier treffen wir also, abgesehen von dem ausscheidenden Fall Goerl's, auf lebhafte Zustimmung, und das geringe Brennen, welches vereinzelt, meist bei schon bestehenden Reizzuständen, in der ersten halben Minute auftritt, giebt keine Veranlassung, die grossen in's Auge springenden Vorzüge des Eukains zu verkleinern.

Eine Contraindication für das Eukain scheint demnach auf diesem Specialgebiet nicht zu bestehen.

Garcia verwirft das Cocain seitdem überhaupt.

Einige weiterhin berichtete verwandte Fälle, Abtragung von

Condylomen, Phimosenoperationen, Bubonenöffnungen, Blasenoperationen u. s. w. sowie die hierzu gehörenden eigenen Beobachtungen habe ich vorgezogen, mit den äusseren chirurgischen Eingriffen zusammen zu besprechen (vgl. daselbst S. 461).

Zur Erleichterung der Katheterisation bei schmerzhaften Zuständen habe ich häufig mit gutem Erfolg der Salbe, mit welcher der Katheter reichlich eingefettet wurde, 5 Proc. Eukain zugesetzt.[1])

Salbenzusammenstellungen für Eukain finden wir übrigens auch aus Liebreich's Händen, und zwar

Rp. Eukain	1,—	und Rp. Eukain		1,—
Ol. Olivar	2,—	Menthol		0,2
Lanolin	7,—	Ol. Olivar		2,—
		Lanolin		10,—

erstere für schmerzende Wund- und Schleimhautflächen berechnet, letztere für Hämorrhoiden, Pruritus ani et pudendi u. s. w.

Salben und Compressen mit Eukain werden auch von Saalfeld bei schmerzhaften Hautaffectionen gerühmt.

Literatur.

1896. Goerl (62), Legueu (106), Saalfeld (144). — 1897. Wossidlo (199), Garcia (57), Liebreich (110). — 1900. Matas (117). — 1901. Gant (58).

Gruppe III. Eukainanästhesie in Nase, Rachen, Hals und Ohr.

Auch diese Gruppe betrifft ausschliesslich Verwendung der Drogue auf Schleimhautflächen, welche noch dazu durch ihren Bau und die Unmöglichkeit, überschüssige Mengen des Mittels wieder zu entfernen, dessen Resorption wesentlich begünstigen, und zugleich in nächster Nähe der nervösen Centralorgane gelegen sind. Diese sind hierbei die eigentlich gefährdeten Partieen des Körpers, wie auch der Franzose z. B. den Kopf als zone dangereuse in der Cocainanwendung fürchten lernte. Da aber die Menge der angewandten Flüssigkeit hier nur eine beschränkte sein kann, so treffen wir fast überall auf höhere Concentrationen des Eukains, und zwar auf 5—10 Proc. Nur selten ist man darunter geblieben. In der Literatur, welche leider zumeist das Eukain A betrifft, fällt auf's Neue das starke Ueberwiegen des Auslandes auf. Vergiftungen sind nicht gemeldet.

1) Bei dieser Gelegenheit möchte ich mich scharf gegen die Empfehlung von Glycerin zu gleichem Zwecke aussprechen. Das mag für den Operateur sehr bequem sein, aber in der Harnröhre reizt dasselbe deutlich, und einen weichen in Glycerin getauchten Gummikatheter einzuführen, halte ich für eine unbegreifliche Quälerei, denn der Katheter gleitet dann absolut nicht mehr.

Larynx. Zur Ermöglichung schwieriger Untersuchungen und für alle operativen Maassnahmen erschien das Eukain durchweg geeignet. Für ersteren Zweck werden von vielen Autoren bereits 1 und 2 Proc. für genügend erachtet und öftere Wiederholung empfohlen. Bei Operationen finden wir meist ein längeres Zuwarten als günstig beschrieben, denn die Empfindungslosigkeit wird erst nach einigen Minuten tiefer. Endolaryngeale Eingriffe werden allenthalben beschrieben. Die Application geschieht mittelst Wattebausch oder Sprühapparat. Widersprüche fehlen.

Tracheotomien und die zahlreichen Veröffentlichungen über Laryngeotomien u. s. w. werde ich bei den chirurgischen Gruppen besprechen.

Hals und Nasenrachenraum. Hier finden wir zum Theil sehr eingehende Veröffentlichungen, namentlich über Tonsillotomie. Die Berichte erhalten ein besonderes Interesse dadurch, dass es sich hier meist um Anästhesirungen bei Kindern handelt (4 Proc. Eukain B Schack [113]). Das ist für die Beurtheilung der Gefährlichkeit sehr wichtig. Auch in der Zahnheilkunde finden wir dieses günstige Urtheil bis auf einen Fall bestätigt, von dem noch die Rede sein wird. Nachblutungen sind nicht berichtet.

Ohr. In einzelnen Publicationen wird auch die Analgesie für Ohroperationen gerühmt, ohne Widerspruch, von Gray unter besonderer Betonung der dadurch verminderten Gefahren.

Nase. Nicht so übereinstimmend günstig urtheilte man über die Verwendung in der Nasenhöhle, als man noch das α-Präparat hatte. Hier hatte Zwillinger z. B. behauptet, dass schon 2 Proc. Lösungen ein Brennen hervorrufen. Allerdings wird dieser Vorwurf durch andere seiner Fälle beeinträchtigt, in denen selbst 5- und 10 proc. Lösungen keine Empfindlichkeit auslösten. Dagegen schienen manche Fälle der Verwendbarkeit von Eukain thatsächlich eine Grenze zu setzen. Das waren die, wo in Folge der Hyperämie und Reizung eine profuse Secretion der Nasenschleimhaut auftrat, welche den beabsichtigten therapeutischen Eingriff hinderte. Berger will diese Vorkommnisse dadurch mindern, dass er erst mit 1 proc. Lösung vorgeht und dieser dann die stärkere nachfolgen lässt. Inwieweit diese Missstände durch alleinige Verwendung des Beta-Eukains beseitigt sind, lässt sich schwer aus den spärlichen Notizen der letzten Zeit entnehmen. Cipriani und Schleich kennen ähnliche Reizzustände nicht, auch ich selbst, der ich immer nur Beta-Eukain benutzte, habe nie Gleiches erlebt, wie noch näher besprochen werden wird. Die übrigen Berichte lauten übereinstimmend günstig.

Im Allgemeinen neigt man zu der Annahme, dass auf diesen

Schleimhautflächen die Eukainwirkung hinsichtlich der Anästhesie nicht ganz so kräftig sei, als beim Cocain; wenigstens kann man dies aus wiederholt auftauchenden Andeutungen folgern, wenn man die Gesammtliteratur übersieht, in der sich übrigens auch die grade entgegengesetzte Ansicht findet.

Ich habe bereits im allgemeinen Theil meine Anschauung dahin präcisirt, dass die Unterschiede in der Giftwirkung und der Betäubung sensibler Elemente zwischen Cocain und den Eukainen wahrscheinlich in der verschiedenen Diffundirbarkeit ihrer Lösungen beruhen, woraus für das Cocain eine schnellere, für das α-Eukain eine nur wenig geringere, für das Eukain B die langsamste Resorption zu folgern wäre.

Dann wird es nicht Wunder nehmen, wenn die relativen Werthe bei verschiedenen Resorptionsbedingungen nicht dieselben bleiben, also auf Schleimhäuten andere sind, als im infiltrirten Gewebe. Die vorhandenen Abweichungen können aber keine grossen sein und haben jedenfalls nirgends die Vorzüge des Eukain wirklich beeinträchtigen können.

Besondere Aufmerksamkeit haben auch einige Autoren für die Vor- und Nachtheile der Hyperämie gehabt, welche speciell in der Nase mit ihrem contractilen Schwellkörpergewebe von Bedeutung sein wird. Wiederholt findet man die Erwartung ausgesprochen (Fein-Vogt), dass aus der im Gegensatz zum Cocain fehlenden störenden Verkleinerung bei Operationen an den Muscheln (z. B. Hypertrophien) wesentliche Vortheile erwachsen würden; auch könnten Nachblutungen grösstentheils vermieden werden. Ich komme später auf diese wichtigen Fragen noch einmal zurück. Auch Baumgarten fürchtete diese Nachblutungen so sehr, dass er grundsätzlich die Nasenhöhle nach solchen Eingriffen tamponirte. Ich glaube nicht, dass das bei Cocainanwendung immer genügen wird, denn diese Art Nachblutungen gehören zu den schwerst stillbaren, die häufig jeder Tamponade und ähnlichen Maassnahmen spotten. Abweichend von dem allgemein üblichen Modus der Nasenoperationen hat dieser Autor für die Correcturen der Septumdeviationen und Entfernung von Knochenleisten die Analgesirung durch Schleich'sche Infiltrationsmethode vorgenommen (Lösung 2 pr. Mill. Eukain B), und zwar hauptsächlich im Hinblick auf die starken Blutungen, welche ihn während derartiger Eingriffe sonst gestört haben. Dass der Verfasser mit dem Resultat seiner Methode ausserordentlich zufrieden ist, beweist übrigens, wie unwesentlich und geringfügig hier die vasodilatatorischen Eigenschaften des Eukain B sein müssen. Jedenfalls werden sie durch den Infiltrationsdruck vollkommen übercompensirt.

Ferner gehört an diesen Platz eine Beobachtung Poole's, welche relative Ungefährlichkeit des Eukains B beweist. Zweimal hatte er Gelegenheit, bei Operationen an der Nase und im Augenlid durch Anwendung von 4 proc. Cocain schwere allgemeine Vergiftung zu beobachten. Das Cocain war im zweiten Falle durch den Ductus nasolacrymalis denselben Weg gewandert, wie bei der Application im Naseninneren selbst. Beide Male hat Verfasser 3 Tage danach die Operation mit Hilfe einer 4 proc. Eukain B-Lösung ohne die geringste Störung vollendet.

Ich habe mir nicht versagen können, diese Einzelheiten aus der Literatur herauszugreifen, weil sie einzig in ihrer Art dastehen. Lassen wir doch endlich die thörichte Redensart von der Idiosynkrasie gegen Cocain fallen. Dieselbe ist ja so weit verbreitet, dass sich ihre Bezeichnung als Ausnahmezustand nicht rechtfertigt. Wir wollen doch lieber zugeben, dass das Cocain in seiner starken Giftigkeit gelegentlich kleiner Zufälligkeiten in der Resorption, die wir nicht immer in der Hand haben, ganz unberechenbare Allgemein-Vergiftungen erzeugt, welche die Anwendung des Mittels an und für sich verwerflich macht.

Das Hinabfliessen der Lösungen an der Rachenwand, so dass dieselben schliesslich verschluckt werden, stellt bekanntlich eine der häufigsten Ursachen für Vergiftungen dar. Man sollte dem immer durch starkes Vornüberneigen des Kopfes zu begegnen suchen, was bei Augenoperationen allerdings unthunlich ist. Richtig zu stellen wäre noch eine fehlerhafte Angabe in den Schmidt'schen Jahrbüchern Bd. CCLIII, S. 232, wonach Schleich für die Schleimhaut 15 proc. Lösungen empfohlen habe. Das ist unrichtig und muss 1—5 Proc. heissen.

Zu erwähnen ist ferner, dass Reichert das Eukain A auch ausserhalb der Nasenchirurgie bei gewissen Affectionen der Schleimhäute therapeutisch verwerthet hat.

Eigene Beobachtungen.

Typus	6	Abtragung von multiplen grösseren Schleimpolypen mit kalter Schlinge.
„	7	
„	8	
„	9	Entfernung multipler kleiner polypöser Wucherungen mittelst Löffelzange.
„	10	
„	11	Muschelamputationen mittelst Scheere.
„	12	
„	13	Entfernung von Knochenleisten an der Nasenscheidewand mittelst Säge.
„	14	

Typus 6. Bl., 32jähriger Tischler. Beide Nasenhälften vollständig verstopft durch mehrere ziemlich grosse Schleimpolypen. Es gelang, das Naseninnere für die Operation vollkommen zu analgesiren, indem in 5 proc. Lösung getauchte Wattebäuschchen eingeführt wurden. Ich wies den Patienten an, die Flüssigkeit aufzuschlürfen, wodurch sie sich noch weiter in der Nase vertheilte, als dies zunächst instrumentell ausführbar war. Ich operirte mit kalter Schlinge und entfernte in der ersten Sitzung drei grössere Gewächse, ohne dem Patienten unbequem zu werden. Vor jedem neuen Polypen hatte ich die Einpinselung der Eukainlösung wiederholt. Auffallend war die geringe Blutung nach dem Eingriff. Eine vollständige Empfindungslosigkeit wie bei subcutaner Einverleibung trat nicht ein; Patient musste während der Manipulationen wiederholt niesen.

Typus 7. A. K., 51jähriger Officier. Multiple grosse Schleimpolypen versperrten beide Nasenhälften und hatten seit langer Zeit als chronischer Schnupfen figurirt; Athembeschwerden, zum Theil nicht unerheblich. Die Analgesirung mittelst warm applicirter 10 proc. Lösung während der Operation, welche durch starke Blutung etwas in die Länge gezogen wurde, wurde wiederholt vorgenommen. Entfernung der Polypen in einer Sitzung mittelst kalter Schlinge. Die Analgesie war vollkommen, die Empfindungslosigkeit nicht; auch hier wiederholtes Niesen.

Typus 8. Ric., 59jähriger Lehrer, starkes Emphysem, alter Asthmatiker. Der Fall lag ähnlich wie bei 7. Mehrfache Operationen wurden in verschiedenen Sitzungen ausgeführt. 5 proc. Lösung erzeugte vollkommene Analgesie, kein Reizzustand, Blutung unerheblich.

Typus 9. Wu., 35jähriger Bahnbeamter, schwerer Asthmatiker, hatte in wiederholten Operationen sämmtliche Nasenmuscheln eingebüsst. Von den oberen Partieen der Nasenhöhle machten sich multiple kleine polypöse Wucherungen dadurch unangenehm, dass sie den Abfluss aus Stirnhöhle und Siebbeinzellen hinderten. Deswegen, und um Recidiven der Schleimpolypen vorzubeugen, trug ich in wiederholten Sitzungen diese Gebilde mit einem kleinen Conchotom (Löffelzange) ab. Tamponade der Nasenhöhle mit 5 proc. warmen Eukain genügte, um nach 1—2 Minuten vollkommen schmerzlos operiren zu können.

Typus 10. Frau Mö., 40jährige Handwerkersfrau, wiederholt operirt wegen recidivirender Schleimpolypen, unterzog sich zur Verhütung von neuen Recidiven genau denselben, wiederholt vorgenommenen Eingriffen wie in 9 beschrieben, 5 mal in einem halben Jahr. Patientin hatte ausreichende Erfahrungen mit Cocainanalgesie, und lobte dieser gegenüber die Verwendung warmer 5 proc. Eukainlösung lebhaft. Sie gab an, dieserhalb meine Hilfe in den weiteren Fällen in Anspruch genommen zu haben, anstatt sich zum Specialisten zu begeben.

Typus 11. Vo., 16jähriger Schüler, schwer asthmatisch. Neben der Allgemeinbehandlung erweist sich die Amputation der einen mittleren Muschel als nothwendig. Dieselbe wird bei dem sehr ängstlichen, nervösen Patienten mittelst Scheere abgetragen; Wattetamponade mit körperwarmer 5 proc. Lösung 2 Minuten vor der Operation ermöglicht den Eingriff schmerzlos. Kein Abschwellen der Muschel, keine Nachblutung, Heilung glatt und schnell.

Typus 12. S. O., 17jährige Landarbeiterin, chronische Rhinitis,

Nasopharyngitis, Laryngitis. Ein Fall, den Viele als sogenannte Pharyngitis sicca bezeichnen würden. Die hintere Rachenwand trocken, spiegelnd bis zum Kehlkopfeingang, welcher an der hinteren Commissur leicht geröthet erscheint, die Röthung setzt sich auch noch bis in die Trachea fort; die Stimmbänder schwirren bei der Intonation. Hier beseitigte die Amputation einer mittleren Muschel das ganze Krankheitsbild, ohne weitere Localbehandlung des Halses. Das Secret aus den katarrhalisch afficirten Nebenhöhlen der Nase hatte dadurch genügenden Abfluss gefunden. Eukainanalgesie und Operationsmodus wie in Fall 11, 5 proc. warme Lösung. Kein Abschwellen, keine Nachblutung.

Typus 13. Bo., 28jähriger Maschineningenieur, asthmatisch, litt an acuten Schwellungen der Nasenmuscheln, so dass dieselben namentlich auf einer Seite, wo eine grosse Crista der Nasenscheidewand lag, an die letztere anstiess. Erfahrungsgemäss soll man da bei Asthmatikern Localoperationen vornehmen, wo sich Schleimhautflächen berühren. Nach Eukaintamponade in der bei anderen Fällen beschriebenen Weise wurde die Knochenleiste ohne jedes Empfinden mittelst der Hartmann'schen Uhrfedersäge entfernt. Hier trat eine halbe Stunde danach eine ziemlich heftige Nachblutung auf. Geringe Abschwellung der Muscheln beobachtet.

Typus 14. Frau Sch., 31jährige Wittwe, schweres Asthma als hervorstechendstes Symptom allgemeiner schwerer Neuropsychose. Der Fall lag genau wie bei Bo. 13. Die Operation verlief bei der enorm verängstigten Frau glatt und ohne Schmerzempfindung. Starke suggestive Momente können allerdings hier mitgespielt haben, da sich die Frau durch Hypnose, welche wegen ihrer Angstzustände von mir mit Erfolg eingeleitet worden war, in einem Zustand erhöhter Suggestibilität befand. Geringe Abschwellung der Muscheln auch hier beobachtet. Keine Nachblutung.

Schlussfolgerungen.

Uebereinstimmend mit den früheren Publicationen konnte ich also die voll ausreichende Kraft des Eukain B feststellen. Wiederholt habe ich während der Operation die Pinselung erneut vorgenommen, da die Blutung wohl ein starkes Hinderniss für die Resorption des Eukains darstellt, viel davon sogar herausspülen kann.

In solchen Verhältnissen kann neben den früher erörterten Gründen die Ursache liegen, warum Zwillinger die Kraft des Eukains geringer einschätzt als die des Cocains. Uebrigens dürfte wohl solch wiederholte Pinselung, zumal auf Wundflächen, bei der Anwendung von Cocain nicht ungestraft geblieben sein. Bei meinen ersten beiden Fällen könnte es nun leicht den Anschein haben, als ob sie Zwillinger Recht gäben, wenigstens dürfte man das aus der bestehenden Erregbarkeit des Niesreflexes schliessen. Da es hier (Typus 7) zugleich zu einer profusen Blutung kam, so könnte man meinen, dass es sich um einen der Zwillinger'schen Beobachtung anologen heftigen Reizzustand handelte, zumal gerade hier eine starke 10 proc. Lösung zur Anwendung gekommen war. Aber ich bin der Meinung,

dass dann der Niesreflex trotz heftiger Secretion bei so hoher Dosis erst recht hätte verhindert sein müssen. Aus dessen wiederholter Auslösung schliesse ich vielmehr, dass die Vertheilung des Eukains auf der gesammten Schleimhautfläche sehr viel zu wünschen übrig gelassen hat, was bei den grossen, die Nase verstopfenden Polypenmassen ja auch nicht Wunder nehmen kann. An Wahrscheinlichkeit gewinnt diese Annahme dadurch, dass die Fälle, in denen das Naseninnere leichter zugänglich war, eine solche Reizbarkeit nicht nachweisen liessen. Diese Erklärung befriedigt wohl sicher mehr, als die Annahme einer starken Reizung oder einer schwächeren Eukainwirkung, zumal es ohne Analogie wäre, wenn gerade in der Nase diese Unterschiede zu wesentlicher Grösse gelangen sollten.

Ueber die Heftigkeit der Blutungen, welche während der Operation auftreten, kann ich keine bestimmten Daten geben; hier bleiben manche Widersprüche zunächst ungelöst. Aber in der Mehrzahl der Fälle muss ich die Blutungen doch als gering bezeichnen.

Ein wichtiges Capitel bei allen Nasenoperationen, speciell bei Muschelabtragungen und Entfernungen von Knochenleisten, bilden, wie wir sahen, die gefürchteten Nachblutungen. Man soll, so lautet die allgemein anerkannte Regel, keinen operirten Fall nach Hause schicken, sondern ihn grundsätzlich $^1/_2$—$^3/_4$ Stunde nach der Operation in der Nähe des Arztes warten lassen, und um dies zu ermöglichen, die betreffenden Eingriffe vor Abfertigung anderer Patienten vornehmen. Insbesondere gilt dies bei allen cocainisirten Fällen, bei denen der anfänglichen Ischämie eine um so gefährlichere Erschlaffung der Blutgefässe zu folgen pflegt. Es wäre ein eminenter Vorzug des Eukains, wenn seine gerade entgegengesetzten und manchmal sogar getadelten Eigenschaften hier einsetzten und der Erschlaffung vorzubeugen im Stande wären, denn wohl verstanden, Erschlaffung und Hyperämie sind keineswegs gleichbedeutende Zustände. Dass die Hyperämie an für sich bei Schleimhautpinselungen nur einen unerheblichen Grad annimmt, wird übereinstimmend berichtet, und dass sie nicht so stark ist, um Blutungen direct zu begünstigen, scheint mir ja auch der Fall zu sein. Zur Frage der Nachblutungen eine bestimmte Stellung zu nehmen, ist für mich nach den wenigen Fällen noch verfrüht, zumal sie nicht durchweg eindeutig verliefen. Aber bei der praktischen Wichtigkeit der Frage konnte ich es mir nicht versagen, dieselbe hier nochmals anzuschneiden. Seitens dreier Londoner Collegen wird das Fehlen solcher Nachblutungen bei Eukain A übrigens ausdrücklich hervorgehoben (Jobson, Horne, Chearsley).

Eine ebenfalls gelegentlich verblüffende Nebenwirkung des

Cocains besteht bei Nasenoperationen in so weitgehender Verkleinerung der Schwellkörper, dass dadurch die Abtragung derselben erschwert wird. Zumal wenn man mit der Schlinge operirt, wirkt die Beeinträchtigung des Urtheils über die Grösse des zu entfernenden Stückes oftmals sehr störend. Hier wirkt das Eukain B unbedingt angenehmer, so dass ich ceteris paribus schon deswegen zu ihm greifen würde. Die abweichend hiervon berichteten Abschwellungen sind auch bei anderen Autoren sehr gering und wohl lediglich auf mechanischen Insult beim Pinseln zurückzuführen, den man durch Anwendung von Sprühapparaten leicht vermeiden oder wenigstens abschwächen kann. Ich stehe da also auf demselben Standpunkte, welchen die vorher erwähnten Autoren Fein und Vogt für das Eukain A eingenommen haben.

Literatur (chronologisch geordnet).

1896. Reichert (140), Berger (10), Goerl (62), Forster (53), Lee (102), Dayton (37), Jones (88), Zwillinger (202). — 1897. Horne, Jobson, Chearslay (87), Vogt (188), Suchannek (178), Kemperdick (90), Gibb (59), Fein (51). — 1898. Schleich (159). — 1899. Schleich (160), Baumgarten (7), Poole (133). — 1900. Schaik (148), Gray (66), Gwilym (64), Gibb (60), Wingrave (197).

Die nächste Gruppe umfasst die Anwendung des

IV. Eukain in der Mundhöhle.

Hier übt dasselbe eine unbestrittene Alleinherrschaft aus und nach den wiederholten schweren Vergiftungen, welche gerade hier durch Cocain gezeitigt worden sind, kann das kein Wunder nehmen, ja es muss als schwer zu verurtheilender Kunstfehler gelten, hier noch Cocain zu verwenden. Uebereinstimmend besagen das eine Unzahl von Publicationen mit vielen Tausenden von Fällen. Nur die wichtigsten seien hier besprochen.

Bei dem numerisch so bedeutenden Material, welches fast durchweg aus Quellen stammt, welche der Arzt im Allgemeinen nicht zu Gesicht bekommt, sei mir hier ein breiteres Eingehen auf die Allgemeinerscheinungen und störenden Nebenwirkungen gestattet, über welche auf anderen Specialgebieten so gut wie keine Beobachtungen vorliegen, hier aber gelegentlich zu Tage getreten sind. Zum ersten Mal treffen wir in dieser Gruppe neben der Verwendung des Eukains auf Schleimhautflächen auch auf die Injection von Lösungen im Procentgehalt von 1—15 schwankend.

Was ich Eingangs über den relativen Werth solcher Injectionen gegenüber der Anwendung von Kälteanästhesie gesagt habe, gilt hier bei der Extraction von Zähnen im vermehrten Maassstabe, und man muss

den Ausführungen von Kiesel und v. Dzierzawski durchweg zustimmen, wenn sie das Chloräthyl nur als einen meist unbrauchbaren Nothbehelf gelten lassen wollen, weil man bisher ausser dem gefürchteten Cocain nichts Besseres hatte.

Und in der That sind der Verwendung von Chloräthyl sehr enge Grenzen gezogen. Eigentlich eignet es sich nur für die Extraction der vorderen Schneidezähne und der Canini, bei denen die doppelseitige Anwendung nicht unbedingt erforderlich ist. An allen anderen Stellen kommt man entweder nicht hin, die passende Richtung des Strahles ist oft nicht zu ermöglichen, die gleichzeitige Application auf beiden Seiten des Alveolarfortsatzes erst recht nicht und die profuse Speichelabsonderung hindert und verzögert den Eintritt der Analgesie oft so lange, dass der Patient von der Schmerzlosigkeit dieser Procedur nicht sehr erbaut ist oder gar unerwünschter leichter Narkose durch Einathmung der Dämpfe anheimfällt. Schmerzlos ist das Verfahren an sich sicher nicht.

All dem kann ich, der ich früher als Landarzt sehr reichliche Gelegenheit hatte, Zähne zu ziehen, vollauf zustimmen, obwohl mir so manches Mal die Extraction völlig schmerzlos gelungen ist.

Die Gefährlichkeit des Cocains zwang auf der anderen Seite zur Verwendung so schwacher Lösungen (1 Proc.), dass dieselben in ihrer Wirkung unsicher wurden und bei bestehender Wurzelhautentzündung nicht mehr möglich waren (v. Dzierzawsky). Cocainpinselung des Zahnfleisches war selten wirksam und dabei nicht ungefährlicher. Demgegenüber kann die begeisterte Aufnahme des Eukains seitens der Zahnärzte nicht Wunder nehmen.

Die Dosis, in welcher es angewandt wurde, ergiebt sich ungefähr aus folgender Tabelle, in welcher nur ganz genaue Angaben der ersten Jahre berücksichtigt wurden.

Nr.	Autor	Literatur-Nr.	Jahr	Präparat	%	ccm	Dosis
1	Kiesel	97	1896	α	15	1—2	0,15—0,3
					und 7,5	1—2	0,075—0,15
2	Die Amerikaner .	151	1896	α	10	1—2	0,1—0,2
3	" .	152	–	—	10	1—2	0,1—0,2
4	Dzierzawski	46	1896	—	erst 10	1	0,1
					dann 5	1	0,05
5	Ornstein	124	1897	α	10	0,3—3	0,03—0,3
6	Ahrenfeld	2	1896	α	8	0,3	0,02
7	Wolff	198	1897	α	10	0,2—0,5	0,02—0,05
8	Dumont-Legrand	45	1897	B	1	2	0,02
9	Legrand	104	1898	β	2	1	0,02
10	Kiesel	98	1898	β	2,5	1—2	0,025—0,05
11	Saloga	145	1898	β	5	1	0,05
12	Parlaghy	127	1899	β	2—3	1	0,02—0,03

Aus dieser Zusammenstellung ergiebt sich eine gewisse Einigkeit nach anfänglichen starken Schwankungen. Von den hohen Dosen concentrirter Lösungen stieg man herunter (Nr. 1 u. 10), von schwachen Lösungen ging man zu stärkeren über, ohne die Dosis selbst dabei zu steigern (8 und 9), und auf dem so entstandenen Mittel von 0,02—0,05 wird man wohl in Zukunft stehen bleiben.

Was nun die Störungen des Allgemeinbefindens anbelangt, so haben wir in der Arbeit aus der chirurgischen Facultätsklinik des Professor Bobrow in Moskau eine interessante Statistik, deren Ergebnisse folgende sind.

Es traten Störungen des Allgemeinbefindens auf unter Anwendung von 1 ccm 2 proc. Cocainlösung (Ohnmachten bis schwere Intoxicationen) unter 220 Fällen 103 mal = 46,8 Proc., bei Verwendung von Eukain dagegen unter 320 Fällen nur 8 mal = 2,5 Proc. Die Dosis betrug 1 ccm der 5 proc. Lösung. Um so wichtiger ist dies Ergebniss, als es sich hier noch um das alte α-Präparat handelte, dessen Giftigkeit die des β-Eukains noch beträchtlich überragte.

Noch interessanter werden aber diese Zahlen, wenn wir darunter weitere 205 Fälle von Zahnextractionen finden, welche ohne jede Anästhesirung vorgenommen wurden und gleichwohl 15 mal von leichtem Schwindel und Ohnmacht gefolgt waren, also bei 7,3 Proc. aller Fälle dieser Gattung, während die Eukainanästhesie bei einem grösseren Material einen viel geringeren Procentsatz von qualitativ viel leichteren Störungen aufwies, die alle nur als leichte Benommenheit bezeichnet wurden.

Weniger unbedenklich ist eine Intoxication mit A-Eukain, über welche v. Dzierzawski berichtet, wo nach einer Dosis von 0,2 (2 ccm 10 proc. Lösung), die genügt hatte, um 5 Zähne zu extrahiren und eine Cyste zu operiren, momentane Bewusstseinstrübung, danach den ganzen Tag Kopfschmerzen und Erbrechen auftrat. Am anderen Morgen war alles wieder in Ordnung. Dieser Fall veranlasste ihn, weiterhin 5 proc. Lösungen zu verwenden, doch noch mehr herunterzugehen, hält er mit der Sicherheit der Wirkung nicht vereinbar.

Ferner findet sich ein Fall von bedrohlichen Erscheinungen nach Eukain A-Injection in einer Veröffentlichung von Hoerstel, welcher einem 12 jährigen Knaben 3/4 ccm einer 10 proc. Lösung Eukain A injicirt hatte. Kaum 2 Secunden nach erfolgter Einspritzung sank der Knabe lautlos zusammen und verfiel in krampfhafte Zuckungen; die Bulbi war nach oben verdreht, blauschwarze Cyanose trat im Gesicht auf, Schaum vor dem Mund, Athem und Herzschlag setzen aus. Künstliche Athmung brachte beides wieder, auch die Farben im

Gesicht. Der Anfall dauerte 1/2 Stunde, wiederholte sich nach 3 Minuten noch einmal in schwächerem Maasse 10 Minuten lang. Das Bewusstsein kehrte erst nach 1 1/2 Stunden wieder. Patient erbrach den ganzen Tag; Kopfschmerzen fehlten gänzlich, auch Ohrensausen und sonstiges Unwohlsein, abgesehen von dem Brechreiz. Am folgenden Tage war das Befinden wieder normal. Das Sensorium war nicht getrübt. Amylnitrit im Anfall hatte sich ohne Wirkung gezeigt.

Diese beiden Fälle erscheinen in erster Linie nicht durch die Höhe der Gesammtdosis bedingt, sondern beruhen meines Erachtens nach auf der zu starken Concentration der Eukainlösung, denn es ist für die Qualität der Giftwirkung nicht gleichgiltig, in welcher Concentration das Mittel an das Centralnervensystem anprallt, die Gesammtdosis kommt erst in zweiter Linie in Frage.

Das ist übrigens alles, was an Intoxicationen bei vielen Tausenden von Fällen bekannt geworden ist. Das sagt wohl genug, wenn man an die Statistik der Cocainvergiftungen denkt. Demgegenüber findet man von den meisten Autoren das Fehlen von Allgemeinerscheinungen ausdrücklich betont. Die Patienten können ohne weitere Vorsichtsmaassregeln vom Operationsstuhl aufstehen und entlassen werden.

Wenn wir demnach in der Praxis mit Allgemeinvergiftungen bei Zahnoperationen und dergleichen eigentlich nicht zu rechnen haben, so erfordert auf der anderen Seite eine locale Schädigung des Gewebes unsere Aufmerksamkeit, welche wir weiter unten bei der Injectionsanästhesie noch einmal werden erörtern müssen. Es handelt sich um eine, wenn auch allgemein als ganz unbedenklich und völlig schmerzlos bezeichnete Schwellung des injicirten Gewebes, welche nach 1/2 Stunde auftritt und 1—2 Tage anhält. Die weitläufigen Schilderungen lassen sich kurz dahin zusammenfassen, dass diese Schwellungen fast in allen Fällen auftraten, bei Eukain α unverhältnissmässig stärker waren als bei β, und in ihrer Intensität vom Procentgehalt der Lösungen abhängig waren.

Bei den jetzt üblich gewordenen Dosen von Eukain B besteht sie nur in ganz minimalen Maassen und nehmen nur in etwa 3 Proc. der Fälle entstellende Dimensionen an. Ahrenfeld hat sich besonders mit diesen Schwellungen beschäftigt und glaubt durch Anwendung einer möglichst kleinen Flüssigkeitsmenge von einer Einstichstelle aus diese Schädigung auch bei Eukain A vermeiden zu können; natürlich muss er dann stärkere Lösungen wählen (0,3 ccm von 8 Proc.). Geht man in der Concentration auf 4—6 Proc. herunter, so treten bei dieser kleinen Injectionsmenge auch keine Oedeme mehr auf.

Solche Dinge ereigneten sich nach Cocaininjectionen allerdings auch gelegentlich, aber doch nie mit solcher Regelmässigkeit. Die letztere lässt erkennen, dass auch trotz der Verbesserungen des Präparates noch Bestandtheile darin enthalten sind, welche schwer resorbirbar sind und reizende Wirkungen ausüben. Vielleicht bilden sich auch erst im Gewebe selbst Verbindungen, denen diese Wirkung zukommt. Wir werden weiter unten sehen, dass diese Dinge in der Zahnheilkunde wohl noch als gänzlich harmlos gelten können, in der allgemeinen Chirurgie aber durchaus nicht immer unbedenklich erscheinen. Sicher steht heute schon fest — das erweisen specielle nach dieser Richtung hin unternommene Versuche —, dass die Schwellungen mit mangelhafter Asepsis nichts zu thun haben. Uebrigens wäre es auch unverständlich, warum gerade alle Autoren mit Eukain unsauber gearbeitet haben sollten, bei Cocain u. s. w. aber nicht.

Verwandt mit dieser localen Nebenwirkung erscheinen hin und wieder Fälle, wo die Stichcanäle oder grössere Partieen vom Gewebe nekrotisch zerfallen sind. Aber gleichzeitig tauchen Zweifel auf, ob dies dem Eukain in die Schuhe zu schieben sei, jedenfalls spielen mechanische Insulte und Quetschungen des Zahnfleisches gelegentlich forcirter Extractionen eine grosse Rolle dabei. Uebrigens ist auch die Cocainliteratur nicht frei von solchen Unfällen, wo gangränöse Geschwüre ohne Allgemeinvergiftung das Gewebe local schwer geschädigt haben.

Diese localen Störungen haben jedenfalls dazu beigetragen, Dosis und Concentration herunterzudrücken. Die analgesirende Kraft des Eukains wurde bei 2 Proc. nicht durchweg genügend gefunden. 1 ccm einer 5 proc. Lösung darf als das Normalmaass für Zahnextractionen gelten. Verschiedene wollen beobachtet haben, dass die Wirkungen einer solchen Injection zeitlich wie örtlich das Cocain übertreffen. Ich glaube aber, dass solche Beobachtungen anders zu deuten sind und zu denen gehören, wo die Injection einem Nervenast so nahe gekommen ist, dass die regionäre Anästhesirung eines grösseren Bezirkes zu Stande kam. Richtiger ist es im Allgemeinen, denjenigen Autoren zuzustimmen, welche die analgesirende Kraft von 0,05 Eukain gleich der von 0,02 Cocain gesetzt haben, was wohl, wie ich bereits erwähnte, durch die langsamere Resorbirung des an sich annähernd gleichwerthigen Eukains zu erklären ist.

Die Injection soll langsam zu beiden Seiten des Zahnes gemacht werden, sichtbare Anämisirung durch pralle Füllung des Gewebes setzt die Grenze. Nach der Injection soll man etwas warten, bis man

zur Extraction schreitet; das ist aber um so weniger nöthig, je höher die Concentration der Lösung war. Im Allgemeinen halte man sich an die Angaben derjenigen, welche das Warten empfehlen. Die Widersprüche in der Literatur sind in diesem Punkte sehr mannigfaltig. Der Vorschlag, das infiltrirte Gewebe nach der Operation zu punktiren und das Eukain durch die Spritze auszusaugen, wird mit Recht verworfen. Ueber eine leichte Massage der injicirten Partie denke ich dagegen weniger ablehnend. Sehen wir doch unter ähnlichen Maassnahmen z. B. die intramusculären Quecksilberinjectionen löslicher Präparate mit weit geringeren Infiltrationserscheinungen verlaufen, als ohne dieselben.

Was die Rolle der Hyperämie bei Eukain anbelangt, so will man die Blutung nach Zahnextractionen und Eukainanalgesie etwas stärker gefunden haben (Saloga). Ich glaube, das lässt sich aber wohl schwer taxiren, solange die Unterschiede nicht gross sind und die weitgehenden individuellen Verschiedenheiten ein zutreffendes Urtheil in so hohem Maasse erschweren, wie hier. Praktisch wichtiger erscheint mir die Nachblutung, weniger wegen ihrer Häufigkeit, denn die ist Gott lob keine grosse, sondern wegen ihrer gelegentlich hohen Gefahr. Auch hier treffen das Cocain dieselben Vorwürfe, wie in der Nasenchirurgie, und man wird demgegenüber in der Verwendung des Eukains einen Vortheil erblicken müssen, so lange in der grossen Literatur kein Anhalt für eine gegentheilige Auffassung zu finden ist.

Von einer grossen Zahl gleichwerthiger Fälle greife ich nur einzelne Typen aus meinen eigenen Beobachtungen heraus:

Typus 15. Application von Eukain gegen Nachschmerz nach Zahnextraction.

„ 16. Analgesirung durch äussere Application auf die Schleimhaut.

„ 17. Anästhesirung durch Injection von Eukain in's Zahnfleisch.

„ 18 desgleichen, mit complicirender Wurzelhautentzündung.

„ 19. Analgesirung bei Unterkiefer-Sequester.

Typus 15. E. R., 20jährige Magd. Extraction zweier nebeneinander gelegener Molaren, ohne Anästhesie. Sehr heftiger Nachschmerz führt die Patientin nach einiger Zeit wieder zu mir. Ich tamponire die Wundhöhlen mit einem in 10 proc. warme Eukainlösung getauchten Wattebäuschchen. Nach 1/4 Minute war der Schmerz dauernd verschwunden.

Seitdem pflege ich nach den meisten Zahnextractionen, wenn noch Schmerzhaftigkeit vorhanden, mittelst Watte etwas Eukain zu appli-

ciren. Früher nahm ich höher concentrirte Lösungen, jetzt schon seit längerer Zeit 2 proc., die annähernd dasselbe leisten und stets bequem zur Hand sind. Der Erfolg tritt nur nicht so rasch ein, wie bei den warmen, starken Lösungen.

Typus 16. Fie., 22jähriges sehr zartes, anämisches Mädchen. Es sollen zwei ganz schlechte, morsche Molaren entfernt werden. Beim blossen leisen Versuch, die flache breite Universalzange anzusetzen, mit der es noch manchmal gelingt, die Trümmer auf einmal zu extrahiren, bricht der Kronenrest zusammen. Heftige Schmerzen beim Berühren des Zahnes, leichtes Bluten des geschwollenen Zahnfleisches. Injection verweigert. Darauf drücke ich mehrmals erneuernd ein in 10 proc. warme Eukainlösung getauchtes Wattebäuschchen auf die blutende Stelle. Nach 2 Minuten konnte ich jede Wurzel einzeln mit der Wurzelzange entfernen. Die Empfindlichkeit war nicht ganz aufgehoben, aber von einem ausgesprochenen Schmerz war nicht die Rede.

Typus 17. M. B., 32jährige Kaufmannsfrau. Es handelt sich bei der sehr ängstlichen Patientin um die Entfernung eines cariösen Molaren. Auf beiden Seiten desselben wird je eine halbe Spritze warmer 5 proc. Lösung tief in's Zahnfleisch injicirt, pralle weisse Spannung desselben. Das Einstechen der Nadel ist einen Moment lang schmerzhaft. Nach etwa 2 Minuten wird die Operation vollkommen schmerzlos vorgenommen. Kein Nachschmerz. Geringe Schwellung für 24 Stunden, nicht bedeutender, als man auch ohne Anästhesie häufig zu sehen bekommt.

Typus 18. E. K., 12jähriges Schulmädchen. Caries des ersten Molaren rechts unten. Heftige Schmerzen in Folge Wurzelhautentzündung, stark geschwollenes Gesicht, kein Abscess. Injection von je $^1/_2$ ccm 10 proc. Lösung, warm, tief in's Zahnfleisch auf beiden Seiten. Injection für den ersten Augenblick leicht schmerzhaft. Nach 2 Minuten völlig schmerzlose Operation. Schwellung nicht zu beurtheilen, Oedem. Umschlag mit Lqu. Alum. acet. Kamillentheespülungen. Darauf schnelles Heilen der Peridontitis, dauernd schmerzfrei.

Typus 19. Wa., 38jährige Dame, hat seit längerer Zeit eine sehr lästige Entzündung am rechten Unterkiefer, dessen zahnloser Alveolarfortsatz etwa 2,5 cm lang vom Zahnfleisch entblösst ist; an der Aussenseite kleines Ulcus, in dessen Tiefe man mit der Sonde einen kleinen Knochensequester bewegen kann. Zahnfleisch leicht blutend. Die Operation musste aus anderen Gründen noch aufgeschoben werden. Sprechen und Kauen sind sehr schmerzhaft, namentlich auch Lachen, und vor Allem die unvermeidliche Berührung mit Speisen, vornehmlich starken Zuckerlösungen (stark gesüssten Kaffee). Injection von 3 Strich 10 proc. warmer Eukainlösung in die Sequesterhöhle und das Zahnfleisch haben fast augenblicklich eintretende Empfindungslosigkeit zur Folge, welche 4 Stunden lang anhält. Ich gab der Dame eine 6 proc. Lösung mit, da sie eine mehrtägige Reise vorhatte, und ordnete an, dass sie bei Bedarf kleine, darin getränkte Wattebäuschchen an die offene Stelle drücken sollte. Der Erfolg war nicht annähernd so eclatant, wie bei der Injection, bedeutete aber doch immerhin noch eine wesentliche Erleichterung. Die Injection war von starker Schwellung gefolgt, welche 3 Tage lang anhielt.

Schlussfolgerungen.

Dass ich zur Injection 5—10 proc. Lösungen verwendete, kam daher, dass ich seiner Zeit den Anregungen Lohmann's (114) gefolgt war und die ganze zahnärztliche Literatur nicht zur Hand hatte. Dies Material lernte ich erst bei Abfassung dieses Aufsatzes kennen. Der geringfügige Injectionsschmerz hat keinem meiner Patienten die getroffenen Maassnahmen verleidet. Ich habe denselben immer nur als die Empfindung des Stiches an sich aufgefasst, welcher ja auch bei der Cocain-Infiltrationsanästhesie eine gewisse Rolle spielt und zu der meines Erachtens nach übertriebenen Maassnahme geführt hat, auch gegen den ersten Stich durch Aetherspray Unempfindlichkeit zu erzeugen.

Wenn demgegenüber viele Zahnärzte die Injection als im ersten Moment schmerzhaft bezeichnen, so möchte ich meine Auffassung davon dennoch ganz energisch festhalten und betonen, dass deshalb das Eukain noch lange nicht auch nur im geringen Grade zu den sog. dolorosis anaestheticis gezählt werden darf. Ich habe Versuche am eigenen Körper angestellt und mir 5 proc. Lösungen in Menge von $^1/_2$ ccm an verschiedenen Stellen unter die Haut und tiefer eingespritzt. Wenn ich die Injection zeitlich in zwei getrennte Phasen zerlegte und nach dem Einstechen der Nadel eine Weile wartete, ehe ich den Stempel der Spritze vorschob, so konnte ich stets feststellen, dass ich von dem Eindringen der Lösung in's Gewebe absolut nichts fühlte, geschweige denn Brennen oder Schmerz empfand. Ich glaube danach, dass viele Autoren, welche von Injectionsschmerz reden, dolorose Pravaznadeln i. e. zu dicke und stumpfe gehabt haben, und deren Wirkungen auf das Eukain schoben. Bei der blossen äusseren Application werde ich auch in Zukunft bei Typus 16 bei der 10 proc. starken Lösung bleiben, da, wie Fall 19 lehrt, diese Art der Anwendung sicher die unwirksamere ist. Ueber die Schwellungen habe ich nichts Neues dem bereits oben Erörterten hinzuzufügen.

Literatur (chronologisch geordnet).

1896. Prof. Warnekros (192), Kiesel (97), Hörstel (82), Wolff (198), Craig (34), Evans (50), Burke (18), Dickinson (41), Hart (68), Watkins (193), Pagenstecher (126), Giroux (61), Lee (102), Linke (103), Slabaugh (169), Diarmid (40), v. Dzierzawski (46), Ahrenfeld (2). — 1897. Ornstein (124), Richter (141), Kossel (94), Fromann (55), Wendt (194), Hugo (74), Prof. Partsch (129), Fricke (54), Klemich (93), Herbermann (70), Napp (123), Niehmeyer (123), Leopold (109), Prof. Hotz (73), Peters (130), Széphazy-Trencs (179), Shaw (163), Kempter (91), Chupan (27), Schultz

(161), Smith (170), Edwards (47), Reclus (138), Dumont-Legrand (45). — 1898. Reclus (139), Legrand (104), Kiesel (98), Chapiro (22), Saloga (145). — 1899. Kreisler (100), Parlaghy (127), Pech (131). — 1900. Pech (132). Cason (19), Chapple (26), Dodson (42), Hodgen (71). — 1901. Ackerson (3). Allen (4), Bailey (6), Bellefleur (8), de Bermingham (11), Bigham (13), Bronson (17), Castle (20), Clark (29), Crouch (35), Greenwood (67), Hays (78), Hunter (85), Jones (89), Keightley (96), Kuhl (101), Martin (116), Metzgar (120), Poska (135), Powell (136), Prince (137), Schaer (147), Shlenker (164), Smith (171), Smith (172), Snyder (173), Stafford (174), Stansbury (175), Strauss (176), Street (177), Taylor (180), Walrath (191), Wilson (196).

Gruppe V. Beta-Eukain im Intestinaltractus.

Es ist zwar nur eine einzelne Beobachtung und Empfehlung, von der ich berichten kann, und die rechtfertigt die hochtrabende Ueberschrift nicht, aber der Gleichförmigkeit wegen habe ich sie so gewählt. Vielleicht sind Andere später in der Lage, diese Lücke auszufüllen.

Cipriani hat nämlich, ausgehend von seinen Experimenten über Anästhesirung epithelberaubter Hautflächen, die Anwendung des Eukains bei schmerzhaften Magenneurosen empfohlen.

Wie es scheint, sollte man sehr wohl daran denken, auch bei diesem Organe, für dessen schmerzhafte Zustände das Cocain recht häufig in Frage gezogen wird, das giftigere Präparat durch das harmlosere Eukain zu ersetzen. Ein analog wirkendes Mittel, das Orthoform, ist nach dieser Richtung hin bereits wiederholt geprüft und empfohlen worden. Vielleicht ist die leichtere Löslichkeit des Eukains hier ein Vorzug vor demselben.

Literatur.

Cipriani (28), Beta-Eukain.

Gruppe VI. Das Eukain B in der Hand des Fachchirurgen und die Infiltrationsanästhesie.

Auch auf diesem Gebiete sind dem Eukain B nicht nur so warme, sondern vor Allem so gewichtige Lobredner entstanden, dass mir gerade hier die Berechtigung zu der Bestimmtheit, mit der ich anfangs das Eukain dem Cocain vorangestellt habe, erwuchs. Das fällt um so mehr in die Wagschale, als der Fachchirurg bei grösseren Operationen, Laparatomien u. s. w. mit Flüssigkeitsmengen arbeitet, welche die sonst benöthigten bedeutend übersteigen. Allerdings ist dafür die Concentration derselben eine geringere. Aber auch auf keinem anderen Gebiete wird eine solche Sorgfalt in der zweckmässigen Zusammensetzung der Lösung gefordert, Fragen, mit denen man sich bisher nicht befasst hatte.

Alle Anästhetica sind ihrer Natur nach nervenlähmende Gifte. Will man bei localer Anwendung derselben allgemeine Wirkungen

vermeiden, so kommt es nicht nur darauf an, dass eine gewisse Maximaldosis nicht überschritten wird, sondern für die Qualität der Giftwirkung ist dabei auch die Concentration maassgebend, in welcher das Gift zu den Nervencentren gelangen könnte. Daraus folgt einmal die grundsätzliche Vermeidung bestimmter Concentrationsgrade überhaupt, zweitens aber auch deren Verschiedenheit bei verschiedenen Zwecken, sowie das Schwanken der zulässigen Maximaldosen bei verschiedener Anwendungsweise. So dürfen wir dieselbe z. B. bei der Infiltrationstechnik doppelt so hoch ansetzen, als bei der mit stärkeren Lösungen arbeitenden sog. regionären Anästhesirung.

Aus diesem Allen geht hervor, dass man bei der Anwendung von Anästheticis immerhin mit allgemeinen Giftwirkungen rechnen musste, woraus der chemischen Industrie die Aufgabe erwuchs, immer bessere und weniger giftigere Substanzen gleicher Leistungskraft zu finden. Gänzlich ungiftig können dieselben ihrer Natur nach nie werden. Welchen Wert aber das Eukain besitzt, geht aus folgenden Aeusserungen hervor, welche von autoritativer Stelle gefallen sind und das Eukain B gewissermaassen als den Schlussstein darstellen, über welchen hinaus weitere Bestrebungen der chemischen Industrie unnöthig erscheinen, da mit ihm das erreichbare Ideal erreicht ist, „denn wir besitzen in dem Eukain B bereits ein allen Anforderungen genügendes und bei sachgemässer Anwendung auch absolut ungiftiges Localanästheticum“ (Braun). Und in gleicher Weise sind Aeusserungen von berühmten Operateuren des Auslandes zu verzeichnen: Prof. Jones, Prof. Brinton, Barker, Legueu, Libou, Benson, Matas, Terrett.

Nicht weniger wichtig, als die Feststellung zweckmässiger Concentration und Dosis zur Ausschaltung von allgemeinen und localen Schädigungen, ist die angedeutete Frage der zweckmässigen Zusammensetzung der Lösung, welche zwar für die Analgesirung des Gewebes selbst unwesentlicher erscheint, aber zur Vermeidung aller das Gewebe schädigender, reizender Nebenwirkungen von grösster Bedeutung ist.

Wir haben in den früheren Abschnitten das Eukain, allerdings vornehmlich das α-Präparat, keineswegs so ideal hingestellt gefunden, was diese Frage anbetraf. Der Widerspruch soll sich nun aber hier lösen, wo wir auf Grund eingehender und interessanter Experimente die ideale Verwendung der Drogue kennen lernen werden. Hierzu muss ich weiter ausholen.

Unter Infiltrationsanästhesie verstehen wir heute die ödemisirende Durchtränkung des Operationsfeldes mit einer zur Wirkung

gerade ausreichend starken Lösung eines Anästheticums, welches die sensiblen Nervenendigungen unmittelbar umspült, ohne Allgemeinwirkungen hervorzurufen.

Indirect nennt man die Infiltrationsanästhesie, wenn man geringe Mengen einer etwas stärkeren Lösung im Centrum des Operationsfeldes injicirt und die Wirkung sich von dort weiter ausbreiten lässt, schichtweise die Anästhesirung erneuernd (Reclus). Directe Infiltrationsanästhesie nennt man die von Schleich ausgebildete Technik, mittelst grösserer Mengen Flüssigkeit das Operationsgebiet von vielen Stellen aus zu durchtränken, wobei in Folge der bedeutend schwächeren Lösungen die Anästhesie nur im Bezirk des infiltrirten Gewebes selbst auftritt und sich nicht weiter verbreitet.

Es gab eine Zeit, in welcher man den mechanischen und chemischen Nebenwirkungen der Infiltration eine so grosse Rolle zuzuschreiben geneigt war, dass man wähnte, den Zusatz von Anästheticis mehr oder weniger entbehren zu können. Das hat sich als Irrthum herausgestellt, wie fast alles, was Schleich in seinen bekannten Publicationen hierüber behauptet hat. Wir müssen demgegenüber auf's Schärfste betonen, dass die Localanästhesie aller Infiltrations- und Injectionsmethoden immer eine reine chemische Giftwirkung auf die Nervenendigungen darstellt und nur diese darstellen darf. Nebenwirkungen durch Quellung, Druck, Reiz, durch abweichende osmotische Spannung und Temperatur der Lösungen hervorgerufen, sind keine Momente, welche die Anästhesie unterstützen, sondern welche sie stören und als schädigende ausgeschaltet werden müssen (Braun, Heinze, Lohmann, Prof. Matas). (Unterstützung der Anästhesie durch Blutleere gehört nicht hierher.)

Dies ist das Resultat von eingehenden Experimenten, welche mit reinem Wasser, mit Chlornatriumlösungen und mit einer grossen Anzahl von Anästheticis mit und ohne Zusatz von Kochsalz angestellt wurden (Heinze).

Danach war jede von der Blutwärme nach oben oder nach unten wesentlich abweichende Temperatur als Reiz aufzufassen und dementsprechend zu vermeiden. Ebenso führten Schrumpfung und Quellung der Zellelemente zu einer mehr oder weniger andauernden Schädigung des Gewebes, gelegentlich zu dauernder Zerstörung desselben; daher die Forderung isotonischer Concentration für alle Injectionsflüssigkeiten.

Da das reine Wasser im Vergleich zu den Körpersäften in dieser Hinsicht bekanntlich eine starke Differenz aufweist und das Eukain gleich dem Cocain die osmotische Spannung des Lösungsmittels unter

5 Proc. nur minimal verändert, so ergiebt sich hieraus die Nothwendigkeit, den Lösungen ein indifferentes Salz zuzusetzen, welches die Quellung des Gewebes verhindert. Gleicher Gefrierpunkt giebt gleiche Isotonie, und so entstand die Vorschrift von Braun-Heinze, den Lösungen 0,8 Proc. Chlornatrium hinzuzufügen.

Die Versuchsreihen in der Heinze'schen Arbeit zeigen, dass das Eukain A als unbrauchbar mit Recht vom Schauplatz verschwunden ist. Sie zeigen ferner, dass dem Eukain B an sich keine reizenden Eigenschaften innewohnen, dass aber schwache Lösungen in Aqua destillata Quellungen und Gangrän hervorrufen, während Lösungen mit entsprechendem Kochsalzzusatz weder bei der Injection noch nachher irgend eine Störung beobachten lassen.

Die anästhesirende Kraft ergab sich als eine bedeutende, dem Cocain mindestens gleichwerthige. Aber auch hier heisst es: „Die weit geringere Giftigkeit und die Unzersetzbarkeit der Lösungen beim Kochen stellen es dagegen, was seine praktische Verwerthbarkeit anlangt, weit über dasselbe, so dass es für die Zwecke der Infiltrationsanästhesie dem Cocain unbedingt vorzuziehen ist.“ Von allen zur Prüfung herangezogenen Droguen lässt Heinze übrigens lediglich das Eukain B als brauchbar gelten und sein Chef, Herr Dr. Braun, rühmt die den Schleich'schen Lösungen weit überlegene Wirkung seiner Vorschrift, namentlich auch bei Infiltration entzündlichen Gewebes. Dieselbe lautet:

Rp.	Eukain B	0,1
	Chlornatrium	0,8
	Aqua dest.	100,0

Maximaldosis für Infiltrationsanästhesie 0,3 Eukain.

Das wäre also die ideale Verwendung der Drogue, von welcher in Zukunft zu erwarten steht, dass sie auch die letzten Reste von Schädigungen, welche man dem Eukain auf anderen Gebieten in die Schuhe geschoben hat, vermeiden lehren wird. Möchten sich das die Zahnärzte und alle anderen Specialärzte nun auch zu eigen machen!

Die grösseren Operationen, bei denen sich die Braun'sche Lösung bewährte, betreffen fast alle Bauchoperationen, Laparatomien wegen Magen-, Darm-, Leber-, Gallenblasen- und Eierstocksaffectionen, Bruchleiden, ferner Operationen an den Extremitäten, Laryngotomie, Aneurysma u. s. w.

Reclus verwendet 1- und 2 proc. Lösungen; von letzteren rühmt er den schnelleren Eintritt der Empfindungslosigkeit, während er bei ersteren 5 Minuten zu warten räth, ehe operirt wird. 5—10 proc.

Lösungen sind nach ihm unnütz, wenn nicht bedenklich. Die gefässerweiternde Wirkung des Eukain rufe gelegentlich eine Verschleierung des Operationsfeldes mit Blut hervor, welche ihn gestört hat. Da er ferner nicht isotonische Lösungen verwandte, erlebte er bei vielen Patienten nach 20—30 Minuten eintretende Schwellungen, welche aber nach kurzer Zeit verschwanden. Wenn er das auch als „ganz unwesentlich" bezeichnete, so hinderte es ihn doch daran, dem Eukain für seine Infiltrationstechnik so bestimmt zuzustimmen, wie er es auf anderen chirurgischen Gebieten unbedingt gethan hat.

Diese Angaben Reclus' fanden in Frankreich auch experimentelle Bestätigung. Mittelst 1 proc. Lösungen eukainisirte bezw. cocainisirte Dolbeau Kaninchenohren, und fand die Blutung aus dem Hautschnitt im ersten Falle merklich stärker. Schleich bestätigt dies nicht, da er das Gewebe so stark infiltrirte, dass der Druck die Blutung übercompensirte.

Die Braun'sche Vorschrift ist übrigens in kurzer Zeit anerkannt worden; auch an der Breslauer Klinik arbeitet Prof. v. Mikulicz mit einer Lösung von $^1/_2$ ‰ Eukain B und 2 ‰ Chlornatrium. Von einem Morphiumzusatz will auch er nichts wissen; wo dessen Wirkung erwünscht, wird es vorher und für sich gegeben.

In Bezug auf die Concentration schwanken die Gewohnheiten jenseits des Oceans sehr. Barker wählt auch 1 Proc. für die Infiltrationsanästhesie, die meisten anderen 2—5 Proc., nach anfänglich noch stärkeren Lösungen. Keine einzige der vielen Publicationen erreicht trotz vieler vergleichender Studien der verschiedenen Droguen die wissenschaftliche Höhe der Arbeiten Braun's und Heinze's. Prof. Matas hält sich an die Braun'schen Vorschriften und hat für die Infiltration grösserer Flüssigkeitsmengen einen eigenen Apparat construirt, der die Technik insofern sehr vereinfacht, als derselbe die Gesammtquantität der Injectionsmenge fasst und die umständliche Handhabung der Spritze vermeidet. Das Instrument scheint sehr praktisch zu sein, so dass es sich wohl auch bei uns bald einbürgern wird.

Im Ganzen scheint das Mittel drüben besser eingeführt zu sein, als bei uns, auch in Lehrbüchern hat es sich seinen Platz erobert (Lilienthal). Hervorzuheben sind auch folgende Anschauungen: Der Injectionsschmerz für das Eukain wird von Reclus und Hamilton erwähnt. Abgesehen von dem Präparat erscheint diese Frage vielmehr eine Frage der Technik zu sein, wie ich bereits an anderer Stelle hervorhob. Ich habe bei meinen diesbezüglichen Versuchen 5 proc. Lösungen am eigenen Körper verwendet, und niemals das geringste Gefühl feststellen können. Dabei wollte ich den Unter-

schied kennen lernen, den solche Lösungen mit und ohne Kochsalzzusatz und kalt und blutwarm hervorriefen. Da ich nichts gefühlt habe, konnte ich auch keine Unterschiede constatiren.

Auch in Bezug auf die nachbleibende Schwellung habe ich bei meinen Experimenten kein Resultat erzielt. Die Infiltration war am Nachmittag vorgenommen worden, am Abend waren die Stellen gleichmässig etwas empfindlich und mit dem Finger als etwas härter zu differenziren — notabene, da ich ja wusste, wo sie zu finden waren (sonst vielleicht nicht) —, am anderen Morgen war nichts mehr zu spüren.

Aus diesen Versuchen liesse sich also nur mit Braun folgern: „das Eukain B besitzt keinen specifischen Reiz für die Gewebe oder mindestens noch weniger als das Cocain. Gewebsschädigungen localer Natur treten nicht auf, Störungen im Wundverlauf fehlen.“ Nun, wir werden sehen, dass man die Literatur und Technik doch recht sehr studiren muss, um selber zu solchen Resultaten zu gelangen.

Was den Nachschmerz anbelangt, der nach Schleich'schen Infiltrationen, auch bei Morphiumzusatz, recht heftig werden kann, so wurde derselbe von Hamilton bei Eukain B beobachtet; Braun betont das Ausbleiben desselben bei Eukain B, ebenso Reclus u. s. w.

In Zusammenhang mit den Schwellungen sind einige Aeusserungen interessant, welche das Anlegen der Wundnähte betreffen. Die Amerikaner haben da eine kleine Polemik für und gegen die Schwierigkeiten bei derselben. Feller fand das Infiltrat so derb, dass es der Nadel einen starken Widerstand bot, Benson findet das Nähen immer erschwert; Spencer widersprach dem. Es wird wohl auch da wieder die Frage der Technik im Spiele sein. Erdmann, welcher eine Reihe von Herniotomien publicirte, fand das Anlegen der Nähte stets leicht und schmerzlos. Die Schwellungen selbst werden als schmerzlos bezeichnet.

Interessante Operationen unter Eukainanästhesie wurden in grosser Anzahl veröffentlicht. Lilienthal, Matas und Jackson loben das Mittel bei Blasenoperationen und Laparotomien, Lilienthal speciell für die Operation der Gallenblase ohne Adhäsionen; Jones rühmt das Eukain für Tracheotomien und beschreibt 3 Sarkomoperationen, bei denen er den wichtigen Umstand hervorhebt, dass die Patienten unter solchen Verhältnissen, ohne allgemeine Betäubung, im Stande waren, durch actives Stillhalten des Larynx die Operation wesentlich zu erleichtern; über Larynxoperation vergleiche man auch Gibb und Gwilym.

Interessant ist ferner bei der Technik der Amerikaner, dass sie die anzuwendende Lösung bei grösseren Operationen nicht vollständig injiciren, sondern einen Theil zurückbehalten, um ihn dann von Zeit zu Zeit mittelst Watte auf die Wundfläche zu appliciren. Dadurch wird sicher an der eigentlichen Injectionsflüssigkeit gespart und somit die Druckschädigung, die mit jeder Einspritzung schliesslich doch verbunden ist, jedenfalls wesentlich herabgemindert. Dies meine Ansicht über die Methode, von welcher ich indessen nicht weiss, ob eine solche für die Autoren selbst etwa mitbestimmend gewesen ist.

In der Gynäkologie herrschte bis vor Kurzem Schweigen. Nur eine Veröffentlichung betrifft plastische Operationen am Damm, zum Theil tiefgehende Eingriffe bis in den Darm hinein (Wehner). Dazu kommt die Arbeit Currier's, welcher bei der kaustischen Behandlung maligner Tumoren ausgedehnten Gebrauch von Eukain B macht und dem fortgesetzten Gebrauch des Anästheticums sogar einen zerstörenden Einfluss auf deren vermeintliche Erreger zuschreibt: „Aside from the relief of pain they have a decided lethal effect on the cancriamoeba. Continued local anaesthesia will in time entirely destroy them."

Zum Schluss sei noch erwähnt, dass Engelmann durch einen opfermuthigen Selbstversuch, der allerdings sehr unangenehme Folgen hatte, feststellen wollte, ob die Bier'sche Anästhesirung der unteren Körperhälfte durch Cocainisirung des Rückenmarks bei Verwendung von Eukain annehmbarer gemacht werden könne. Das ist nicht der Fall. Die Methode an sich ist sehr interessant, eignet sich zunächst wohl mehr für Thierexperimente, als für therapeutische Maassnahmen am Menschen. Zu directen Contactwirkungen mit dem Centralnervensystem sind Stoffe wie Cocain oder Eukain doch wohl nicht die geeigneten.

Nichtsdestoweniger ist die sog. Lumbalanästhesie von vielen Operateuren nachgeprüft worden und v. Mikulicz prophezeit ihr sogar eine grosse Zukunft. Prof. Matas verwendet 1 ccm einer 1 proc. Lösung dazu und auch eine Reihe anderer Autoren berichten Günstiges. So hat beispielsweise Prof. Dr. Reen durch Lumbalinjection von 1 ccm einer 9 proc. Eukain B-Lösung eine Hernienoperation vollführen können, ohne dass der Patient irgend welche Schmerzen fühlte. Des Weiteren ergiebt sich aus einer Notiz der Medical News vom 27. October 1900, dass Dr. Anderson in Chicago bei Anwendung von 1 ccm einer 4 proc. Lösung einen guten Erfolg hatte. Ebenso sprechen sich Legueu und Kendirdjy (Paris) in günstiger Weise über die Benutzung des Eukains B bei der Bier'schen Methode aus.

Die 12 Fälle von Fink erweisen zwar die völlige Brauchbarkeit des Eukains zu diesem Zwecke, soweit die Analgesie in Frage kommt; aber bei der Hälfte der Fälle waren allgemeine Vergiftungserscheinungen, Erbrechen, Collaps, Convulsionen u. s. w. zu verzeichnen, desgleichen Fieber, Schüttelfrost und Kopfschmerzen als Nachwirkungen. Die Dosis von 0,5 g Eukain hat sich also hierfür als entschieden zu hoch erwiesen.

Diese Beobachtungen von allgemeinen Vergiftungserscheinungen, welche Engelmann an sich selbst und Fink an seinen 12 Fällen machen konnte, sind die einzigen in der Literatur. (Die Fälle von Hörstel und Dzierzawski betrafen bekanntlich das erste α-Präparat.) Uebrigens möchte ich hier nicht unerwähnt lassen, dass ich bei meinen öfters genannten Experimenten am eigenen Körper auch einmal leise Andeutungen von Allgemeinwirkungen beobachtet habe. Etwa 10 Minuten nach einer Einspritzung von 5 proc. warmer Eukain B-Lösung in den Oberschenkel wurde ich plötzlich — ich war mit meinen Gedanken ganz wo anders beschäftigt — von einer eigenthümlichen Schwäche befallen, leichter Nebel vor den Augen, schwindelartiges Gefühl im Kopf, leichtes Angstgefühl in der Brust, Puls etwas langsamer, sonst unverändert. Der Zustand war derart ängstigend, dass ich mich sofort zu meinen Angehörigen begab. Nach etwa 3—4 Minuten war Alles vorüber. Ich halte es für sehr wohl möglich, ja für wahrscheinlich, dass eine grosse Menge solcher leichter Allgemeinerscheinungen vorkommen, die theils wegen der mangelnden Beobachtungsgabe nicht zur Beachtung gelangen, theils durch die Vorkommnisse bei den Operationen verdeckt werden.

Sei dem, wie dem sei, ich kann es nach all solchen Vorfällen nicht für gerechtfertigt halten, ein Mittel dieser Classe in unmittelbaren Contact mit den Centralorganen unseres Nervensystems zu bringen. Schon die Dolbeau'schen Experimente mit dem intravenös eingeführten Eukain geben das zu bedenken. Bekanntlich erwies sich bei diesem Modus die Giftigkeit des Eukain auf einmal als der des Cocain gleichkommend.

Dies wäre das Wesentliche über die Anwendung des Eukain bei den grossen Operationen der Specialisten, und wir kommen nun zu der letzten, für die allgemeine Praxis wichtigsten Gruppe, der sog. kleinen Chirurgie.

Literatur.

1896. Spencer (168), Jones (168), Fuller (56), Hörstel (82), v. Dzierzawski (46). — 1897. Wehmer (195), Legueu-Libou (107), Dolbeau (43), Reclus (138). — 1898. Reclus (139), Braun (14,15), Heinze (80), Schleich (159).

— 1899. Schleich (160), Hamilton (77). — 1900. Barker (5), Erdmann (49), Jackson (86), Lilienthal (112, 113), Anderson (3), Engelmann (48), Keen (95), Benson (9). — 1901. Mikulicz (122), Matas (117, 118), Fink (52), Gwilym (64), Gibb (60), Terrett (182), Currier (36).

Gruppe VII. Das Eukain B in der kleinen Chirurgie und die regionäre Anästhesie.

Die Infiltrationstechnik hat bekanntlich ihre Grenzen und namentlich an Zehen und Fingern, an denen wohl die häufigsten Operationen vorfallen, und bei acut entzündlichen Processen ist sie nicht am Platz. Hier kommt eine andere Methode in Frage, bei welcher man im Gegensatz zu der Infiltration nicht das Operationsgebiet selbst injicirt, sondern dasselbe aus der sensiblen Leitung ausschaltet, indem es einen oder mehrere Nervenäste durch die Injection lähmt, oder das ganze Gebiet circulär durch injicirtes Gewebe abschliesst. Oft genügt auch bereits eine proximale Injectionslinie vor demselben zur Anästhesirung. Das verstehen wir unter peripherer und regionärer Anästhesie, welche mit den Namen Oberst, Krogius und Hackenbruch ebenso eng verknüpft ist, wie die Infiltrationsanästhesie mit den Namen von Reclus und Schleich. Für grössere Operationen an den Extremitäten kann man gelegentlich mit einer Combination von regionärer Anästhesie und Infiltrationstechnik sehr elegant arbeiten, wie es Terrett beschreibt. Im Uebrigen versiegt hier aber leider der Quell der Literatur, wie eingangs erwähnt, in Deutschland fast vollkommen; und wenn ich beim Studium derselben demnach eine etwas reichere Ausbeute gemacht habe, als ich anfangs dachte, so ist das lediglich den Umständen zu danken, dass ich unter den von Specialisten anderer Gebiete nebenher gemachten Erfahrungen eine Anzahl fand, welche ihrer Natur nach hierher gehörten. Sie waren also ebenso wie die ausländischen Berichte an Stellen erschienen, wo wir praktischen Aerzte sie im Allgemeinen nicht suchten und deshalb auch nicht gefunden haben.

Die Hackenbruch'sche Arbeit ist zwar allgemein bekannt, aber sie hat der Verbreitung des Eukains durch die Art seiner Empfehlung eher geschadet als genützt. Hat er dasselbe doch all seiner Vorzüge beraubt. Er verwendet für seine Zwecke eine Combination von Eukain und Cocain zu gleichen Theilen und will dadurch eine Lösung schaffen, welche bei derselben analgesirenden Kraft, mit welcher eine 2 proc. Cocainlösung wirkt, doch nur die Hälfte dieser giftigen Substanz enthält. Ja, wozu die Umständlichkeit, wird da Mancher gesagt haben, wenn wir das Cocain dadurch doch nicht los

werden? Und die Haltbarkeit der Lösungen, ihre Sterilisation, all ihre gerühmten Vorzüge, wo bleiben die dabei?

Dass man aber allgemein übersehen hatte, wie Hackenbruch zu dieser Vorschrift nur durch Verwendung des als unbrauchbar und bei der Injection schmerzhaften Alpha-Präparates gelangt war, das beweist unter Anderem die eingangs erwähnte Discussion auf der Duisburger Versammlung (S. 417). Also die ganze Hackenbruch'sche Arbeit ist für die Beurtheilung des Eukain, trotz der reichlichen Benutzung desselben, leider wenig brauchbar. Auch in einer späteren Publication hat der Verfasser an seinem Standpunkt festgehalten, anscheinend ohne dessen Grundlagen nachzuprüfen, obwohl ihm zu der Zeit sicher bereits das Eukain B zur Hand war.

So bleiben uns zunächst nur folgende geringe Angaben aus der Praxis übrig. Als erster empfahl Lohmann in einem ganz kurzen Artikel 1897 die regionäre Analgesie mittelst 3- und 10 proc. Eukainlösungen und betonte im vergangenen Jahre noch einmal die Bedeutung chemischer Alteration des Gewebes gegenüber der Analgesie auf Grund rein physikalischer Vorgänge. Ferner hat Cipriani über dasselbe Thema eine kurze Empfehlung veröffentlicht.

Das ist eigentlich Alles, was man ohne eingehendes Studium des Ganzen von den Sachen erfahren hat. Von einigen Reclame-Notizen der Firma Schering sehe ich ab, weil sie ihrer Natur nach doch nur sehr lückenhafte Referate darbieten.

Lohmann fand die Concentration von 3 Proc. im Jahre 1897 von ungenügender Wirkung, und ging deshalb zu 10 proc. Lösungen über. Aber auch er ist gleich vielen Anderen von so hohem Procentgehalt wieder heruntergegangen, und im vorigen Jahre hat er seine Normallösung mit 5 Proc. angesetzt, die Reclus'sche 2 proc., als nicht voll ausreichend, verwerfend.

Leider wirft der Autor ohne scharfe Trennung, die bei dieser Frage unbedingt nothwendig ist, die verschiedenen Techniken durcheinander, spricht von „Infiltration", wo er mit 5 proc. Lösungen Nervenstämme lähmte u. s. w., woraus hervorgeht, dass er seinen Artikel veröffentlichte, ohne die übliche Nomenclatur z. B. der wichtigen grundlegenden Arbeiten von Heinze-Braun zu beachten. Hieraus ergeben sich natürlich viele irrthümliche Widersprüche; denn wenn Braun über 1 proc. Lösungen und 0,15 g Maximalgabe bei der Technik regionärer und peripherer Anästhesie nicht hinausgehen will, so sind das doch recht erhebliche Differenzen.

Nun steckt sich Braun allerdings für diese Methoden engere Grenzen ab, als berechtigt erscheint; denn die Verwendbarkeit der-

selben auch ohne proximale Abschnürung zur Verhinderung schneller Resorption, ohne die er regionäre Analgesie für ein Unding hält, steht ausser Zweifel. Hier geht Braun's Vorsicht zu weit, denn es ist zwischen der Maximalgabe von 0,15 pro dosi im Ganzen und der am Kaninchen ermittelten tödtlichen Dosis von 0,5 pro kg Körpergewicht denn doch ein so grosser Schritt, dass Lohmann's Ausspruch, man dürfe bis zu 0,1 pro kg, das ist 5—6 g Eukain injiciren, zwar ein sehr gewagter, aber nicht ganz unberechtigter erscheint.

Nun, so hoch kommt man auch mit 5 proc. Lösungen nicht, selbst wenn man sie zur Infiltration sensu strictiori verwenden wollte. Die Wahrheit liegt, wie meist, in der Mitte. Bei Fingeroperationen kommt man unter leichter Abschnürung mit 1—2 proc. Lösungen bequem aus, und bei allen anders localisirten Processen, die keine Abschnürung ermöglichen, oder wo man dieselbe grundsätzlich nicht mag, wie ich z. B., da wird man trotz Braun stärkere Lösungen (5 proc.) wählen, und bei regionärer, sowohl der peripheren, als auch der circulären Anästhesie gute Resultate haben.

Ist das Operationsgebiet aber so tief gelegen, dass man an das Periost grosser Knochen herankommt, so wird man besser thun, Lohmann nicht zu folgen, und bei der von ihm beschriebenen, der Reclus'schen Technik entsprechenden Methode, bei 2 proc. Lösungen stehen bleiben.

Dazu kommen nun noch die von den Zahnärzten Wolff, Ornstein und Legrand publicirten Fälle von operativen Eingriffen wegen Abscessen, Tumoren, Highmorshöhleneröffnung u. dgl., alle mit gutem Erfolge. Ferner die Fälle von Görl, welchem Bubonen, Incisionen, galvanokaustische Entfernung von Condyloma und auch Phimosisoperationen unter Eukainanästhesie gelangen. Letzteres ist bemerkenswerth, denn Braun hält diesen Eingriff, weil bei ihm die Abschnürung unmöglich ist, und auch aus anatomischen Gründen für unthunlich. Auch mir selbst ist das übrigens nur unvollkommen geglückt (vgl. Fall 31).

Eigene Beobachtungen.

A. Frische Verletzungen.

Typus 20. Naht durch die Nagelphalange nach schwerer Continuitätstrennung.

Typus 21. Lippennaht nach vollkommener Durchtrennung.

Typus 22. Naht einer Stirnwunde.

Typus 23. Naht einer Stirnwunde u. dgl.

B. Entzündliche Processe.

Typus 24. Abscess im Gesicht.

Typus 25. Karbunkel am Arm.

Typus 26. Grosser Abscess am Ellbogen.

Typus 27. Abscess am Unterschenkel.
Typus 28. Karbunkel am Nacken.
Typus 29. Multiple kleine Abscesse an den Beinen (Collaps, Krämpfe).
Typus 30. Panaricium (Gangrän des Fingers post operationem).
Typus 31. Amputation des Präputiums.
Typus 32. Operation des eingewachsenen Nagels am Zeh.
Typus 33 u. 34. Desgleichen.
Typus 35. Excision eines Ulcus cruris (Collaps).
Typus 36. Injection bei Trigeminusneuralgie.
Typus 37. Rippenresection bei Empyem.

Typus 20. Hei., 40jähriger Fabrikarbeiter. Derselbe war mit dem Zeigefinger der rechten Hand in eine Maschine gerathen, welche die vorderen zwei Drittel des Nagelgliedes dicht hinter dem Nagel unter vollständiger, zackiger Durchtrennung des Knochens fast amputirt hatte, nur eine schwache Weichtheilbrücke hielt an einer Seite noch die Verbindung mit dem Körper aufrecht. Die Farbe der Kuppe bewies aber deren verhältnissmässig gut erhaltene Circulation und ich beschloss deshalb, das abgehackte Stück anzunähen. Die Analgesie stellte ich dadurch her, dass ich rechts und links auf beiden Seiten des Fingers je eine Spritze der 10 proc. Lösung injicirte. Die Canüle der Spritze wurde in der Mitte der ersten Phalanx eingestossen, schräg zur Richtung des Fingers vorgeführt und die Flüssigkeit dabei allmählich und in verschiedenen Tiefen des Gewebes entleert. Ich hatte dabei die Absicht, die beiden an den Seiten des Fingers laufenden Hauptstämme der sensiblen Bahnen zu beeinflussen, ohne die Wunde circulär abzuschliessen, so dass sowohl an der dorsalen Seite, als an der volaren eine nicht infiltrirte Partie für die freie Circulation übrig blieb. Gleichwohl war nach Verlauf von 2 Minuten die Analgesie zur grössten Verwunderung des Verletzten eine vollkommene.

Dabei handelte es sich um recht ungemüthliche Proceduren. Zunächst wurden die zertrümmerten Knochenenden mit ihren Zacken einander adaptirt und darauf nähte ich die Kuppe mit Silberdraht fest, weil ich in diesem Falle die Nähte länger als sonst üblich liegen lassen wollte. Zwei davon gingen durch den Nagel und das Nagelbett hindurch, was sich nicht vermeiden liess. Dass sich der Patient dies alles ruhig mit ansah, ist gewiss ein gutes Zeugniss für die Brauchbarkeit des Anästheticums. Heilung per primam.

In der Gegend der Injectionsstellen liess sich noch nach 14 Tagen eine ziemlich derbe, wenn auch schmerzlose Infiltration nachweisen. Eine Abschnürung des Fingers an der Basis habe ich nicht vorgenommen.

Typus 21. Lu., 23jähriger Drechsler. Demselben war bei einer ähnlichen Veranlassung, wie im Fall 5 beschrieben, ein Stück Holz in's Gesicht geflogen und hatte ihm 2 Schneidezähne lädirt sowie die Oberlippe unter der Nase vollkommen durchschlagen. Rechts und links von der stark blutenden Verletzung injicirte ich je eine halbe Spritze der 5 proc. Lösung und konnte dann die Naht der Wunde schmerzlos vornehmen. Diese Infiltrationen der Lippe wurden 6 Tage lang beobachtet.

Typus 22. Li., 35jähriger Kaufmann. Derselbe war beim Durchgehen seiner Pferde aus dem Wagen gestürzt und mit dem Schädel auf

einen faustgrossen Stein geschlagen, wodurch unter völliger Durchtrennung der Galea eine 2 Zoll lange Stirnwunde entstanden war. Da die Blutung sehr heftig war, wollte ich mit der Injection keine lange Zeit verlieren und versuchte die Empfindlichkeit der nothwendigen Naht durch wiederholtes Auftupfen von ca. 5 proc. kalter Eukainlösung zu mindern, was aber dadurch nur unwesentlich gelang.

Typus 23. Ung., 11jähriger Knabe. Von einem Wagen überfahren, hatte derselbe eine 5 cm lange Stirnwunde davongetragen, welche bei völliger Durchtrennung der Galea sehr beschmutzt war. Nasser Strassenkoth war tief in die Buchten der unregelmässigen zackigen Verletzung hineingepresst. Ich reinigte die Wunde, indem ich sie mit in 10 proc. warmer Eukainlösung getauchter Watte austupfte. Zum Schluss liess ich einen solchen Wattebausch 5 Minuten lang in der Wunde liegen, während ich meine Aufmerksamkeit anderen Körpertheilen zuwandte. Die darauf vorgenommene Naht mit Silberdraht war fast gänzlich schmerzlos.

Typus 24. M., 19jähriger Fabrikarbeiter. Es bestand ein haselnussgrosser Abscess an der Nasenwurzel, auf einer Seite nach dem inneren Augenwinkel hinabreichend. Die Injection war deshalb nicht circulär möglich, sondern nur auf drei Seiten. Dazu zwei Spritzen 10 proc. Lösung verbraucht. Die Injection war unbedeutend schmerzhaft. Operation nach 1½ Minute schmerzlos, aber wohl wegen der zu kurzen Zeit nicht gefühllos. Patient war sehr befriedigt. Die Analgesie hielt volle 4 Stunden an, von da ab wieder Gefühl vorhanden. Am selben Abend begann sich ein ziemlich starkes Oedem der Augenlider und der Stirngegend zu bilden, welches auch nach 24 Stunden noch recht bedeutend war (Ordination: Alumin. acet.). Oedem erst am 3. Tage gehoben, Spuren noch nach 8 Tagen als gedunsenes Aussehen wahrzunehmen. Abscess heilt schnell.

Typus 25. Lä., 23jähriger Arbeiter. Karbunkel am Unterarm. Circuläre Injection von 2½ Spritzen 10 proc. warmer Lösung. Nach 2 Minuten völlige Anästhesie, Operation konnte daher so gründlich ausgeführt werden, wie man sonst nur bei chloroformirten Fällen in der Lage ist. Ausschaben aller nekrotischen Gewebsfetzen. Rasche Verheilung der Wunde, ohne Nachschmerz nach der Operation.

Typus 26. Ge., 37jähriger Maschinenarbeiter. Kinderfaustgrosser Abscess in der linken Ellenbeuge, stark geröthete, sehr schmerzhafte Umgebung, weigert sich absolut, den Abscess öffnen zu lassen, da er schon bei der leisesten Berührung zu grosse Schmerzen habe. Erst auf meine Versicherung hin, dass er von der Sache keinerlei Empfindung haben würde, entschliesst sich Patient zur Operation. An der Grenze des infiltrirten Gewebes, etwa 2 cm vom Rande des stark prominirenden Abscesses entfernt, wird nun ein Kranz von Injectionen angelegt, die den localen Verhältnissen der Ellenbeuge entsprechend nicht tiefer als etwa 2—3 mm in's subcutane Gewebe gemacht werden. Verwendet wurde hierzu eine 5 proc. Lösung, und zwar 4 ccm. Von jeder Einstichstelle wurde parallel zum Abscessrande eine halbe Spritze entleert, unter allmählichem Vorschieben bis zur völligen Länge der Nadel, die nächste Einstichstelle wurde dann am Ende des zuletzt infiltrirten Gebietes gewählt. Die Injection wurde von dem ängstlichen Patienten als nicht schmerzend bezeichnet, nur das Einstossen der Nadel war einige Male etwas unangenehm.

Nach Verlauf 1 Minute war völlige Anästhesie eingetreten, wovon ich mich vor der Operation durch Nadelstiche überzeugte; die Schmerzhaftigkeit des ganzen Gebietes war schon nach den ersten, proximal vom Abscess vorgenommenen Injectionen bedeutend herabgemindert. Hierauf wurde der Abscess durch einen 5 cm langen Schnitt gespalten, entleert, mittelst scharfen Löffels von nekrotischen Gewebsfetzen befreit, austamponirt und verbunden, ohne dass der Patient zu seiner grossen Verwunderung etwas davon spürte.

Typus 27. Wi., 19jähriger Fahnenjunker, musste wegen eines walnussgrossen Abscesses am Unterschenkel aus dem Manöverfelde nach Hause kommen. Circuläre Injection von 2,5 g 10 proc. warmer Lösung, wie im Fall 25, gleicher Erfolg.

Typus 28. He., 42jähriger Arbeiter. Durch Injection von 2 g 10 proc. Lösung um einen grossen, von sehr heftigen Entzündungserscheinungen begleiteten Karbunkel am Nacken gelang die Eröffnung desselben sowie die gründliche Entfernung des nekrotischen Gewebes ohne jeden Schmerz.

Typus 29. G. T., 51jähriger Rentier. Durch Massage mit unsauberen Salben oder Händen hatte sich der Herr eine Entzündung fast sämmtlicher Haarbalgdrüsen an beiden Beinen zugezogen, die ihn Wochen lang theils durch Schmerzen, mehr noch durch fürchterliches, nur durch Cocain zu stillendes Jucken peinigte. Eine grössere Anzahl der kleinen Abscesse hatte sich zu Furunkeln entwickelt und mussten gespalten werden. Die zu diesem Zwecke vorgenommene Injection von warmer 10 proc. Eukainlösung wurde von dem ungemein nervösen und durch die beständigen Qualen überreizten Manne als schmerzhaft empfunden, und als ich etwa 1,5 ccm injicirt hatte, verfiel er in eine tiefe Bewusstlosigkeit, während zugleich heftige Krämpfe von hysteroepileptischem Typus auftraten. Dieser Zustand hielt etwa 10 Minuten an, dann trat Ruhe ein. Die noch anhaltende Bewusstlosigkeit benutzte ich, um rasch die fünf grössten Furunkel zu spalten und zu verbinden. Nach $^1/_2$ Stunde kam der Kranke allmählich wieder zu sich, war aber noch mehrere Stunden benommen und fühlte sich sehr schwach. Hinterher konnte ich feststellen, dass Herr T. in früheren Jahren wiederholt solche Krampfanfälle gehabt habe, dieselben waren aber fast 10 Jahre weggeblieben, so dass die Angehörigen dieselben fast vergessen hatten und naturgemäss der Eukaininjection Schuld an dem ganzen Vorfall gaben.

Typus 30. G. Za., 19jähriges junges Mädchen, welches einen auffallend starken Mangel an Reinlichkeitssinn zu Tage treten liess. Sie litt an einem sehr rasch entwickelten Panaritium des Nagelgliedes am Zeigefinger. Die Furcht vor dem Messer hatte sie sehr lange zögern lassen, meine Hilfe nachzusuchen; erst das Fieber und die ungemein heftigen Schmerzen hatten sie zu mir getrieben. Der Finger war namentlich am Ende sehr stark geschwollen, blauroth gefärbt, das Nagelbett unterminirt, ein spontaner Durchbruch aber noch nirgends vorbereitet. Die Incision war geboten, um tiefer gehenden Zerstörungen vorzubeugen. Die Eukainanalgesie wurde dadurch erzielt, dass an den beiden Seiten des Fingers von zwei Stellen aus im Ganzen 1,5 ccm 10 proc. warmer Lösung injicirt wurde, und zwar schräg zur Längsrichtung, so dass die vier sensiblen Nervenäste getroffen wurden.

Abweichend von anderen Autoren hatte ich von einer proximalen Abschnürung des Gliedes Abstand genommen. Trotzdem war sofort nach der Injection der Finger mit einem weissen Ring prallen, harten Gewebes umgeben, in dem die Circulation stockte. Dies war bei der geringen Menge der eingespritzten Flüssigkeit sehr auffallend. Uebrigens war der Ring an der Unterfläche nicht vollständig geschlossen. Die Operation wurde nach 2—3 Minuten vollkommen schmerz- und gefühllos ausgeführt, das nekrotische Gewebe bis auf den Knochen abgelöffelt.

Am Abend des Tages stellten sich Schmerzen ein, die aber nicht das Operationsgebiet, sondern die injicirten Partieen des Fingers betrafen, welcher nach wie vor hart geschwollen blieb. Die Hand war mit einer Verdünnung von Liq. Alumin. acet. feucht verbunden worden. Ueber Nacht schwoll auch die ganze Hand erheblich an. Am Morgen wiesen die Injectionsstellen grosse, mit blutig-serösem Inhalt angefüllte Blasen auf, welche ich abtrug. Feuchtwarme Verbände, lange warme Bäder mit leisem Kneten verbunden konnten aber die so schwer geschädigte Circulation nicht wieder herstellen, und es ergab sich in wenigen Tagen, dass die gangränöse Abstossung der beiden vorderen Glieder nicht aufzuhalten war. Sobald die septischen Erscheinungen zurückgegangen waren, musste in Folge dessen die Absetzung des abgestorbenen Gewebes vorgenommen werden. Nur durch das energische Einschreiten des hinzugezogenen Collegen entging ich der gerichtlichen Schadenersatzklage, welche zwar aussichtslos gewesen wäre, da ich mich in Technik und im Princip auf Vorgänger stützen konnte; aber solche Verhandlungen sind ja auch bei gutem Ausgange nicht sehr erquickliche Vorkommnisse.

Typus 31. Dr., 20jähriger Kaufmann. Derselbe hatte sich eine acute Entzündung der Glans penis zugezogen, und da er die darauf etablirten Ulcerationen kühlen wollte und zu diesem Zwecke die Vorhaut hinter die Eichel zurückziehen musste, so kam es unter colossalem Oedem des Präputiums zu einer phimotischen Abschnürung des Gliedes, welche trotz Eis und Liq. Alumin. acet. zur Spaltung des einschnürenden Ringes zwang, der ich in diesem Falle die vollkommene Circumcision anschloss.

Zum Zwecke der Analgesirung injicirte ich an der Basis des Gliedes an vier verschiedenen Stellen je 1 g der 5 proc. Lösung in das subcutane Gewebe, und habe damit sowohl die zuführenden Nervenäste treffen, als auch das ganze Operationsgebiet durch einen Wall von Eukain isoliren wollen. Die Analgesirung misslang aber und blieb höchst unvollkommen, ob wegen der hochgradigen Erregung des namenlos verängstigten Mannes — denn psychische Momente kommen bei all solchen Vorgängen sicher mit in Betracht — oder aus technischen Gründen, vermag ich nicht zu entscheiden. Es ist sehr wohl denkbar, dass die ungemeine Lockerheit des subcutanen Gewebes mit seinen grossen Saftspalten ein ungünstiges Terrain für die Vornahme dieser Art von Anästhesirung schafft.

Typus 32. L. U., 30jährige Arbeiterfrau. Ein stark entzündeter sog. eingewachsener Nagel am grossen Zeh gab hier Veranlassung zur Excision eines etwa 3 mm breiten Nagelabschnittes. Zur Analgesirung verwendete ich 2 g der warmen 10 proc. Lösung, welche ich von drei Einstichstellen aus proximal vom Nagelbett im Halbkreis um die Operationsstelle anlegte, so dass die eine Seite der Zehe sowie die Unterseite

freiblieb. Trotz dieser unvollkommenen Isolirung gelang die Operation ohne Schmerzen, wenn auch nicht ohne jedes Empfinden.

Typus 33. Frau Sch., 26jährige Tischlerfrau, unter genau denselben Umständen operirt, zeigte leichte Schwellung nach der Operation.

Typus 34. G. N., 18jähriger Fabrikarbeiter, ebenfalls mit Unguis incarnatus. Hier machte sich noch 14 Tage nach der Operation eine schmerzhafte, bläulich verfärbte, ziemlich derbe Infiltration des Injectionsgebietes bemerkbar.

Typus 34. Frau Mo., 62jährige sehr starke Dame mit ausgebreiteten Varicen und langjährigen Unterschenkelgeschwüren. Mehrwöchentliche Behandlung mit essigsaurer Thonerde über Xeroformpulver, Compressivverbänden und Bettruhe hatten alle Ulcera zur Heilung geführt, bis auf ein etwa zweimarkstückgrosses Geschwür, welches von starken schwieligen Rändern umgeben und an seiner Unterlage fest verwachsen war. Das Ulcus hatte ausgesprochen erethischen Charakter und war ungemein schmerzhaft. Alle möglichen Verbandmittel hatten sich als gleich unerträglich erwiesen. Nach einander waren Jodoform, Dermatol, Xeroform, mit und ohne Dunstumschlag, Liq. Alumin. acet., selbst Argent. nitr., Chlorcalciumlösung, Salben u. s. w. versucht worden, selbst eine schwache Cocainlösung wurde nach mehreren Stunden bereits als machtlos verworfen und nur Carbolwasser war einigermaassen brauchbar, führte aber nicht zur Heilung. Application von Eukainlösung wurde auch nur $^1/_2$ Tag lang vertragen.

Ich entschloss mich deshalb, das Ulcus zu excidiren, und da die Angst der Kranken vor Schmerz wie vor Chloroform gleich gross war, benutzte ich zur Anästhesirung des Operationsfeldes die 5 proc. warme Eukainlösung. Eine Fläche von etwa Handtellergrösse wurde dazu durch eine Infiltrationszone umgrenzt, indem ich die Nadel der Pravazspritze unter allmählicher Entleerung langsam vorschob und den nächstsitzenden Einstich am Ende des infiltrirten Gebietes machte; $3^1/_2$ g waren dazu ausreichend. Nachdem ich einige Male durch Nadelstiche die Empfindlichkeit des Operationsfeldes geprüft hatte, ergab sich nach etwa 3 Minuten völlige Anästhesie desselben. Das Ulcus wurde herausgeschnitten, die benachbarte Haut unterminirt, bis sie soweit dehnbar war, dass sie ohne allzugrosse Spannung den entstandenen Defect deckte, worauf die Wunde durch Naht geschlossen wurde.

Dabei trat ein rasch vorübergehender Ohnmachtsanfall auf, welcher die Vollendung der Operation sehr verzögerte, zumal ich dieselbe ohne jede Assistenz vorgenommen hatte. In Folge dieses Zwischenfalles war ich in der Lage, zu beobachten, wie lange die Analgesie vorhielt. Die letzte Naht wurde nämlich genau 40 Minuten nach der Injection vorgenommen und war nicht von Schmerzen begleitet. Hinzufügen muss ich, dass die Dame sehr stark war, öfter an Herzklopfen litt und weitgehende Degeneration auch an den arteriellen Gefässen aufwies. Ich bin deshalb nicht in der Lage, dem Eukain die Schuld an dem Collaps zuschreiben zu können. Die Heilung verlief glatt, aber auch hier wurde noch mehrere Tage eine derbe Infiltration an den Injectionsstellen beobachtet.

Typus 36. Frau Fr., 65jährige Greisin, welche seit vielen Jahren an fürchterlicher Trigeminusneuralgie litt. Da die Frau zu einer

Operation nicht zu bewegen war, hatte ich alles Mögliche versucht, Veratrineinreibungen, Aethylchloridzerstäubungen u. s. w., alles ohne jeden Erfolg. Zuletzt machte ich einen Versuch mit der Einspritzung von 1 g der 10 proc. warmen Eukainlösung und zwar an vier Stellen, welche den heftigsten Schmerzpunkten entsprachen, nämlich an den Austrittstellen der Endäste am Supraorbitalrand, am Jochbein, an der Nasenwand und in der Fossa canina. Der Erfolg war gleich Null, und die Patientin bekam sofort darauf stundenlang anhaltende heftige Anfälle, wie alle Tage.

Typus 37. M. H., 25jährige Frau. Seit 3 Wochen unter besonders schweren Umständen an Empyem (Lungeninfarct nach septischer Trombose) erkrankt, so dass Narkose unmöglich. Rippenresection unter Eukain-Anästhesie. 7 Spritzen einer 2proc. warmen Lösung genügten, um unter typischer Infiltrationstechnik die Resection durchzuführen. Auch das Periost war absolut unempfindlich. Die Patientin war über den beabsichtigten Eingriff im Unklaren gelassen und hat bei der Operation nicht gemerkt, dass es sich um Entfernung der Rippe handelte. Dauer der Operation wegen besonderer äusserer Verhältnisse über $^1/_2$ Stunde. Keine nachbleibende Schwellung beobachtet. Nachschmerz sehr gering.

Schlussfolgerung.

Zu diesen aus einer grösseren Anzahl von Beobachtungen als die typischsten herausgegriffenen Beispielen habe ich nun Folgendes zu bemerken.

Die Anregung zu den Versuchen mit Eukain empfing ich aus dem ersten Berichte Lohmann's. Hieraus resultirt die ausschliessliche Verwendung hoher 5- und 10 proc. Lösungen, welche sich als zum Theil unnöthig stark, zum Theil direct als schädlich erwiesen haben.

Dies gilt allerdings nur für die Injectionsmethoden, nicht aber auch für die Fälle, wo offene Wunden mit der Lösung ausgetupft wurden. Hier glaube ich der 10 proc. warmen Lösung den Vorzug geben zu müssen, wie Fall 22 und 23 lehren. Das deckt sich auch mit der Beobachtung Gray's, in welcher unter ähnlichen Verhältnissen eine 2 proc. Eukainlösung prompt wirkte, wo eine 4 proc. Cocainlösung versagt hatte.

Was den Injectionsschmerz anbetrifft, so wurde zwei Mal ein solcher beobachtet (Fall 24 und 29), beide Mal bei entzündlichen Processen, sonst nicht, oder nur so unbedeutend, dass er lediglich den Einstich der Pravaznadel betraf. Trotzdem ich höhere Lösungen verwendete als Hackenbruch, schmerzten meine mit Eukain B gemachten Injectionen also nicht. Nach den oben entwickelten Anschauungen Heinze's und Braun's würde die von Hackenbruch beobachtete Schmerzhaftigkeit übrigens auch auf die mangelnde Berücksichtigung der osmotischen Spannungsverhältnisse zurückzuführen

und nicht bloss den reizenden Eigenschaften des Alphapräparates zuzuschreiben sein, während meinen concentrirten Lösungen dieser Mangel nicht in dem gleichen Maasse vorzuwerfen ist.

Bleibt man dem entzündeten Gewebe aber genügend fern, und gelingt es, wie in Fall 26, den Abscess sofort proximalwärts abzugrenzen, so tritt irgend ein Injectionsschmerz nicht ein. Ich habe also allen Grund zu sagen, dass das Eukain B an sich nicht reizend ist und dass Schmerzen durch Nebenumstände bedingt sind, welche zu beherrschen Sache der Technik ist. Im Uebrigen muss ich hier auf das bei Gruppe IV u. s w. Gesagte hinweisen, um Wiederholungen zu vermeiden.

Von der Betäubung der Einstichstelle durch Chloräthyl (Hackenbruch, Schleich u. A.) habe ich grundsätzlich Abstand genommen und halte diese Maassnahmen nicht nur für überflüssig, sondern für unangebracht und zweckwidrig.

Die Anästhesie war nach 1—3 Minuten eine vollkommene, was bei der Höhe der Concentration kein Wunder nehmen kann (Ausnahme Fall 22). Auch die Dauer der analgesirenden Wirkung war eine zufriedenstellende, welche einmal noch nach 40 Minuten genügte, um sehr difficile Nähte anzulegen (Fall 35), vgl. auch Operationsdauer in Fall 37. Dies ist insofern interessant, als man im Allgemeinen die Dauer der Anästhesie nur auf ca. 20 Minuten eingeschätzt hat. Wo die Empfindungslosigkeit keine absolute war und nur die Schmerzempfindung gelähmt erschien, lag dies an besonderen technischen Schwierigkeiten, welche es bei der ungünstigen Localisation nicht gestatteten, alle sensiblen Bahnen auszuschalten (Fall 24 und 31). Die Anästhesie gestattete eine ebenso gründliche Operation wie die Narkose.

Letzteres erhellt auch namentlich aus Fall 37, wo 7 ccm 2proc. Lösung die Ausführung einer Rippenresection gestattete, ohne dass die Patientin unterscheiden konnte, was mit ihr geschah.

Unter der gefässerweiternden Wirkung des Eukain habe ich nicht zu leiden gehabt. Fall 23 würde übrigens hierfür als maassgebend gelten können, denn die Blutung aus der offenen Stirnwunde liess bei dem Austupfen und Reinigen allmählich nach. Bei Fall 22 waren kleinere Arterienäste durchschlagen, so dass hier die Heftigkeit der Blutung vielleicht überhaupt daran Schuld war, dass das Eukain nicht resorbirt und somit zu genügender Wirkung gelangen konnte.

Was die Technik der Injection anbetraf, so bin ich, mit Ausnahme der Abschnürung peripherer Gebiete, fast durchweg in den Fusstapfen von Hackenbruch, Krogius und Manz gewandelt.

Eine genaue Auseinandersetzung derselben übergehe ich, weil sie mit der Anwendung des Eukains an sich nichts zu thun hat und auch, um nicht etwa den einen oder anderen der Leser durch meine Schilderung auf den Gedanken kommen zu lassen, dass sich für ihn nunmehr das Studium der Technik an der Hand der Originalarbeiten erübrige.

Was die allgemeinen Störungen anbetrifft, so sind hier zwei Fälle bemerkenswerth und erfordern wegen ihrer eventuell grundsätzlichen Bedeutung eine nähere Besprechung. Frau M. (35) bekam eine rasch vorübergehende Ohnmachtsanwandlung, welche die Operation unterbrechen liess und die Anwendung von analeptischen Mitteln (Wein, Wasser) nothwendig machte. Ist dies dem Eukain zuzuschreiben? Nein, sage ich; denn es fehlte jede Nachwirkung, Benommenheit, Kopfschmerz u. s. w., und es bestand kein Zweifel, dass die alte Dame zu solchen Zuständen neigte. Wenigstens gab sie das an, und ich habe nach dem allgemeinen Befund ihrer Circulationsorgane allen Grund, dies zu glauben.

Ich halte deshalb diesen Fall für einen in der Statistik mit zu jenen zu rechnenden, welche Saloga bei den Zahnextractionen ohne Anästhesie erzählt, und möchte dem Anästheticum an sich keinerlei Mitwirkung an dem Zustandekommen der Ohnmacht zugestehen. Die Höhe der zur Injection gelangten Dosis (3,5 ccm 5 Proc.), noch dazu in einem jeder Resorption ungünstigen Gewebe, giebt keinen Anlass zu gegentheiliger Annahme.

Der zweite Fall (29) betraf einen Herrn T., welcher 1,5 ccm einer 10 proc. Lösung erhalten hatte. Hier könnte man nun auf den ersten Blick geneigt sein, den Fall für eine typische Eukainvergiftung anzusprechen. Plötzliches Auftreten von Krämpfen klonischer und tonischer Art, allmähliches Aufhören des Reizzustandes nach etwa einer Viertelstunde, danach starke Benommenheit und Gliederschwäche, welche noch stundenlang nachwirkte, schliesslich Erholung ohne weitere Folgen nach etwa 6 Stunden. Wenn hier Jemand sagen wollte: kein Zweifel! Der College hat eben zufällig ein Gefäss getroffen, die Injectionsflüssigkeit ist so in starker Concentration an das Centralnervensystem eines ohnehin nach dieser Richtung labilen Menschen herangetreten und hat einen Zustand gezeitigt, welcher den Thierexperimenten von Vinci sehr ähnlich sieht, wenn auch weit mehr dem α- als dem β-Eukain — ich muss gestehen, es kann unter Umständen schwer sein, diese Ansicht zu widerlegen, aber theilen kann ich sie nicht. Einmal war die injicirte Dosis zu gering, um einen Vergleich mit den gemachten Thierexperimenten zuzulassen. Zweitens war die

Gefahr rascher Resorption hier ebenso klein, als im vorigen Falle. Wochenlang waren lymphangitische Processe und derbe Schwellungen beider Unterschenkel vorangegangen, alles war derb entzündlich infiltrirt (die Circulation stockte seit Langem mehr, als es angenehm war). Ich muss da die Wahrscheinlichkeit, mit der Nadel ein Gefäss getroffen zu haben, ablehnen. Und ferner wird uns zweifelfrei berichtet, dass der Herr in früherer Zeit wiederholt an solchen Krämpfen gelitten habe. Ich selbst, als Hausarzt des Genannten, weiss zu beurtheilen, einen wie schweren Fall allgemeiner Neurose der Herr darbot. So muss ich mich auch hier gegen die Annahme einer Vergiftung aussprechen, nicht ohne auf einen auffallend ähnlichen Fall hinzuweisen, welchen Ornstein veröffentlichte. Auch da handelt es sich um einen epileptoiden Anfall während der Operation. Man vergleiche dazu Gruppe IV, S. 447 und Gruppe V, S. 459, 460, sowie meine eigenen Experimente.

Wesentlich wichtiger scheinen übrigens meine Beobachtungen von den localen Schädigungen zu sein, deren Ursachen wir auf die Spur kommen müssen. Wie erinnerlich, klagten die Zahnärzte fast durchweg über die nach Eukaininjection auftretenden Schwellungen. Dieselben waren beim Alpha-Eukain sehr störend gewesen, bei Beta-Eukain sollten dieselben hingegen ganz ausbleiben. Aber ohne gelegentliche Infiltrate ging es auch da nicht ab. Auch Reclus hat das B-Eukain nicht ganz frei von diesen unerwünschten Nebenwirkungen gefunden, wie wir erfahren haben. Ich selbst habe folgende Beobachtungen nach dieser Richtung gemacht.

In Fall 20 finden wir 14 Tage lang ein derbes, schmerzloses Infiltrat, in 21 ebenfalls 6 Tage lang. Zu letzterem muss ich aber bemerken, dass die Lippe auch ohne Injection von Eukain durch die Art der Verletzung und die Unmöglichkeit der Ruhestellung angeschwollen wäre, wozu das fortwährende Reissen an den Nähten sicher geführt hätte. Fall 24 zeitigte ein 8 Tage vorhandenes Oedem im Gesicht, welches stärker war, als vordem die entzündliche Schwellung.

Bei 25 und 28 gestattete die Natur des Karbunkels keinen Schluss nach dieser Hinsicht. Bei 26 war hingegen keine Schwellung aufgetreten. Sollte daran die Verwendung 5 proc. Lösung statt 10 procentiger Schuld sein? Dem würde Fall 35, wo auch nur mit 5 proc. Lösung operirt worden, wegen des an und für sich derb infiltrirten Operationsgebietes nicht ohne Weiteres widersprechen. Von 32, 33 und 34, den drei gleichartigen Eingriffen am grossen Zeh, war einmal geringe, einmal gar keine, einmal 14 Tage anhaltende Infiltration bemerkbar, letztere dicht an der Grenze der Hautgangrän stehend.

Und nun Fall 30, der zu dem bedauerlichen Verlust von zwei Fingergliedern führte.

Wie das gekommen ist, muss allerdings leider dahingestellt bleiben, denn der Entscheid, ob es sich hier um eine rein mechanische Wirkung der Injection handelt, wofür die sofort aufgetretene pralle weisse Schwellung sprechen könnte, und ob diese mechanische Schädigung von Anfang an so gross war, dass an eine Wiederherstellung der Circulation nicht mehr zu denken war — oder ob die mangelnde Resorption des injicirten Eukains daran Schuld war, und wie viel dasselbe dazu beigetragen hat — wer will das entscheiden?

Uebrigens sind ähnliche Vorkommnisse auch bei Cocainanästhesie bekannt, und mir liegt die briefliche Mittheilung eines Collegen vor, welcher einen Finger unter ganz ähnlichen Umständen durch Cocain eingebüsst hat. Gleiches gilt auf dem Gebiete der Zahnheilkunde, wo gelegentlich nach Cocaininjection 3 Zähne herausschworen, das Zahnfleisch geschwürig zerfiel und auch noch ein Theil des Alveolarfortsatzes nekrotisch abgestossen wurde (Peck). Aehnliches wurde mir von einem Collegen berichtet, welcher Eukain A zu gleichem Zwecke angewendet hatte. Diese zum Glück vereinzelten Fälle sind in ihrem Zustandekommen noch unklar, aber aus meinen übrigen Beobachtungen erwachsen uns doch recht bedeutsame Fingerzeige.

Einmal ist der nach Lohmann's Vorgang gewählte Concentrationsgrad von 10 Proc. sicher zu hoch und nicht frei von localen Gewebsschädigungen, während 5 Proc. dasselbe leisten. Und zweitens muss es als Kunstfehler bezeichnet werden, wenn man bei der Zusammensetzung seiner Lösungen die osmotischen Spannungsverhältnisse unberücksichtigt lässt. Hätte ich Beides vorher gewusst, so wäre ich, wie allerdings auch die Herren Collegen vielleicht ohne Kenntniss der unangenehmen Seiten vorliegender Methode geblieben. Die weitere Forschung wird zu prüfen haben, in wie weit ich Recht habe, mit der strikten Innehaltung der eben aufgestellten Forderungen alle und jede Schädlichkeit von Eukain B-Injectionen vermeiden können zu glauben.

Die auf S. 458 angeführten Versuche am eigenen Körper haben nach dieser Hinsicht in nichts aufklären können, wie ich bereits ausführte. Die Abschnürung, auf welche wir bei Braun, Hackenbruch, Spencer u. s. w. treffen, hatte ich grundsätzlich unterlassen und bin der Ansicht, dass sie eine schwerere Schädigung der Circulation setzt, als eine gelegentlich etwas hohe Concentration der Lösung. Wenn Braun die periphere Anästhesie ohne Abschnürung für ein Unding hält, so gilt das natürlich nur für seine schwachen Lösungen,

oder an Körperstellen wie dem Penis, an dem mich (Fall 31) die Injectionsmethode ebenso im Stich gelassen hat, wie Braun. Specialärzte haben übrigens gegentheilige Beobachtungen gemacht, so z. B. Goerl. Ist Blutleere erforderlich, so tritt die Abschnürung natürlich in ihre Rechte. Da, wo ich sie gemäss der Localisation hätte vornehmen können, würde ich mir in Fall 20 und 30 sicher Vorwürfe deshalb gemacht haben.

Für die mit der ganzen Frage der Schwellungszustände und bleibenden Gewebsschädigung innig verknüpften Circulationsstörungen halte ich die durch Einspritzung einer zu grossen Flüssigkeitsmenge hervorgerufenen für ungemein wichtig und muss die Frage nach der besten Concentration auch von diesem Standpunkte aus noch einmal erörtern. Hier das richtige Maass für alle betheiligten Factoren zu finden, ist im Anfang schwierig. Am sichersten treibe man niemals den Injectionsdruck bis zu weisser praller Schwellung wie ich sie wiederholt verzeichnet habe. Um dabei, d. h. bei einer möglichst kleinen Quantität, die genügende Analgesie zu erzielen, wähle man lieber stärkere Concentration der Lösung. Diesen Gedankengang haben sehr viele Autoren verfolgt. Man erinnere sich an die Polemik der Zahnärzte in dieser Richtung. Wolff-Ornstein wählten aus diesem Grunde 0,2—0,3 der 10 proc. Lösung, Ahrenfeld 0,3 von 8 proc.

In der Chirurgie hat besonders Benson auf diesen Punkt hingewiesen, welcher 4 Proc. als Normallösung verwendet, gelegentlich aber auch auf 10 Proc. steigt. Auch die Bemühungen, durch Auftröpfeln während der Operation die Injectionsmenge zu verringern, habe ich bereits erwähnt (Spencer, Jackson, Jones).

Diesem Bestreben gegenüber bildet die Schleich'sche Infiltration, welche den Druck bis zur Uebercompensirung des Blutdruckes steigerte, wie wir gesehen haben (vergl. auch Baumgarten's Operation an der Nase), das extreme Gegentheil.

Nach meinen bösen Erfahrungen neige ich dazu, der ersten Gruppe entschieden den Vorzug zu geben. Das Braun'sche und Reclus'sche Verfahren findet zwischen beiden den indifferenten Mittelweg, der aber nicht überall angebracht ist, wie die Autoren selbst zugeben.

Die übertrieben hohen Concentrationen, welche im Anfang vor 4 und 5 Jahren noch gelegentlich angewandt wurden, sind alle zurückgegangen, so Hamilton von 20 Proc. sogar bis auf 2 Proc., der Durchschnitt ist auf 5 Proc. stehen geblieben.

Literatur.

α-Eukain. 1896. Fuller (56), Gray (65), Chalmers (25), da Costa (33), Sawitzky (146), Horwitz (72), Knox (99), Hearn (69), Brinton (16), Jones (88), v. Dzierzawski (46), Wolff (198), Ahrenfeld (2), Spencer (168), Ornstein (124). — 1897. Hackenbruch (75), Goerl (62). — 1898. Legrand (105).

Eukain B. 1897. Reclus (138), Lohmann (114), Clemesha (30). — 1898. Braun (14), Braun (15), Heinze (80), Reclus (139), Hackenbruch (76), Legrand (104), Cipriani (28), Hamilton (77), Baumgarten (7), Lohmann (115). — 1900. Benson (9), Legueu-Kendirdjy (108, 92), Clark (29). — 1901. Terrett (182), Matas (117), Gant (58), Oberst und Pernice (125).

Schlusswort und Zusammenfassung.

Das α-Eukain ist trotz seiner vielfach anerkannten Eigenschaften von den Meisten verworfen worden, und ist vom Schauplatz abgetreten. (Es wird nur noch auf besonderes Verlangen geliefert.) Die auf Eukain bezügliche Literatur bringt das nicht durchweg deutlich zum Bewusstsein, weshalb sich der Leser jedes Mal darüber unterrichten muss, um welches Präparat es sich handelt.

Das α-Eukain war etwas weniger giftig als Cocain (0,15:0,2) und hatte namentlich bei den aus Methylalkohol gewonnenen Präparaten örtlich reizende Eigenschaften.

Das Eukain B.

1. Das Eukain B zeigt solche reizende Eigenschaften nicht. Wo solche auftauchen, sind die Lösungen zu stark oder die Lösungsmittel falsch zusammengesetzt, weshalb gefordert werden muss, dass die Lösungen von annähernd isotonischer Concentration im Vergleich zu den Körpersäften sein und blutwarm verabreicht werden müssen.

Dies erreicht man durch Zusatz von Chlornatrium, und zwar 0,6 Proc. für stärkere, 0,8 Proc. für schwächere Lösungen.

Die Injection in nicht entzündetes Gewebe schmerzt nicht.

In gleicher Weise, sowie durch Innehalten der Grenzen von 5 Proc. für Injectionslösungen ist dem Auftreten von Schwellungen und andauernden Infiltraten im injicirten Gebiet entgegen zu arbeiten. Ueber dieses Capitel sind weitere Erfahrungen nöthig.

2. Das Eukain B ist mindestens 3,75 mal weniger giftig, als Cocain oder α-Eukain. Es diffundirt schwerer als das Cocain und ähnelt ihm in toxischen Dosen in der Art der Erscheinungen von Seiten des Centralnervensystems.

Die tödtliche Dosis für den Warmblüter schwankt zwischen 0,4 g (Vinci) und 0,5 g (Lohmann) pro kg Körpergewicht.

Einwandfreie Beobachtungen von Allgemeinerscheinungen nach der Injection von Eukain B liegen nur in solchem Falle vor, wo das Präparat in directe Berührung mit dem Centralnervensystem gebracht wurde (Engelmann, Fink). Seine Ungefährlichkeit in den gegebenen Grenzen und Anwendungsformen wird im Uebrigen ausnahmslos bestätigt. Im Gegensatz zum Eukain A zeigt es ausgesprochene curareartige Wirkungen.

3. Im Gegensatz zum Cocain hat das Eukain B folgende Nebenwirkungen:

a) Es ruft eine unbedeutende Gefässerweiterung hervor (das Eukain A eine stärkere).

b) Es verändert — soweit praktische Bedürfnisse in Frage kommen — weder die Weite der Pupille, noch beeinflusst es die Accomodation oder die Reaction auf Lichteinfall.

c) Es setzt den Tonus des Augapfels kaum merklich herab.

d) Die Hornhaut bleibt intact.

Hieraus ergeben sich bedeutende Vorzüge namentlich für die Augenheilkunde. Blutungen zu begünstigen vermag diese Wirkung nur in unwesentlichem Maasse. Die gefässlähmende Nachwirkung des Cocains und die gefürchteten Nachblutungen scheinen im Gegentheil durch Eukain B vermeidbar.

Die Eukainhyperämie begünstigt die Heilung bei Augenoperationen, bedingt aber bei iritischen Processen dessen Contraindication. Die Eukainhyperämie stört auf Schleimhautflächen die feinere Differentialdiagnose nicht (Cysto- und Urethroskopie), setzt aber der Anwendung in der Nase gewisse Grenzen. (?)

4. Die anästhesirende Kraft des Eukain B ist der des Cocains annähernd gleich zu setzen. Die zur Verwendung gelangenden Lösungen haben am besten folgende Concentration und Dosis:

In der Augenheilkunde	2	Proc.	tropfenweise.
In der Harnröhre und Blase . . .	2	„	bis 60 ccm.
In Nase, Hals und Rachen	5—10	„	Pinsel., Spray.
Auf Schleimhautflächen und Wunden	5—10	„	qu. satis.
In der Zahnheilkunde	2—5	„	1 ccm.
Für die Infiltrationstechnik:			
a) nach Schleich	1‰—1	„	qu. satis.
b) nach Reclus	2	„	qu. satis.
c) nach Braun	1‰		—0,3 Euk.
Für die regionäre Analgesie . .	2—5	„	—0,3 Euk.
nach Braun	1	„	0,15 g.

5. Das salzsaure Salz Eukain B löst sich in 100 Theilen Wasser zu ca. 3½—5 Proc., es bildet in der Wärme übersättigte Lösungen. Zum Gebrauch sollen alle ausnahmslos auf Blutwärme gebracht werden.

Die Lösungen sind unbegrenzt haltbar und vertragen wiederholtes Kochen und Sterilisiren ohne jede chemische Veränderung.

Das Eukain B wirkt leicht antibakteriell.

6. Das essigsaure Salz des Eukain B löst sich in 100 Theilen Wasser bereits bei Zimmertemperatur zu 33 Proc. Es unterscheidet sich im Uebrigen nicht von der salzsauren Verbindung.

Aus all diesen Gründen ist das Eukain B mit Ausnahme der eben erwähnten Contraindication auf allen Gebieten dem Cocain unbedingt überlegen und vorzuziehen.

Vergiftungen mit Cocain, wo man Eukain anwenden konnte, sind als Kunstfehler zu betrachten.

Anhang.

Winke für die Praxis (nach Schering's Angaben).

Folgende Körper können mit Eukain. hydrochloricum B, ohne es chemisch zu verändern oder seine anästhesirende Wirkung zu beeinflussen, combinirt werden:

1. Antiseptica, wie:
   Carbolsäure, Trikresol, Guajokol, Naphtol, Resorcin, Salol, Ichthyol, Formalin, Jodoform.
2. Kohlenwasserstoffe, wie:
   Tigroin, Petroleum, Vaselin, Benzol, Tolusol.
3. Fette und Oele.
4. Aetherische Oele, Campher und Terpine.
5. Lanolin.
6. Alkohol, Glycerin u. s. w.
7. Aether, z. B. Essigäther, Gaultheriaöl.
8. Chloroform, Trichloraldehyd, Chloralhydrat.
9. Alkaloide und ähnliche Körper, wie Chinin, Morphin, Antipyrin, Phenacetin, Coffein u. s. w.
10. Alle Zuckerarten.

Dagegen bilden Salicylsäure und Sublimat mit Eukain Verbindungen, welche nur sehr geringe Löslichkeit besitzen. Wasserstoffsuperoxyd darf dem Eukain nicht zugemischt werden, da es hierdurch zersetzt wird. Es können jedoch Körperstellen, an denen man Eukain injiciren will, vorher mit Wasserstoffsuperoxydlösung gereinigt werden.

Salben, Recepte vergl. S. 438.

Literaturverzeichniss und Autorenregister.

(A, B bedeutet Eukain A oder B.)

1) **B.** Dr. Anderson-Chicago, Lumbalanästhesie mit Eukain B. Notiz aus Medical News 27. Oct. 1900.

2) **A.** Ahrenfeldt, Zahnarzt in Schneidemühl, Bericht über die Anwendung von Eukain A. Zahnärztliche Rundschau. 1896. Nr. 226.

3) **B.** Dr. Ackerson, Zahnarzt in Penn. Rundschau. Aug. 1901. Bericht über Eukain B. Brief an Schering. cfr. 158.

4) **B.** Dr. Allen, Zahnarzt in N. Milford, Bericht über Eukain B. 30. Juli 1901. Brief an Schering. cfr. 158.

5) **B.** Prof. Dr. Barker, A note of some further experience of operations under local anesthesia produced by Beta-Eucain. The Lancet. 20. Jan. 1900.

6) **B.** Dr. Bailey, Zahnarzt in Lakewood, Eukain B. Bericht an Schering. 30. Juli 1901. cfr. 158.

7) **B.** Dr. Baumgarten, Schleich'sche Infiltrationsanästhesie bei Operationen der Deviationen und Knochenleisten des Septums. Archiv für Laryngologie. IX. 1899. Heft 3.

8) **B.** Dr. Bellefleur, Zahnarzt in Salem, Eukain B. Bericht an Schering. Aug. 1901. cfr. 158.

9) **B.** Dr. Benson jr.-Philadelphia, Local Anästhesia, Read before the Trousseau Clinical Club. 3. Oct. 1899. The Therapist. 15. Nov. 1900. p. 289.

10) **A.** Dr. Berger-Paris, Revue de Thérapeutique medico-chirurgicale. Nr. 12. 15. Juni 1896. p. 355. L'emploi de l'eucaine en ophthalmologie. Société de Biologie. 30. Mai 1896.

11) **B.** Dr. Bermingham-New-York, Eukain B. Bericht an Schering. Aug. 1901. cfr. 158.

12) **A.** Dr. Best, Eukain in der Augenheilkunde. Deutsche med. Wochenschr. 1896. Nr. 36.

13) **B.** Dr. Bigham, Zahnarzt in Pontotoc, Eukain B. Bericht an Schering. 3. Aug. 1901. cfr. 158.

14) **B.** Pr.-Doc. Dr. Braun-Leipzig, Experimentelle Untersuchungen und Erfahrungen über Infiltrationsanästhesie. Archiv f. klin. Chir. Bd. 57. Nr. 2.

15) **B.** Derselbe, Ueber Infiltrationsanästhesie und regionäre Anästhesie. Sammlung klinischer Vorträge. N. F. Nr. 228. Juni 1898.

16) **A.** Prof. Dr. Brinton, Jefferson-Hospital, Philadelphia. cfr. Spencer 168. A. u. B.

17) **B.** Dr. Bronson, Zahnarzt in New-York, Bericht über Eukain B an Schering. 30. Juli 1901. cfr. 158.

18) **A.** Dr. Burke-Philadelphia, cfr. Schering's Broschüre: Eukain A ein neues locales Anästheticum. Ersatzprodukt für Cocain. Berlin. April 1897. S. 18. cfr. 153.

19) **B.** Dr. Cason, D. D. S. Cartersville, Brief vom 24. Aug. 1900 aus Schering's englischer Broschüre: Beta-Eukain. Oct. 1900. cfr. 157.

20) **B.** Dr. Castle, Zahnarzt in Merced, Bericht über Eukain B an Schering. 5. Aug. 1901. cfr. 158.

21) **A.** Prof. Dr. Carter-London, St. Georgs Hospital, Eucain as a local Anästhetic. The Lancet. 11. Juli 1896 and The clinical Recordar. 4. Oct. 1896.

22) **B.** Dr. Chapiro-Paris, L'eucaine B comme anesthesique local en stomatologie et en chirurgie general. Diss. 1898.

23) **A.** Prof. Charteris-Glasgow, Lancet. 15. Aug. 1896.
24) **A.** Dr. Claeys-Gand, cfr. Deneffe Nr. 39.
25) **A.** Dr. Chalmers, Jefferson-Hospital, Philadelphia. cfr. Spencer. Nr. 168.
26) **B.** Prof. Dr. Chapple, Allanta Dental College. Brief vom 17. Aug. 1900 aus Schering's engl. Broschüre: Beta-Eukain. Oct. 1900. Nr. 157.
27) **A.** Chupam, Zahnarzt in Philadelphia, Schering's cit. Broschüre: Eukain A S. 18. cf. 153.
28) **B.** Dr. Cipriani-San Andrea Frius (Sardinien), Ueber den anästhetischen Werth des Beta-Eukains. Therapeutische Monatshefte. Juni 1898.
29) **B.** Dr. Clark, Arzt in Arroyo Grande, Bericht über Eukain B an Schering. Aug. 1901. cfr. 158.
30) **B.** Dr. Clemesha, Eukain B. Further note on new local anesthitics. Buffalo Medical Journal. Juni 1897.
31) **B. u. essigs. Salz.** Dr. Cohn (aus der Poliklinik von Prof. Silex), Ueber eine neue Form des Eukain, das essigsaure Beta-Eukain. Die med. Woche. Nr. 36. 9. Sept. 1901.
32) **A.** Dr. Cossmann, Vortrag über Localanästhesie, gehalten auf der wissenschaftlichen Wanderversammlung der Aerztevereine der Kreise Duisburg, Mühlheim a. Ruhr, Ruhrort. Münchner med. Wochenschr. Nr. 51. 1900. S. 1785.
33) **A.** Dr. da Costa, Jefferson-Hospital, Philadelphia, cfr. Spencer Nr. 168.
34) **A.** Dr. Craig, Zahnarzt in Volga City (Jowa), Schering's cit. Broschüre: Eukain A. S. 18. Brief vom 23. Sept. 1896. cfr. 152.
35) **B.** Dr. Crouch, Zahnarzt in Senoia, Bericht über Eukain B. Aug. 1901. Nr. 118.
36) **B.** Dr. Currier, Malignant Neoplasmas. Annals of Gynaecology and Pediatry. Boston. Aug. 1901.
37) **A.** Dr. Dayton, Lincoln Nebr. Western Medical Review. 15. Oct. 1896. p. 146.
38) **A.** Dr. Delap-Kansas, Eukaine in der Augenheilk. Medical Arena. Sept. 1897.
39) **A.** Prof. Deneffe-Gand (Belgien), L'Eucaine en Ophtalmologie. Le Scalpel. 11. u. 13. Sept. 1896.
40) **A.** Dr. Diarmid-Dundee (Ga.), Briefliche Mittheilungen an Schering. 26. Sept. 1896. cfr. 151.
41) **A.** Dr. Dickinson-Mineral Wells (Texas), Eodem loco. Brief vom 16. Sept. 1896. cfr. 152.
42) **B.** Dr. Dodson, D. D. S. Paso Robles (California), Brief vom 15. Nov. 1899 aus Schering's cit. engl. Broschüre: Beta-Eukaine. cfr. 157.
43) **B.** Dr. Dolbeau-Paris, Contribution a l'étude de l'anesthesie en chirurgie oculaire par l'emploi de l'eucaine B. Paris, G. Carre et C. Naud. 1897.
44) **A.** Dr. Dolganoff, Ueber die Wirkung des Eukain auf das Auge. Klin. Monatsblätter für Augenheilkunde. Bd. 20. S. 51. 1897.
45) **B.** Dr. Dumont-Legrand-Paris, Die Anwendung von Beta-Eukain in der zahnärztlichen Praxis als locales Anästheticum. Le Bulletin general de therapeutique. Nr. 18.
46) **A.** Dr. v. Dzierzawski, Lector an der zahnärztlichen Schule zu Warschau, Meine Frfahrungen mit Eukain. Zahnärztliche Rundschau. 1896.
47) **A.** Dr. Edwards-Louisville, Eucaine in dentistry. Liems of Interest. Aug. 1897.
48) **B.** Dr. Engelmann (an der Kgl. Univ.-Frauenklinik zu Bonn). Ersatz des Cocain durch Eukain B bei der Bier'schen Cocainisirung des Rückenmarks. Münchner med. Wochenschr. Nr. 44. 1900.

49) **B.** Dr. Erdmann, Treatment of stranguleted hernia. The Journal of the American Medical Association. 10. Febr. 1900.
50) **A.** Dr. Evans-Dell Rapids (S. Dakota), Briefliche Mittheilung an Schering vom 4. Sept. 1896. cfr. 117.
51) **A.** Dr. Fein (aus der Poliklinik des Prof. Chiari in Wien), Ueber die Anwendung des Eukain in der Laryngologie und Rhinologie. Wiener klin. Wochenschr. X, 22. 1897.
52) **B.** Dr. Fink, Ueber Eukainisirung des Rückenmarks. Prager med. Wochenschrift. XXVI. Nr. 15. 11. April 1901.
53) **A.** Dr. Forster, Anwendung des Eucainum hydrochloricum bei Nasen- und Halsleiden. Langsdale's Lancet. Aug. 1896.
54) **A.** Dr. Fricke, Zahnarzt in Kiel, Bericht an Schering. cfr. 153.
55) **A.** Fromann, Zahnarzt in Berlin, Mittheilung in Schering's cit. Broschüre: Eukain A. S. 17. cfr. 153.
56) **A.** Dr. Fuller-Houston (Texas), Eucain in minor surgery, report of a case. The International Journal of Surgery. 1896. Nr. 9. p. 259.
57) **A.** Dr. Garcia-Madrid, Eukain A in Uretra und Blase. Revista Mensual de Medecine, Chirurgia, Farmacia et Veterina. 1897. Nr. 1.
58) **B.** Dr. Gant, Ulcerations of the Rectum. Medical Times. Juni 1901.
59) **B.** Dr. S. Gibb-Philadelphia, Eukain in Nase und Hals. Americ. Therapist. 1897. Nr. 8. p. 188.
60) **A.** Derselbe, Carcinoma of the Larynx, Laryngectomy. The Laryngoscope. Oct. 1900.
61) **A.** Dr. Giroux-North Uxbridge (Mass), Briefliche Mittheilung an Schering vom 25. Sept. 1896. cfr. 151.
62) **A.** Dr. Görl-Nürnberg, Ueber Eukain in der Dermatologie. Therapeutische Monatshefte. 1896. Nr. 7.
63) — Dr. Gottstein, Aus der kgl. chirurgischen Univ.-Klinik zu Breslau. Erfahrungen über Localanästhesie. Archiv f. klin. Chirurgie. LVII. S. 409.
64) **B.** Dr. Gwilym-Philadelphia, Laryngectomy under Eucain Anaesthesia, with remarks of the technic of the Operation. Annals of surgery. Jan. 1901.
65) **A.** Dr. E. Gray cfr. Fuller Nr. 56.
66) **B.** Dr. A. Gray-Glasgow, A further note on the Production of Local Anästhesia in the Ear, Nose, and Throat. The Lancet. 9. März 1901.
67) **B.** Dr. Greenwood-New-York, Eukain B. Bericht an Schering. Aug. 1901. cfr. 155.
68) **A.** Dr. Hart-West Point, Brief vom Sept. 1896. cfr. 152.
69) **A.** Dr. Hearn cfr. Spencer. Nr. 168.
70) **A.** Dr. Herbermann, Zahnarzt, cfr. 153.
71) **B.** Dr. Hodgen-Lebanon (Ky.), Brief vom 23. Aug. 1900. Schering's engl. Broschüre. cfr. 157.
72) **A.** Dr. Horwitz cfr. Spencer. Nr. 168.
73) **A.** Prof. Hotz-Paris cfr. 153.
74) **A.** Hugo, Zahnarzt in Rixdorf, Mittheilungen aus Schering's cit. Broschüre: Eukain A. cfr. 153.
75) **A.** Dr. Hackenbruch-Wiesbaden, Oertliche Schmerzlosigkeit bei Operationen. Wiesbaden, Rud. Bechtold. 1897.
76) **B.**(?) Derselbe, Locale Analgesie bei Operationen. Vortrag auf dem Congress der deutschen Gesellschaft für Chirurgie. Berlin, 13. April 1898. Archiv f. klin. Chirurgie. Bd. 57. 1898. S. 345.

77) **B.** Dr. Hamilton, Eucaine Beta as an local anesthetic. The Lancet. 26. Aug. 1899.
78) **B.** Dr. Hays, Zahnarzt von Columbia, Bericht über Eukain Beta an Schering. Juli 1901. cfr. 158.
79) **A.** Hernette-Paris, L'Eucaine, contribution à l'étude de son action physiologique. Diss. 1897 (Pouchet).
80) **B.** Dr. Heinze-Dresden, Experimentelle Untersuchungen über Infiltrationsanästhesie. Aus der Privatklinik von Dr. Braun-Leipzig. Virchow's Archiv für pathol. Anatomie und Physiologie und für klin. Medicin. Bd. 153. S. 466. 1898.
81) **A.** Dr. Hirschberg, Centralblatt für prakt. Augenheilkunde. 1896. S. 239.
82) **A.** Hörstel, Zahnarzt in Plauen i. V., Bedrohliche Erscheinungen nach einer Eukaininjection. Zahnärztliche Rundschau. 30. Aug. 1896.
83) **A.** Dr. Horne cfr. Jobson Nr. 87.
84) **A.** Prof. Dr. Howe, Univ. Buffalo, aus Schering's cit. Br.: Eukain A. cfr. 153.
85) **B.** Dr. Hunter, Zahnarzt in Irwin, Bericht über Eukain B an Schering. Juli 1901. cfr. 158.
86) **B.** Dr. Jackson-Wolverhampton, Suprapubic Cystotomy painlessly performed after the hypodermic injection of Eucain B. The Lancet. 31. March 1900.
87) **A.** Dr. Jobson, Horne and Maclead Yearsley-London, Eucain as a local Anaesthetic in the surgery of the Throat, Nose and Ear. British Medical Journal. 16. Jan. 1897. p. 134.
88) **A.** Prof. Jones, Jefferson-Hospital, Philadelphia, cfr. Spencer 168.
89) **B.** Dr. Jones, Zahnarzt in Herkimer (N.-Y.), Bericht über Eukain B an Schering. Juli 1901. cfr. 158.
90) **A.** Dr. Kemperdick-Rheydt, Specialarzt für Nasen- und Halskrankheiten, cfr. 153.
91) **A.** Dr. Kempter, Zahnarzt in Alma (Wisconsin), cfr. 153.
92) **B.** Dr. Kendirdjy cfr. Nr. 108.
93) **A.** Dr. Klemich, Zahnarzt in Bromberg, cfr. 153.
94) **A.** Dr. Kossel, Zahnarzt in Berlin, cfr. 153.
95) **B.** Prof. Dr. Keen, Bier'sche Lumbalanästhesie mittelst Eukain B. Philadelphia. Medical Journal. 3. Nov. 1900.
96) **B.** Dr. Keightley, Zahnarzt in Greencastle, Bericht über Eukain B an Schering. Aug. 1901. cfr. 158.
97) **A.** Kiesel, Zahnarzt in Berlin, Eukain. Ein neues locales Anästheticum. Zahnärztliche Rundschau. 1896. Nr. 196 und Zahntechnische Reform. Jahrg. XVI. 1896. Nr. 6.
98) **B.** Derselbe, Die locale Anästhesie durch Eukain. Zahnärztl. Rundschau. VII. 1898. Nr. 316.
99) **A.** Dr. Knox cfr. Spencer Nr. 168.
100) **B.** Dr. Kreisler, Zahnarzt in Wien, Brief an Schering vom 29. Juli 1899.
101) **B.** Dr. Kuhl, Zahnarzt in Saline, Bericht über Eukain B an Schering. Aug. 1901. cfr. 158.
102) **A.** Dr. Lee-New Castle, Specialist für Augen und Ohren. Brief an Schering vom 10. Sept. 1896. cfr. 151.
103) **A.** Dr. Linke-Brooklyn, dito vom 20. Sept. 1896. cfr. 151.
104) **B.** Dr. Legrand-Paris, Eukain B in der Stomatologie. Société de thérapeutique. Sitzung vom 22. Juni 1898.

105) **B.** Dr. Legrand cfr. Dumont Nr. 45.
106) **A.** Dr. Legueu-Paris, Annales des maladies des organes genito-urinaises. Nov. 1896.
107) **A.** Dr. Legueu und Libou-Paris, Gazette des hopitaux. 1897. Nr. 18. u. 20.
108) **B.** Dr. Legueu und Kendirdjy-Paris, Anästhesie durch intralumbale Injection von Cocain und Beta-Eukain. Presse Medicale. 27. Oct. 1900.
109) **A.** Leopold, Zahnarzt in Stuttgart, Mittheilung in Schering's cit. Broschüre Eukain A. cfr. 153.
110) — Prof. Dr. Liebreich-Berlin, Therapeutische Notizen: Salbenzusammensetzungen mit Eukain. Therapeutische Monatshefte. 1897. Nr. 2. S. 126.
111) **A.** Dr. Libou cfr. Dr. Legueu Nr. 107.
112) **B.** Dr. Lilienthal-New-York, Imperative Surgery for the General Practioner, the Specialist and the Recent Graduate. 1900. Chapter IV u. XIV.
113) **B.** Derselbe, Presentation of a Sebaceous Tumor or Cyst. Journal of Cutaneous and Genito-Urinary Diseases. March 1900.
114) **B.** Dr. Lohmann-Berlin, Assistenzarzt des Dr. Thomalla, Das Beta-Eukain als Localanästheticum in der Chirurgie. Therapeutische Monatshefte. Aug. 1897.
115) **B.** Derselbe, Infiltration und Chemismus (Cocain, α u. β-Eukain). Therapeutische Monatshefte. Sept. 1900.
116) **B.** Dr. Martin, Zahnarzt in Alameda, Bericht über Eukain B an Schering. Aug. 1901. cfr. 158.
117) **B.** Prof. Dr. Matas-New-Orleans, Local and regional Anästhesia with Cocain and other Analgesic Drugs including the subarachnoid Method, as applied in general surgical practice. The Philadelphia Med. Journal. Nov. 1900.
118) **B.** Derselbe, The treatment of the Arteriovenous aneurisms of the subclavian vessels. The Boston medical ad surgical Journal. 28. Juni 1901.
119) **Cocain.** Dr. Mellinger, Der schädliche Einfluss des Cocainum muriaticum auf die erste Vereinigung von Hornhautwunden. Beiträge zur Augenheilkunde. Festschrift an Prof. Schiess-Gemuseus. Jubiläum 1892.
120) **B.** Dr. Metzgar, Zahnarzt in Prescott (Arizona), Bericht über Eukain B an Schering. Aug. 1901. cfr. 158.
121) **A.** Dr. de Mets, Annales de la société medico-chirurgicale d'Anvers. 1896.
122) **B.** Prof. Dr. v. Mikulicz, Die Methoden der Schmerzbetäubung und ihre gegenseitige Abgrenzung. Archiv f. klin. Chirurgie. 64. Bd. 4. Heft.
123) **A.** Dr. Napp-Köln und Dr. Niemeyer-Delmenhorst, aus Scherings cit. Broschüre: Eukain A. cfr. 153.
124) **A.** Dr. Ornstein, Zahnärztliche Poliklinik, Doc. Dr. R. v. Metnitz-Wien, Erfahrungen mit Eukain. Oesterr.-ung. Vierteljahrsschr. für Zahnheilkunde. XIII. Heft 2. 1897.
125) **B.** Dr. Oberst u. Pernice, Eukain B in der Volkmann'schen Klinik. Notiz aus Braun. cfr. dort Nr. 14 u. 15.
126) **A.** Dr. Pagenstecher-San Antonio (Texas), Brief an Schering vom 24. Sept. 1896. cfr. 152.
127) **B.** Dr. Parlaghy, Zahnarzt, Berck-Plage (France), Brief an Schering vom 2. Aug. 1899. cfr. 157.
128) **B.** Prof. Panas-Paris cfr. Dolbeau Nr. 43.

129) **A.** Prof. Dr. Partsch-Breslau cfr. 153.
130) **A.** Dr. Peters-Nantes cfr. 153. Mittheilung aus Schering's cit. Broschüre: Eukain A. cfr. 153.
131) **B.** Prof. Dr. Pech-Amerika, Die relative Gefährlichkeit von Cocain und Eukain. Vortrag vor dem amerikanischen Central-Aerzteverein. Zahntechnische Rundschau. 1899. Nr. 382.
132) **B.** Derselbe, Discussion über: Wright, Extraction of live pulps with immediate Root filling, using Cocain und Carbolic-acid, with pressure. Juli 18 u. 20. 1899. The Dental Digest, Chicago. Jan. 1900.
133) **B.** Dr. Poole-Detroit, Beta-Eucain as an anesthetic in eye, nose and throat work. Medical News. 31. Oct. 1899.
134) **A.** Prof. Pouchet-Paris, L'action physiologique de l'eucain. Société de Thérapeutique. 27. Jan. 1897.
135) **B.** Dr. Poska-Upland, Bericht über Eukain B an Schering. Aug. 1901. cfr. 158.
136) **B.** Dr. Powell-Collinsville, Bericht über Eukain. Brief an Schering. Aug. 1901. cfr. 158.
137) **B.** Dr. Prince, Zahnarzt in Ironton, Bericht über Eukain B an Schering. Aug. 1901. cfr. 158.
138) **A.** Prof. Reclus-Paris, L'Eucain A. Academie de Medicine. Sitzung vom 16. Febr. 1897.
139) **B.** Derselbe, L'Eucain. Academie de Medicine. Sitzung vom 29. März 1898. Le Bulletin Medicinal. 1898. Nr. 26.
140) **A.** Dr. Reichert-Berlin, Briefliche Mittheilung an Schering. Prospect vom 16. April 1896. cfr. 150.
141) **A.** Dr. Richter, Zahnarzt in Berlin, Schering cfr. 153.
142) **A.** Dr. Rogman, Sur la valeur des anesthesiques locaux en ophtalmologie, la cocaine, l'eucaine, l'holocaine et le tropacocaine. Belg. med. IV. 1897. No. 40. p. 417.
143) **A.** Sammelreferat, Sur la préparation, les propriétés et la constitution de l'eucaine, aussi que sur la réactions, qui permettent de la differencier de la cocaine. Nouv. Remèdes. XII. 1896. No. 16. 24. Aug.
144) **A.** Dr. Saalfeld-Berlin, ebenda. Referat aus Schmidt's Jahrbüchern. CCLIII. p. 233.
145) **A.** Saloga (aus der chirurgischen Facultätsklinik von Prof. Bobrow-Moskau), Eukain in der ärztlichen Praxis. Die Chirurgie. 1898. Nr. 14. Moskau.
146) **A.** Dr. Savitzky, Jefferson-Hospital, Philadelphia, cfr. Spencer. Nr. 168.
147) **B.** Dr. Schaer-Mascoutah, Bericht über Eukain B an Schering. Aug. 1901. cfr. 158.
148) **B.** Dr. Schaik-New-York City, Tonsillotomy on Children. The International Journal of Surgery. Juli 1900.
149) **A.** Dr. Shaw, Zahnarzt in Cambridge, Mittheilung aus Schering's cit. Broschüre: Eukain A. cfr. 153.

Veröffentlichungen der chemischen Fabrik auf Actien (vorm. E. Schering), Berlin.

150) **A.** 1. Eukain, Ersatz für Cocain. Berlin, 16. April 1896.
151) **A.** 2. Weitere Mittheilungen über Eukain (Ersatz für Cocain). Auszüge aus Briefen amerikanischer Aerzte.

152) A. 3. Weitere Mittheilungen über Eukain (Ersatz für Cocain). Auszüge aus Briefen von amerikanischen Zahnärzten.
153) A. 4. Eukain A, ein neues locales Anästheticum. Ersatzproduct für Cocain. Berlin, April 1897.
154) B. 5. Eukain B. Prospect vom April 1897.
155) B. 6. Eukain. Alpha-Eukain und Beta-Eukain. Berlin, Juli 1898.
156) B. 7. Beta-Eukain. Prospect vom Juli 1898.
157) B. 8. Beta-Eukain. Englische Broschüre vom October 1900.
158) B. 9. Beta-Eukain. Englische Broschüre vom October 1901.

159) B. Dr. Schleich-Berlin, Gutachten über Beta-Eukain. 24. Sept. 1898.
160) B. Derselbe, Schmerzlose Operationen. 4. Aufl. 1899.
161) A. Dr. P. Schultz-Pawtucket, Zahnarzt, aus Schering's cit. Broschüre: Eukain A. cfr. 153.
162) B. (?) Dr. H. Schultz, kgl. Univ.-Augenklinik Berlin, Die älteren und neueren Mydriatica, Micotica und Anästhetica in der Augenheilkunde. Archiv f. Augenheilkunde. XL. Nr. 2. 1899. S. 125.
163)*) A. Dr. Shaw, Zahnarzt in Cambridge, Mittheilung aus Schering's cit. Broschüre: Eukain A. cfr. 153.
164) B. Dr. Shlenker, Zahnarzt in New-York, Bericht über Eukain B an Schering. Aug. 1901. cfr. 158.
165) B. Dr. Silex, kgl. Univ.-Augenklinik Berlin, Ueber Beta-Eukain in der prakt. Augenheilkunde. Deutsche med. Wochenschr. 1897. Nr. 6.
166) B. Derselbe, Weitere Mittheilungen über Eukain B. Therapeutische Monatshefte. 1897. Nr. 6.
167) B. Derselbe, cfr. Dr. Cohn.
168) A. Dr. Spencer-Philadelphia, Jefferson-Hospital (Prof. Jones).
a. University Medical Magazine Nr. 26. Nov. 1896.
b. Medical and Surgical Reporter. 28. Nov. 1896.
169) A. Dr. Slabaugh-South Omaha, Brief an Schering vom 1. Sept. 1896. cfr. 152.
170) A. B. Smith, Zahnarzt in Reading, cfr. 153.
171) B. Dr. Smith, Zahnarzt in Sterling, Bericht über Eukain B an Schering. Aug. 1901. cfr. 158.
172) B. Dr. Smith, Judd's Corners (Mich.), Bericht über Eukain B an Schering. Aug. 1901. cfr. 158.
173) B. Dr. Snyder, Zahnarzt in Ashland, Bericht über Eukain B an Schering. Aug. 1901. cfr. 158.
174) B. Dr. Stafford, Zahnarzt in Marquen, Bericht über Eukain B an Schering. Aug. 1901. cfr. 158.
175) B. Dr. Stansbury, Zahnarzt in Lexington, Bericht über Eukain B an Schering. Aug. 1901. cfr. 158.
176) B. Dr. Strauss, Zahnarzt in Milwauke, Bericht über Eukain B an Schering. Aug. 1901. cfr. 158.
177) B. Dr. Street, Zahnarzt in Camden, Bericht über Eukain B an Schering. Aug. 1901. cfr. 158.
178) A. Dr. Suchannek, Nasenspecialist in Zürich, cfr. 153.

---

*) Die Publication Dr. Shaw Nr. 149 ist versehentlich doppelt angeführt (Nr. 163).

179) A. Szephacy-Trencs, Zahnarzt in Teplitz, cfr. 153, Schering's cit. Broschüre: Eukain A. cfr. 153.
180) B. Dr. Taylor, Zahnarzt in Paris, Bericht an Schering. Aug. 1901. cfr. 158.
181) A. Dr. Sweet-Philadelphia, Eukain in der Augenheilkunde. American Therapist. 1897. Nr. 8.
182) B. Dr. Terrett, Cocain and Eucain in local Anästhesia as applied by the combined infiltration and regional methods in Major Surgery of the Extremities, with Illustrative Cases. New-Orleans Medical and Surgery Journal III. 1901.
183a) A. Dr. Vinci-Messina (aus dem pharmakologischen Institut zu Berlin), Ueber ein neues locales Anästheticum, das Eukain. Virchow's Archiv f. pathol. Anatomie u. Phisilogie u. klin. Medicin. 145. Bd. 1896. S. 78.
183b) A. Dr. Vinci-Berlin, Ueber Eukain, ein neues locales Anästheticum. Hufeland'sche Gesellschaft zu Berlin. Sitzung vom 16. April 1896.
184) A. Dr. Vinci, Ueber die anästhesirenden und toxischen Wirkungen einiger dem Cocain nahestehender Körper. Verhandlungen der physiolog. Gesellschaft zu Berlin. Archiv f. Chem. u. Phys. 1897. S. 163.
185) A. Derselbe (aus dem pharmkolog. Institut zu Berlin), Ueber das Eukain. Therapeutische Monatshefte. 1897. Nr. 2. S. 99.
186) B. Derselbe (aus dem pharmkolog. Institut zu Berlin), Ueber das Eukain B. Virchow's Archiv f. patholog. Anatomie u. Physiologie u. f. klin. Med. 149. Bd. 1897. S. 217.
187) A. u. B. Derselbe, Ueber die Wirkung des Eukain und einiger dem Eukain homologer Körper in Beziehung zu der chemischen Constitution. Virchow's Archiv. 1898. Bd. 154. S. 549.
188) A. Dr. Vogt-Paris, Société de Therapeutique. Sitzung vom 10. Febr. 1897 (Discussion mit Pouchet).
189) A. Dr. Vollert, Ueber den Werth des Eukain in der Augenheilkunde. Münchner med. Wochenschr. 1896. Nr. 22.
190) A. Derselbe, Noch einmal das Eukain. Münchner med. Wochenschr. 1896. Nr. 37.
191) B. Dr. Walrath, Bericht über das Eukain B aus Schering. Juli 1901. cfr. 158.
192) A. Prof. Warnekros-Berlin, Mittheilung aus Schering's cit. Broschüre: Eukain A. 1896. cfr. 153.
193) A. Dr. Watkins-Montclair, Brief an Schering vom 23. Sept. 1896. cfr. 153.
194) A. Wendt, Zahnarzt in Berlin, aus Schering's cit. Broschüre: Eukain A. cfr. 153.
195) A. Dr. Wehmer, Gynäkologe in Wiesbaden, cfr. 153, eodem loco. S. 25.
196) B. Dr. J. Wilson, Zahnarzt in New-London (Mo.), writes under date of August 1901. cfr. 158.
197) B. Dr. Wingrave, Note on Eucain, when applied to Mucous Membranes. Medical Record. May 4th. 1901.
198) A. Wolff, Zahnarzt in Berlin, Gebrauchsanweisung zu Eukain für Zahnärzte und Zahntechniker. Zahnärztl. Wochenbl. 1896. Nr. 472 u. Zahntechnische Reform. 1896. Nr. 267.
199) A. Dr. Wossidlo-Berlin, Das Eukain als locales Anästheticum für Harnröhre und Blase. Centralbl. f. d. Krankheiten der Harn- u. Sexualorgane. 8. Bd. Heft 2. 13. Febr. 1897.

200) A. Dr. Wüstefeld-Würzburg, Ueber die Verwendbarkeit des Eukains in der Augenheilkunde. Münchner med. Wochenschr. 1896. Nr. 51. S. 1251.
201) A. Dr. Yearsley cfr. Jobson Nr. 87.
202) A. Dr. Zwillinger-Budapest, Ueber das Eucainum hydrochloricum, ein neues localanästhetisches Mittel in der Rhino- und Laryngologie. Pester med.-chirurg. Presse. 32. Jahrg. 1896. Nr. 44—45.

Inhaltsangabe.

Allgemeines über Localanästhesie 417
A. Die chemische Constitution der verschiedenen Eukainpräparate . 420
B. Die physiologische Prüfung des Eukain A und B und deren Allgemeinwirkungen 421
C. Die klinische Prüfung der Eukaine und deren örtliche Wirkungen 425

Specieller Theil: Das Eukain in der Praxis 427
I. Gruppe: Augenheilkunde 428
II. „ Urogenitalapparat und Hautleiden 436
III. „ Nase, Rachen, Hals und Ohr 438
IV. „ Mundhöhle, Zähne 445
V. „ Intestinaltractus 453
VI. „ Fachchirurgie (Infiltrationsanästhesie) 453
VII. „ Kleine Chirurgie (regionäre Anästhesie) 461

Zusammenfassung 475
Winke für die Praxis 477
Literaturverzeichniss (alphabetisch geordnet) 478

XXII.

Aus der chirurgischen Universitätsklinik zu Greifswald.
(Director: Prof. Dr. Bier.)

Ueber tabische Gelenkerkrankungen.

Von

K. Wilde,
Arzt.

(Mit 1 Abbildung im Text und Tafel VIII. IX.)

Die Lehre von den neuropathischen Gelenkaffectionen wurde im Jahre 1868 von Charcot begründet, nachdem schon Mitchell im Jahre 1831 auf das Vorkommen von Gelenkleiden im Verlaufe von Rückenmarksleiden hingewiesen hatte. Die Arbeiten Charcot's gaben zu einer grossen Literatur, zunächst französischer, dann auch englischer Autoren Veranlassung, und erst Mitte der 80er Jahre wurde auch das Interesse deutscher Forscher für die neuropathischen Gelenkleiden, zumal der tabischen Arthropathieen, erweckt. Es folgten Arbeiten von v. Volkmann (79), Czerny (11), Rotter (58), Kredel (33), Karg (27) u. A., welche sich in Bezug auf die Entstehung und Stellung der Arthropathia tabidorum in der Reihe der anderen Gelenkerkrankungen in Gegensatz zu Charcot und seinen Schülern stellten, indem sie mehr oder weniger in mechanischen Momenten eine Erklärung für das Zustandekommen der Gelenkaffectionen suchten.

Im anderen Sinne sprachen sich Forscher aus, welche sich auf Untersuchungen von Oppenheim (54), Déjérine (51), Westphal (82), Sakaky (59), Pitres et Vaillard (54) u. A. stützten, denen es gelang, eine Degeneration peripherer Nerven bei Tabikern festzustellen, so die eben Genannten, ferner Sonnenburg (69), Klemm (29), Weizsäcker (80), Flatow (15), Sterne (71), May (40), sowie in neuerer Zeit Büdinger (9), Auerbach (2), Schneider (61), Ahrens (1) und zahlreiche Andere.

In den letzten Jahren, seit der Verwerthung der Röntgenstrahlen in der Chirurgie, ist versucht worden, vermittelst dieses Verfahrens Aufklärung über die Entstehung und das Wesen der tabischen Gelenkveränderungen, zumal durch Untersuchung frischer Fälle, zu bringen, so von Kienböck (28), Wilms (84), Jacob (24), Bloch (7), Gibert (17), Dupré et Devaux (12) u. A.; jedoch muss leider zugestanden werden, dass für die Lehre der Genese der Arthropathieen von dem Durchleuchtungsverfahren nur wenig zu erwarten ist; es bleibt dies den histologischen Untersuchungen der Neurologen vorbehalten. Dagegen kann das Röntgenverfahren von grossem Werth für die Stellung der Diagnose sein, wenn es sich um Fälle handelt, in denen sonstige tabische Symptome nur undeutlich oder gar nicht ausgeprägt sind.

In der deutschen Literatur habe ich nur von Wilms und Jacob Radiogramme von tabischen Arthropathieen gefunden, und es erscheint daher wohl gerechtfertigt, wenn ich in der vorliegenden Arbeit, welche die Casuistik um einige interessante Fälle vermehren soll, eine Reihe von Röntgenbildern beschreibe und veröffentliche, die die typischen Veränderungen einiger hochgradig afficirter tabischer Gelenke sehr schön veranschaulichen.

Ich lasse zunächst zwei Krankengeschichten von in der hiesigen chirurgischen Universitätsklinik beobachteten Patienten folgen:

Fall I. Der Arbeiter Ferdinand F., 51 Jahre alt, stammt von gesunden Eltern und hat 6 gesunde Geschwister.

Im Jahre 1879 hat er einen leichten Typhus und kurz darauf ein „rheumatisches Fieber" durchgemacht. Sonst ist er stets gesund gewesen. Soldat ist er aus ihm unbekannten Gründen nicht geworden. Er will nie venerisch inficirt gewesen sein. Im Alter von 29 Jahren hat er einmal einen trockenen, schuppenden Ausschlag in der Aftergegend gehabt, der aber nach kurzer Zeit durch selbstverordnete Einreibungen verschwand. Einige Monate vorher will er aber keinen geschlechtlichen Verkehr gehabt haben, überhaupt in der Ausübung desselben immer sehr vorsichtig gewesen sein. — In der Jugend hat er an Fussschweissen gelitten, die sich im 30. Lebensjahre von selbst verloren.

Seit 1885 ist er verheirathet, jetzt mit der zweiten Frau. Von der ersten stammen 7 gesunde Kinder, von denen eins im Alter von $^1/_2$ Jahre starb. Von der zweiten Frau hat er 2 Kinder, von denen das eine gleichfalls früh starb, das andere, jetzt 8 Monate alt, gesund ist. — Die erste Frau hat einmal abortirt, im Verlaufe einer Lungenentzündung.

Vor 9 Jahren erlitt der Patient dadurch einen Unfall, dass er von einem mehrere Meter hohen Brett heruntersprang. Das rechte Fussgelenk schwoll unter starken Schmerzen an. Erst nach 14 Tagen, während welcher Zeit Patient sich selbst zu behandeln versuchte, begab er sich, da der Fuss immer nach innen umknickte, in das Danziger Krankenhaus,

wo eine Fractura cruris inveterata festgestellt wurde. Er wurde 5 Wochen lang mit Gypsverbänden behandelt und mit einem solchen entlassen. (Ich verdanke diese Angaben der Liebenswürdigkeit des Herrn Prof. A. Barth in Danzig.) Nach Abnahme des Gehgypsverbandes war der Bruch geheilt; jedoch hatte sich der Unterschenkel nach aussen verbogen, der Fuss stand in Folge dessen etwas schief. Die bei der Arbeit anfänglich bestehenden Schmerzen liessen bald nach und sind nie wieder aufgetreten. Dagegen bemerkte Patient, dass sich im Laufe der Jahre die Unterschenkelknochen allmählich verdickten; eine Schwellung ist nicht mehr eingetreten.

Patient hat dann als kräftiger Mann immer schwer und anstrengend gearbeitet, war auch viel Erkältungen ausgesetzt; doch hat er sich stets gesund gefühlt.

Im Mai 1900 erlitt er beim Tragen schwerer eiserner Maschinentheile einen Stoss gegen das rechte Knie. Es trat eine starke Schwellung des ganzen Unterschenkels, sowie ein Erguss in das Kniegelenk auf; doch hat Patient, im Gegensatz zu dem Knöchelbruch vor 9 Jahren, nur geringe Schmerzen verspürt, so dass er noch 5 Wochen lang trotz der Schwellung arbeitete. Während dieser Zeit knickte der Unterschenkel gegen den Oberschenkel zuerst nach innen, dann nach aussen um, bis ihm das Bein keine sichere Stütze mehr bot, und er ging in ärztliche Behandlung. Doch wurde das rechte Knie immer dicker und wackliger und knickte auch später nach hinten ein. Auch traten ab und zu im rechten Bein rheumatische Schmerzen auf. Zu einer Operation, die ihm Weihnachten 1900 vorgeschlagen wurde, wollte er sich nicht verstehen.

Erst Neujahr 1901 begann er wieder leichtere Arbeit und bediente sich dabei eines Stockes. — Am 7. October erlitt er wiederum einen Unfall beim Balkenaufladen am linken, bis dahin vollkommen gesunden Knie, indem ein zurückschlagender Balken auf dasselbe fiel.

Das Knie schwoll stark an, Schmerzen waren nur gering. Es entwickelte sich dieselbe Deformität, wie am rechten Knie. Der Unterschenkel konnte überstreckt werden und wich beim Stehen nach aussen ab. Fixirung des Gelenks mit Gypsverbänden brachten keine Besserung. (Dr. Kroschinsky-Heringsdorf hat mir bereitwilligst diese Angaben gemacht.)

5 Wochen, nachdem Patient im hiesigen Krankenhause Aufnahme gefunden hatte, trat plötzlich im linken Fussgelenk eine starke Schwellung auf, die sich von den Zehen bis zur Mitte des Unterschenkels verbreitete. Patient war am Tage vorher die Treppe heruntergegangen, um sich Schienenapparate anfertigen zu lassen. Einige Tage vordem hatte er das Gefühl von Brennen im Fuss, besonders am Hacken gespürt. Schmerzen bestanden kurz nach dem Eintritt der Schwellung nur in geringem Grade beim Auftreten; nach einigen Tagen liessen sie ganz nach.

Die Klagen des Patienten beschränken sich nur darauf, dass er keinen Halt in den Knieen hat; ab und zu bei Witterungswechsel bestehen rheumatische Schmerzen und Kältegefühl in den Beinen. Von Seiten der Augen, des Magens, der Blase seien niemals Störungen aufgetreten, auch keine Abnahme der Geschlechtsfunction.

Status praesens. Patient ist 1,76 m gross, starkknochig gebaut, zeigt gut entwickelte Musculatur und guten Ernährungszustand.

Beim Stehen des Patienten fällt zunächst auf, dass beide Unterschenkel stark überstreckt sind, ausserdem der rechte in Varus-, der linke in Valgusstellung steht.

Das rechte Bein ist um 1,5 cm kürzer, als das linke. Das rechte Knie ist durch einen starken Erguss bis zu Mannskopfgrösse aufgetrieben, misst 57 cm (!) im grössten Umfange. Es baucht sich nach vorn halbkugelig vor; die untere Fläche der Halbkugel bildet bei gestrecktem Bein nahezu einen rechten Winkel mit dem Unterschenkel. — Die Haut des Knies hat normale Farbe und Temperatur; eine grössere dilatirte Hautvene ist vorn aussen sichtbar.

Bei der Palpation ergiebt sich, dass der vordere Theil des zur Halbkugel umgebildeten Knies von einer Knochenschaale eingenommen wird, welche gegen Femur und Tibia frei beweglich und dicht unter der Haut fühlbar ist. Da auch der Femur frei beweglich ist, glaubt man in dieser Knochenmasse die abgesprengten, stark vergrösserten Femurcondylen vor sich zu haben. — Die obere, scharf abgegrenzte Kante dieser Schaale verläuft von medial unten nach lateral oben über die höchste Circumferenz des Knies und bildet eine scharfe, etwas gezackte Linie, die dann vorn in der Mittellinie im spitzen Winkel nach unten distal verläuft, um darauf, wiederum im spitzen Winkel, nach lateral oben umzubiegen.

In diesem von der oberen Kante gebildeten spitzen Winkel liegt die normal grosse, nach oben bis etwa in die Gegend der Spitze des oberen Recessus verschobene Patella. Dieselbe „tanzt“ in dem prall gespannten Gelenk.

In der Knochenschaale fühlt man vorn mehrere, auf die Tibia senkrecht zu verlaufende oberflächliche Risse und Spalten; doch ist die Knochenmasse nur als Ganzes beweglich, nicht in der Continuität unterbrochen.

Zwischen der oberen Kante und dem Femur fühlt man links und rechts von der Patella in der Tiefe des Gelenks Knochenplatten, die sich beim Palpiren unter Crepitation leicht verschieben lassen. Ebenso sind an der Innenseite des Knies, sowie rechts unter der Patella oberflächlich lose Knochenfragmente, die auf Druck unter Reiben nachgeben, fühlbar.

Verfolgt man den Femur nach unten zu, so fühlt man an der medianen Seite in der Tiefe des Gelenks einen Knochenvorsprung, den man als den inneren Femurcondylus ansprechen könnte; lateral ist ein solcher nicht nachweisbar, da hier der Femurschaft von der Knochenschaale verdeckt ist.

Der Unterschenkel ist nach hinten aussen luxirt und nach oben dislocirt. Die in der Kniekehle fühlbare Tibia articulirt mit ihrer vorderen Fläche am Femurschaft. Die eigentlichen Gelenkflächen der Tibia sind geschwunden, man fühlt das obere Tibiaende in der Fossa poplitea als höckerige, rundliche Knochenmasse.

Die gleichfalls luxirte Fibula erscheint im Capitulum verdickt und articulirt mit der lateralen hinteren Fläche der Knochenschaale.

Die Beweglichkeit im rechten Knie ist entsprechend den Zerstörungen und der Lockerung der Bandmassen eine sehr ausgiebige: Ueberstreckung bis zum Winkel von 150°, sowie seitliche Wackelbewegungen sind leicht ausführbar. Die Beugung ist bis zum rechten Winkel beschränkt, da die

luxirte Tibia am Femurschaft Widerstand findet. Bei diesen Bewegungen, die dem Patienten nicht die geringsten Schmerzen verursachen, fühlt und hört man stark krachende Geräusche.

Das linke Knie ist gleichfalls durch einen Erguss stark aufgetrieben, es misst im Umfange 50 cm (gegen 46 cm bei der Aufnahme des Patienten). — Die Haut über dem Gelenk ist normal.

Bei der Palpation fühlt man zunächst „Tanzen" der Patella. Der Femur scheint intact zu sein. Den Condylus internus fühlt man höckrig und verdickt.

Der Unterschenkel ist nach hinten aussen luxirt und von dem Oberschenkel durch den Erguss verdrängt. Man kann mit dem Finger zwischen Femur und Fibula eindringen, stösst aber in der Tiefe des Gelenks auf harten Widerstand. Die obere Gelenkfläche der Fibula lässt sich abtasten. Die Tibia ist in ihrem oberen Ende stark verdickt, besonders am Condylus internus, und fühlt sich rauh an.

Femur und Unterschenkel sind seitlich leicht aneinander verschiebbar, man fühlt dabei deutlich das Reiben von rauhen Gelenkflächen. Die Bewegungen sind ebenfalls sehr ausgiebige; sowohl Ueberstreckung wie seitliche Wackelbewegungen sind ausführbar, doch nicht in dem Maasse, wie rechts. Dabei sind starke krachende Geräusche wahrnehmbar.

Das linke Fussgelenk ist durch einen Erguss verdickt. Es besteht ein Oedem der Weichtheile in der unteren Hälfte des Unterschenkels bis zu den Zehen. Malleolenumfang beträgt 33 cm. Die Haut ist heiss und etwas geröthet. Auf Fingerdruck bleibt eine flache Delle zurück. Die Gegenden um die Malleolen herum und neben der Achillessehne sind besonders stark vorgewölbt. Hinten über dem Calcaneus fühlt man, nachdem die Schwellung etwas zurückgegangen ist, die Tuberositas calcanei abgesprengt; sie lässt sich in Verbindung mit der Achillessehne leicht unter Crepitation verschieben. Es handelt sich also um eine Rissfractur der Tuberositas calcanei.

Die Bewegungen im Fussgelenk sind etwas behindert, aber nicht schmerzhaft; desgleichen nicht Gehen und Stehen nach einigen Tagen. Temperatursteigerung oder Störungen im Allgemeinbefinden des Patienten sind beim Eintritt der Schwellung nicht vorhanden gewesen. Dieselbe nimmt nach einigen Tagen unter Hochlagerung des Beins etwas ab, die Haut erhält ihre normale Farbe und Temperatur. Der Gelenkerguss dagegen ist wenig verändert.

Das rechte Fussgelenk ist stark deformirt dadurch, dass das untere Drittel der Tibia nach einwärts, mit der Concavität nach innen gebogen ist, und beide Malleolen stark verdickt sind. In Folge dieser Umbiegung der Tibia steht der innere Malleolus 3 cm höher, als der äussere; damit verläuft die Gelenklinie des Talocruralgelenks nicht horizontal, sondern schräg von oben innen nach aussen unten. Der äussere Malleolus reicht tiefer herab, als auf der linken Seite (rechts 4 cm Abstand vom Boden, links 6,5 cm). Der Fuss erscheint, wenn er aufgesetzt wird, stark abducirt und nach innen rotirt; doch besteht kein Pes planus. Auf dem Fussrücken erscheint das Os scaphoideum verdickt und springt etwas vor.

Die Tuberositas calcanei ist gleichfalls verdickt und reicht höher hinauf, als normal.

Erguss oder Schwellung besteht nicht. Die Bewegungen im Fussgelenk sind nach allen Seiten hin etwas behindert und schmerzlos; kein Crepitiren.

Die übrige Untersuchung des Patienten ergiebt von Seiten des Nervensystems:

Die Pupillen sind ungleich weit, die rechte sehr stark verengt, die linke etwas weiter. Reaction auf Lichteinfall und Convergenz ist vorhanden, jedoch etwas träge, zumal rechts.

Der Augenhintergrund lässt normale Papillen und Gefässe erkennen.

Die Augenbewegungen erfolgen prompt.

Links besteht eine geringe Facialisparese; beim Sprechen bleibt die linke Gesichtsmuskulatur starr, der Mundwinkel hängt etwas herab, die Nasolabialfalte ist verstrichen. Stirnrunzeln, Pfeifen geht gut von statten, Lidspalten sind gleich weit. (Patient will nie bemerkt haben, dass diese Erscheinungen plötzlich aufgetreten sind.) — Keine weiteren Symptome von Seiten der Hirnnerven.

Die Motilitätsprüfung ergiebt starke Ataxie der Beine, beim „Kniehackenversuch" und vorgeschriebenen Bewegungen. Beim Gang, der vermittelst zweier Krücken bewerkstelligt wird, starkes Vorschleudern der Unterschenkel. Romberg'sches Phänomen deutlich ausgeprägt. Die obere Extremität zeigt keine Störungen in der Coordination der Bewegungen.

Die Sensibilitätsprüfung ergiebt herabgesetzte tactile Empfindlichkeit am Rumpf, in einer Zone von der 4.—7. Rippe, Pinselstriche werden nicht empfunden. An den Vorderarmen und Unterschenkeln gleichfalls geringe Hyperästhesie. Die Empfindungsleitung ist verlangsamt, bei Berührungen des linken Beines erfolgen die Antworten nicht sofort. Die Temperaturempfindung für warm ist am Rumpf und den unteren Extremitäten herabgesetzt. Es besteht Analgesie des ganzen Körpers; an den Extremitäten können Hautfalten, ohne Schmerzensäusserungen von Seiten des Patienten, durchstochen werden. Das Lagegefühl für die Stellung einzelner Glieder ist gestört; Berührungen werden falsch localisirt.

Bei passiven Bewegungen der unteren Extremitäten bemerkt man eine auffallende Muskelschlaffheit und Beweglichkeit der Glieder in den Gelenken. Die gestreckten Beine können im Hüftgelenk mit Leichtigkeit fast bis an die Brust gebeugt werden. In den Armen ist die Hypotonie der Muskeln weniger ausgesprochen. Die grobe Kraft ist überall gut erhalten.

Bauchdecken-, Cremaster- und Plantarreflexe sind gering angedeutet.

Die Sehnenreflexe der oberen Extremität (Biceps-, Triceps-, Strecksehnen-) sind beiderseits sehr lebhaft; dagegen fehlen Patellar- und Achillessehnenreflex.

An den inneren Organen finden sich keine nachweisbaren pathologischen Veränderungen; der Urin ist frei von pathologischen Bestandtheilen. Am Penis ist keine Narbe eines früheren Ulcus sichtbar; Drüsenschwellungen sind nicht vorhanden.

Es ergeben sich somit für die Diagnose Tabes dorsalis neben den Arthropathieen folgende Momente:

1) Fehlen der Patellar- und Achillessehnenreflexe;

2. Ataxie, Romberg'sches Phänomen;
3. Sensibilitätsstörungen: Hypästhesieen, Analgesie, herabgesetzte Temperaturempfindung;
4. ungleiche Weite und träge Reaction der Pupillen;
5. Hypotonie der Muskeln;
6. rheumatische Schmerzen in den Beinen, die aber nicht den Charakter der typischen lancinirenden haben.

Fall II. Die Hofgängerin Bertha M., 22 J. alt, stammt aus hereditär nicht belasteter Familie. Der Vater starb an Wassersucht, die Mutter lebt noch. 5 Geschwister sind todt: 3 jüngere starben gleich nach der Geburt an Lebensschwäche, 2 in späterem Alter an Scharlach und Diphtherie. 3 Geschwister leben und sind gesund.

Patientin litt früher 2 Jahre lang an Bleichsucht, will aber sonst stets gesund gewesen sein. Die Menses traten im 19. Lebensjahre ein, waren nur während der Bleichsucht unregelmässig. Geschlechtlichen Verkehr will sie noch nicht gehabt haben. Ausschläge oder Drüsenschwellungen sind, auch in der Kindheit, nicht aufgetreten.

Im Mai 1900, also im 20. Lebensjahre, trat, ohne dass Patientin eine Ursache anzugeben wüsste, plötzlich eine Schwellung des rechten Fussgelenks auf, die nicht mit Schmerzen oder Störungen des Allgemeinbefindens verbunden war. Nach $^1/_2$ Jahre ging die Schwellung etwas zurück, wurde dann aber wieder stärker. Der Fuss verdickte sich mehr und mehr und wurde immer unförmiger. Ein Jahr lang ging sie ihrer Arbeit ohne sonderliche Beschwerden nach; später musste sie dieselbe aussetzen, da der Fuss bei Anstrengungen stärker anschwoll; eine vom Arzt verordnete elastische Binde, sowie Hochlagerung des Beins verminderte die Schwellung.

Schmerzen haben nie bestanden.

Status praesens. Patientin ist eine mittelgrosse, gut genährte Blondine mit kräftigem Knochenbau und reichlichem Fettpolster. Die Zähne sind normal entwickelt.

Die Veränderungen des rechten Unterschenkels und Fusses giebt die Abbildung sehr deutlich wieder.

Der rechte Unterschenkel ist um 2 cm verkürzt und hat eine walzen-

förmige Gestalt; die normalen Contouren sind verschwunden. Die Wadenmusculatur ist atrophisch, das untere Drittel der Tibia stark verdickt, so dass der Unterschenkel fast überall gleich dick erscheint. An dem ganzen Unterschenkel besteht eine derbe Schwellung der tiefer gelegenen Weichtheile, die keinen Fingereindruck hinterlässt.

Die Wadenumfänge sind . . . . . rechts 31, links 35;
die des Unterschenkels im unteren Drittel " 29, " 25.

Die vordere Tibiakante zeigt in der oberen Hälfte einige Rauhigkeiten.

Der rechte Fuss ist monströs verdickt und bildet einen nach den Zehen zu spitzen Kegel, mit der Basis an der Ferse und dem Malleolus internus. Er steht dislocirt nach aussen oben im Talocruralgelenk, in ausgeprägter Valgusstellung.

Ein Erguss im Gelenk wölbt besonders die Partieen neben den Malleolen stark hervor; ausserdem zeigt der ganze Fuss eine Schwellung, die besonders stark auf dem Dorsum und in der Planta hervortritt; eine Delle auf Fingerdruck bleibt auch hier nicht bestehen.

Die Haut des Fussrückens hat normale Farbe und Temperatur; sie ist von erweiterten Venen durchzogen.

Die Umfänge sind über die Malleolen gemessen rechts 38, links 28;
über dem Fussrücken . . . . . " 31, " 24.

Das untere Tibiaende ist stark verbreitert und zeigt nicht die normalen Contouren des Malleolus; es ist unten abgerundet, 5 cm breit (gegen 3 cm linker Mall. int.) und reicht soweit nach unten, dass Patientin auf dem unteren Tibiaende und der Innenfläche des Calcaneus geht. Die Haut über dem unteren Tibiaende zeigt daher eine Druckschwiele.

Das untere Ende der Fibula wird lateral von einem losen, etwa pflaumengrossen Knochenfragment überlagert, welches nach oben hin eine scharfe Kante zeigt und deshalb für den abgesprengten Malleolus externus gehalten werden kann. Es ist frei verschieblich und liegt oberhalb der Reihe der Tarsalknochen. Vor diesem fracturirten Malleolus liegt tiefer im Gelenk ein zweites, etwa bohnengrosses Knochenstück, welches bei der Palpation unter Reiben nachgiebt.

Der Calcaneus ist lateral und hinten verdickt. Das Os scaphoideum, Os cuneiforme I und der Metatarsus I sind in ihrem Höhendurchmesser verbreitert, bis zu 5 cm, so dass das Fussgewölbe verschwunden ist, und ein Plattfuss besteht.

Die Zehen sind stark seitlich comprimirt, der Hallux steht in Valgus-, die 2. Zehe in Beugestellung. Die Zehennägel sind theilweise verkrüppelt. Der Fuss schlottert im Talocruralgelenk; die Bewegungen sind völlig schmerzlos; die seitliche Beweglichkeit in den Intertarsalgelenken ist eingeschränkt. Es bestehen crepitirende und ab und zu laut knackende Geräusche im Sprunggelenk.

Die übrigen Gelenke und Knochen der Patientin sind normal, bis auf den gleichfalls in extremster Valgusstellung stehenden Hallux des linken Fusses, so dass die 2. Zehe vollkommen überlagert wird. (Patientin giebt zu, immer enges Schuhwerk getragen zu haben.)

Die Untersuchung der inneren Organe, Herz, Lunge, Nieren ergiebt normale Verhältnisse.

Die Pupillen sind weit, die linke grösser als die rechte; beide reagiren nicht auf Lichteinfall, auf Convergenz ganz gering. Der Augenhintergrund zeigt normale Papillen und Gefässe.

Der Gang der Patientin ist ataktisch, bei geschlossenen Augen schwankend; Romberg'sches Phänomen ist vorhanden. Die obere Extremität ist ganz gering ataktisch; die ausgestreckten Zeigefinger werden unsicher und etwas ausfahrend einander genähert. Lähmungserscheinungen sind nicht vorhanden.

Die Sensibilitätsprüfung ergiebt am Rumpf eine hypästhetische Zone im Bereiche der linken 7. Rippe für feine Berührungen. Desgleichen besteht vorn in der Mitte des linken Unterschenkels, auf der linken grossen Zehe und am rechten inneren Fussrand herabgesetzte tactile Empfindlichkeit. Verlangsamte Empfindungsleitung ist nicht vorhanden.

An beiden Unterschenkeln besteht Hypalgesie; durch Summation der Reize wird die Schmerzempfindlichkeit erhöht.

Der Temperatursinn für warm ist an den unteren Extremitäten herabgesetzt; nach längerer Einwirkung lösen warme Gegenstände heftige Schmerzen aus.

Gesicht und obere Extremität haben normale Sensibilität.

Der Muskelsinn ist nicht gestört; Berührungen werden aber falsch localisirt. Die Hautreflexe an den Fusssohlen sind aufgehoben, Bauchdeckenreflex deutlich. Die Sehnenreflexe fehlen sämmtlich.

Für die Diagnose: Tabes dorsalis sprechen ausser der Arthropathie des Sprunggelenks und der Osteopathie der Tarsalknochen:

1. Fehlen sämmtlicher Sehnen- und des Pupillarreflexes.
2. Ataxie, Romberg'sches Phänomen.
3. Sensibilitätsstörungen.

Die Röntgenaufnahmen von den durch den starken Erguss aufgetriebenen Gelenken lassen eine unzweifelhafte Deutung häufig nicht zu. Es mögen neben dem Erguss auch noch die Veränderung der chemischen Beschaffenheit des Knochens, sowie vielleicht die abnorme Lagerung der Knochenbälkchen (Kienböck [28]) dazu beitragen, dass die Schatten theilweise undeutlich sind.

Auf den Radiogrammen des rechten Kniegelenks des ersten Patienten (Taf. VIII, Fig. 1 von innen, Fig. 2 von aussen aufgenommen) ist die Luxationsstellung der Tibia deutlich ersichtlich.

Nach Fig. 1 scheinen beide Femurcondylen zu fehlen, in Fig. 2 ist der dunkle Schatten vielleicht für einen Condylus anzusprechen; doch lässt die dunklere Schattirung darauf schliessen, dass derselbe nicht in einer Ebene mit dem Femur liegt, und ich glaube daher, zumal sich der Schatten unter dem Femur in Form einer Knochenspange fast bis zur Patella fortsetzt, dass es sich um eine im Bilde vor dem Femur liegende Verknöcherung der Kapsel handelt, die bei der Palpation als zu der halbkugeligen Knochenschaale gehörend impo-

nirte. Der Femurschaft ist in seiner hinteren Begrenzung in den dunklen Schatten hinein zu verfolgen.

Das vordere obere Stück der Tibia fehlt an der normalen Stelle, ebenso die Gelenkflächen. Das unter dem Femur liegende compacte Knochenstück, in Fig. 2 ziemlich scharf begrenzt, ist nun entweder als der abgesprengte vordere Theil der Tibia aufzufassen, oder aber als abgesprengter Femurcondylus, der nun innerhalb der Kapselverknöcherungen oder auch frei im Gelenk liegt; im letzteren Falle ist der Substanzverlust an der Tibia durch einen Abschleifungsprocess zu erklären in Folge des fortgesetzten Gebrauches des Beins.

Der in Fig. 1 im Hintergrunde des Bildes sichtbare leichte Schatten, der von der Patella beginnend hinter Femur und Tibia vorbei bis zur Fibula reicht, ist die oben beschriebene, dicht unter der Haut fühlbare Knochenkapsel auf der lateralen Seite des Knies. Die Fibula articulirt, noch weiter lateral gelegen, mit derselben.

Diese palpatorisch als compacte Knochenmasse erscheinende Halbkugel zeigt sich auf beiden Aufnahmen als aus zahlreichen Verknöcherungen des gesammten Kapsel- und Bandapparates bestehend; Fig. 2 lässt diese auch als zusammenhängend erscheinen, weniger Fig. 1. Die verschiedenen Schattirungen rühren natürlich von der verschiedenen Dicke der Verknöcherungen her.

Alle zur Patella ziehenden Bänder, sowie der Ansatz der Quadricepssehne sind ossificirt. Die leichten, längs des Femur in der Oberschenkelmusculatur, sowie oberhalb der Tibia liegenden Schatten sind ausgedehnte Verknöcherungen von Muskeln und Sehnen.

Palpatorisch sind dieselben wegen ihrer tiefen Lage in den Weichtheilen nicht nachweisbar gewesen.

Die Aufnahmen vom linken Kniegelenk lassen schon sicherere Schlüsse zu:

Auf Tafel VIII, Fig. 3 ist besonders die Luxationsstellung der Unterschenkelknochen nach aussen, sowie die erhebliche Verbreiterung des oberen Tibiaendes nach den Seiten hin ersichtlich. Von der Tibia hinweg und median von derselben in die Weichtheile hinein erstreckt sich eine schmale Knochenspange, eine beginnende Verknöcherung der Gelenkkapsel. Lateral von dem äusseren Femurcondylus zeigen sich über dem frei in die Weichtheile hineinragenden Tibiacondylus Verknöcherungen derselben, anscheinend vom Femur ausgehend.

Fig. 4, eine Aufnahme von der Innenseite, lässt gleichfalls die Wucherungen der Tibia, besonders nach hinten zu, sowie eine Exostose des Femur, dahinter Ossification der Weichtheile erkennen.

Die vordere Gelenkflächenkante der Tibia scheint geschwunden

zu sein; an ihrer Stelle befindet sich die auf der vorigen Figur besser sichtbare, hier senkrecht zur Bildfläche verlaufende Knochenspange, die beginnende Kapselverknöcherung, welche man ohne die vorige Figur leicht für eine Absprengung der vorderen Gelenkflächenkante halten könnte.

Tafel VIII, Fig. 5 zeigt dasselbe Knie, einige Wochen später von aussen aufgenommen. Man sieht dementsprechend den Wucherungsprocess weiter vorgeschritten; besonders an Tibia und Fibula hat sich in dieser kurzen Zeit eine grössere Knochenmasse gebildet, die auf der vorigen Figur in der ersten Anlage sichtbar ist.

Auch die vorn um die Tibia verlaufende Knochenspange ist deutlicher geworden; desgleichen sind die Verknöcherungen der Weichtheile hinter den Femurcondylen, sowie vorn und hinten entlang dem Schaft weiter vorgeschritten.

Fig. 6 giebt die frische Calcaneusrissfractur am linken Fuss wieder. An den übrigen Fusswurzelknochen sind keine Veränderungen erkennbar.

Tafel IX, Fig. 7 zeigt den rechten Fuss des Patienten, an dem derselbe vor 9 Jahren eine Supramalleolarfractur erlitten hat. Die Tibia ist, besonders hinten, durch mächtige periostale Knochenauflagerungen stark verdickt; nach oben hin ragt eine Knochenplatte, vom Periost ausgehend, zwischen Tibia und Fibula frei in die Weichtheile hinein, vielleicht eine Sehnenverknöcherung.

Der hintere Calcaneushöcker ist nach oben dislocirt, wahrscheinlich nach einer mit Verschiebung der Fragmente geheilten Fractur. Der Talushals ist durch die gewucherte Tibia etwas vertieft, das Caput tali verbreitert und verdickt. Das mit dem Caput tali articulirende, aus der Reihe der übrigen Tarsalknochen hervorgetretene Knochenfragment muss dem Kahnbein angehören. Dies scheint von seiner normalen Stelle verdrängt und fracturirt zu sein, derart, dass das obere Fragment über, das untere, bedeutend verschmälerte, unter die angrenzenden Tarsalknochen zu liegen gekommen ist. Beide Bruchstücke sind durch knöcherne Callusmasse, im Bilde durch leichte Schattirungen angedeutet, mit einander verwachsen. Auch die Ossa cuneiformia scheinen mit einander knöchern verbunden zu sein, eine deutliche Grenze zwischen ihnen ist nicht zu erkennen; auch dies würde auf früher stattgehabte Fracturen hindeuten.

Tafel IX, Fig. 8 zeigt die Arthropathie des rechten Sprunggelenks bei der zweiten Patientin.

Der Malleolus internus der Tibia ist abgeschliffen; der Fuss steht nach aussen luxirt, so dass die Tibia nur mit dem medianen

Theil der Gelenkfläche auf dem Talus articulirt und der Fibulaschaft an der Articulation mit dem Talus Theil hat. — Der Malleolus externus fehlt ebenfalls an der normalen Stelle; er ist abgesprengt und nach oben seitwärts dislocirt, wo wir ihn als unregelmässig begrenztes loses Knochenstück wiederfinden. Zwischen Calcaneus, Talus und Fibula ist das oben beschriebene bohnengrosse Knochenfragment gleichfalls sichtbar.

Die Tibia zeigt in geringem Maasse periostale Knochenauflagerungen. Talus und Calcaneus weisen ganz unregelmässige Contouren auf. Bestimmte Schlüsse über die Veränderungen der Tarsalknochen sind wegen der Undeutlichkeit des Bildes leider nicht zu ziehen.

Sowohl was die klinischen Erscheinungen, wie die durch das Durchleuchtungsverfahren nachgewiesenen Veränderungen der Gelenke und Knochen beider Patienten anbetrifft, entsprechen beide Fälle genau dem typischen Bilde, wie es Charcot und nach ihm alle anderen Autoren fast übereinstimmend von der Arthropathia tabidorum entworfen haben. Wir wollen dasselbe noch einmal zusammenfassen:

Bei Tabeskranken tritt scheinbar spontan oder im Anschluss an Traumen, meist leichterer Natur, ein starker Gelenkerguss auf, verbunden mit einer derben Schwellung der umgebenden Weichtheile, bis zu den benachbarten Gelenken, oder beim Befallensein der Schulter bis über den halben Thorax sich erstreckend. Diese Schwellung hat eine eigenthümlich derbe Beschaffenheit und hinterlässt entweder gar keinen oder nur einen flachen Fingereindruck. Die Haut über dem Gelenk ist meist unverändert, von normaler Farbe und Temperatur, häufig von dilatirten Hautvenen durchzogen; doch kommen auch Röthung und Temperaturerhöhung der Haut des befallenen Gelenkes vor. Bei Bewegungen sind im Gelenk crepitirende, manchmal laut krachende Geräusche vorhanden.

Das Charakteristicum dieses ganzen krankhaften Processes aber ist die völlige Schmerzlosigkeit der Gelenke, sowie das ungestörte Allgemeinbefinden der Patienten, so dass es vorkommt, dass sie von ihrer Erkrankung gar nichts wissen, oder aber sie nicht beachten. Die erste Veranlassung, einen Arzt aufzusuchen, bildet meist erst die allmählich sich entwickelnde Dislocation der Gelenkenden, das Schlottrigwerden des Gelenks; der Patient hat keinen sicheren Halt mehr in demselben.

Untersucht man nun ein solches Gelenk, so findet man häufig schon frühzeitig hochgradige Veränderungen in demselben:

Abgeschliffene atrophische oder stark gewucherte Gelenkenden, Fracturen derselben, lose Knochenpartikel, Exostosen, Verknöcherungen von Bändern, Sehnen und Muskeln, vor Allem aber eine hochgradige Lockerung der Bänder und Erschlaffung der Kapsel, die die perversesten Stellungen der Knochen zulassen. Die Beweglichkeit kann so gross werden, dass es z. B. bei Erkrankung des Kniegelenks zur Entstehung der „Jambes de polichinelles", der Hampelmannsbeine kommt.

Gebraucht nun der Kranke ein derartig befallenes Gelenk ohne Schonung — da er keine Schmerzen hat — weiter, so schreitet der destructive Process weiter fort, da an den Gelenkapparat zu grosse Anforderungen gestellt werden — auch in Folge der meist schon bestehenden Ataxie. Die Bänder werden durch die incoordinirten Muskelbewegungen stark gezerrt, zerrissen, die Knochen schleifen sich aneinander immer mehr ab, oder die umgebenden Weichtheile verknöchern in immer grösserer Ausdehnung, bis schliesslich dem Kranken das Gehen aus rein mechanischen Ursachen unmöglich, und er an das Bett gefesselt wird.

Das klinische Bild kann nun in verschiedener Weise Abweichungen von dem eben geschilderten erfahren:

Dem Auftreten der Schwellung — meist plötzlich und ohne Vorboten — können Schmerzkrisen in dem betreffenden Gelenk vorausgehen. In unserem Falle I traten im linken Fussgelenk einige Tage vor dem Eintritt des Ergusses keine eigentlichen Schmerzen, sondern Parästhesien auf, die sich genau auf die Calcaneusgegend beschränkten, wo nach Abnahme der Schwellung die Fractur nachgewiesen wurde. Man könnte daran denken, dass das brennende Gefühl in der Calcaneusgegend durch die bereits eingetretene Fractur veranlasst war, und der Erguss erst auftrat, als der Patient die Treppe herunter ging; wahrscheinlicher aber ist, dass bei dieser Gelegenheit die Fractur stattfand, der am nächsten Tage die Schwellung folgte, und dass die mehrere Tage vorher sich bemerkbar machenden Parästhesien auf irgend welchen anderen Reizerscheinungen von Seiten der erkrankten sensiblen Hautnerven beruhten. —

Vor dem Auftreten der Arthropathieen können, worauf Westphal (83) zuerst hinwies, eigenthümliche reibende und knackende Geräusche in den betreffenden Gelenken als Vorboten der Erkrankung wahrnehmbar sein, ein Zeichen, dass in dem Gelenk schon vorher Veränderungen vor sich gegangen sind. Meist pflegen die Arthropathieen aber plötzlich aufzutreten, und zwar im Anschluss an Traumen, die freilich dem in seiner Sensibilität gestörten Tabiker häufig unbe-

wusst bleiben. Von dem ersten Patienten wurde jedesmal ein Trauma angegeben. Ich komme auf die Bedeutung des Traumas für die Arthropathieen weiter unten noch zurück.

Der Erguss und die Schwellung der umgebenden Weichtheile kann in einigen Wochen wieder verschwinden, das Gelenk seine normale Form und Function wieder erhalten; die Crepitation pflegt meist bestehen zu bleiben; man hat dies als die benigne Form der Arthropathieen beschrieben, im Gegensatz zu der fortschreitenden Erkrankung, der malignen (Charcot [43], Sonnenburg [69]). Westphal (83) und nach ihm Andere haben gezeigt, dass die benigne Form häufig in die maligne übergeht, so dass diese Eintheilung der Arthropathieen nicht haltbar erscheint. Auch andere Arten der Eintheilung von klinischen Gesichtspunkten aus sind versucht worden: eine leichte und eine schwere Form (Kredel [33], Weiszäcker [80] u. A.), schnell und langsam verlaufende; doch finden sich ebenso zahlreiche Uebergänge zwischen beiden Formen, dass die Eintheilung im pathologisch-anatomischen Sinne, wie sie die meisten neueren Autoren vorgenommen haben, gerechtfertigter erscheint: sie unterscheiden eine atrophische und eine hypertrophische Form der Arthropathieen, von denen die erstere mit ziemlicher Regelmässigkeit an den Hüft- und Schultergelenken, die hypertrophische Form mit Vorliebe an den Ellenbogen- und Fussgelenken auftritt.

Das Kniegelenk lässt meist beide Formen erkennen, indem der Femur von der hypertrophischen, die Tibia von der atrophischen befallen wird. Doch ist dies keine Regel, wie die beiden Kniegelenke des ersten Patienten beweisen, indem hier die rechte Tibia mehr der Atrophie, die linke der Hypertrophie zuneigt. Auf beide Processe werde ich bei der Besprechung der pathologischen Anatomie noch näher eingehen. —

Eine andere Abweichung von der gewöhnlichen Form besteht darin, dass die Arthropathieen mit Schmerzen verbunden sind; dieselben können nur gering sein und im weiteren Verlaufe der Erkrankung ganz aufhören — wie beim ersten Patienten — oder eine grössere Ausdehnung annehmen, wie solche Fälle mehrfach in der Literatur berichtet worden sind (Sonnenburg [69]), auch mit Störung des Allgemeinbefindens und Temperatursteigerung; doch gehört diese Abweichung immerhin zu den Seltenheiten. Nach Sterne (71) kommt es eher bei der hypertrophirenden Form der Arthropathieen zu Schmerzen und Entzündungserscheinungen, als bei der atrophirenden.

Eine zufällige Complication ist die Vereiterung der Gelenkergüsse in Folge nicht aseptischer operativer Eingriffe; alle derartigen be-

richteten Fälle von Vereiterung sind jedenfalls darauf zurückzuführen. Auch sind Fälle berichtet, in denen ein an tabischer Arthropathie erkranktes Gelenk von Tuberculose ergriffen wurde. —

Andere Complicationen bilden die bei Tabiden auftretenden anderweitigen trophischen Störungen, Atrophieen der Nägel, Ausfall der Zähne, mal perforant an Füssen und Händen, Muskelatrophieen, auf die hier weiter nicht eingegangen werden soll.

Da die pathologische Anatomie der tabischen Arthropathieen ähnliche Veränderungen in den Gelenken, wie die Arthritis deformans, zeigt, wurde von Virchow (78), v. Volkmann (79), Rotter (57, 58), Kredel (33) u. A. die Arthropathia tabidorum direct als eine Arthritis deformans bei Tabes aufgefasst.

Es muss zugegeben werden, dass das pathologisch-anatomische Bild beider Erkrankungen Uebereinstimmendes bietet, wenigstens was die intraarticulären Veränderungen anbetrifft. Bilder aber, wie sie die atrophische Form der Arthropathie zeigt, kommen bei der Arthritis deformans nicht vor; bei der hypertrophischen Form zeigen zudem die periarticulären Gewebe eine viel grössere Betheiligung an dem krankhaften Process, wie dies besonders in letzter Zeit die Röntgenuntersuchungen tabischer Gelenke dargethan haben, so von Dupré et Devaux (12), Gibert (17); auch die Radiogramme von unseren Patienten zeigen die periarticulären Weichtheilverknöcherungen in hervorragender Weise. Man ist daher berechtigt, auch pathologisch-anatomisch eine Trennung beider Erkrankungen vorzunehmen, wie dies fast alle neueren Autoren thun.

Das klinische Bild zeigt ja, wie schon Charcot festgestellt hat, zahlreiche principielle Unterschiede zwischen beiden Krankheiten:

Bei der Arthritis deformans der allmähliche Beginn und chronische Verlauf, stets mit Schmerzen, und zwar meist sehr heftigen, verbunden; Gelenkergüsse, sowie die derben Weichtheilschwellungen treten in der Regel nicht auf; die Gelenkzerstörungen, viel langsamer fortschreitend, nehmen nicht einen so bedeutenden Umfang an; es besteht mehr Neigung zu Versteifungen.

Auf der anderen Seite: Plötzlicher Beginn, Schmerzlosigkeit, stets starke Gelenkergüsse und Weichtheilschwellung, rascher Verlauf mit ausgedehnten Zerstörungen der das Gelenk zusammensetzenden Theile, Bildung hochgradiger Schlottergelenke. So lassen sich zahlreiche Unterschiede zwischen beiden Krankheiten aufzählen, wie sie von den meisten Autoren eingehend geschildert worden sind.

Nach Virchow (78) beginnt nun, pathologisch-anatomisch, der Process bei beiden Erkrankungen in den Gelenkknorpeln, mit leb-

hafter Zellenproliferation, besonders am Rande, die zur Bildung marginaler Wülste Veranlassung giebt. Durch Abschleifung kommt es zur Usur, zur Zerfaserung des Knorpels; die Knochenepiphyse wird sichtbar. Dann beginnt in Folge einer chronisch osteoplastischen Entzündung eine Eburnisation des Knochens mit Bildung von Schliffflächen. Der Knochen verdickt sich, zumal in den Condylen, es kann zu Exostosenbildung kommen. In Folge der später zu besprechenden Knochenbrüchigkeit und Analgesie der tiefen Theile können Fracturen der Epiphysen hinzutreten, entweder Absprengungen kleiner Knochenpartikel oder eines oder beider Condyli. Diese Knochenfragmente, entweder gestielt oder als Corpora libera im Gelenkraum, können einmal wuchern, oder aber sie fallen der Atrophie und Resorption anheim, verkleinern sich oder verschwinden ganz.

Die Diaphyse unterliegt dann auch meist in Folge der Abschleifung der Resorption.

Wie am Knochen, so spielen sich auch an dem übrigen Gelenkapparat entweder hypertrophische oder atrophische Vorgänge ab.

Die Synovialis ist weiss, verdickt, zeigt zottige Excrescenzen, die verknöchern und gleichfalls zu freien Gelenkkörpern werden können. In anderen hochgradigen Fällen zeigt die Synovialis Defecte, ist an vielen Stellen verdünnt, oder kann sogar ganz fehlen.

Die Kapsel und der Bandapparat ist ödematös, verdickt; die Kapsel dilatirt, so dass sie wie ein loser Sack das Gelenk umgiebt. Die Bänder sind verlängert, können reissen und zu Oedemen im periarticulären Gewebe führen, können atrophiren und verschwinden, oder aber verknöchern mitsammt der Kapsel, so dass das Gelenk wie in eine Knochenschale eingebettet erscheint (so Fall 1).

Extracapsulär kommt es in Folge der Porosität des Knochens zu Absprengungen einzelner Partikel, die in Verbindung mit Muskeln und Sehnen bleiben, wuchern und in die Weichtheile hineinragen.

Periostale Knochenauflagerungen der Diaphysen, sowie extracapsuläre Osteophyten sind ein sehr häufiger Befund; ferner kommt es durch eine Myositis ossificans zur progressiven Ossification von Sehnen, Fascien und Muskeln, wohl meist vom Periost ausgehend. Doch finden sich auch freie Knochenplatten, nicht im Zusammenhange mit dem Periost, in den Weichtheilen, deren Entstehung noch nicht aufgeklärt ist. In unserem Falle I finden sich mehrere solcher freien Knochen in der Oberschenkelmuskulatur, die mit dem Periost nicht zusammenhängen und auch nicht direct aus abgesprengten Knochenpartikeln entstanden sein können, da kein Diaphysenbruch stattgehabt hat. Tillmanns (75) hält es für möglich, dass sich solche freien

Osteome im Muskel aus Osteoblasten entwickeln können, welche von der Verletzungsstelle des Knochens oder Periosts aus durch die Blutbahn in die Muskeln verschleppt worden sind. Und gerade die Oberschenkelmuskulatur bildet ja in unserem Falle in Folge der starken Inanspruchnahme durch die ataktischen Bewegungen einen locus minoris resistentiae.

Nach Wilms (84), der zuerst genauer die Myositis ossificans bei tabischen Arthropathieen an der Hand von Röntgenbildern bespricht, sind für die Knochenneubildung und Zerstörung die mechanischen Druck- und Belastungsverhältnisse allein verantwortlich zu machen. Auch in unserem Falle I (Taf. VIII) ist an den Radiogrammen des rechten Kniegelenkes deutlich ersichtlich, dass in den Weichtheilen überall dort, wo die stärksten mechanischen Insulte stattfinden, die Knochenneubildung am ausgedehntesten ist: nämlich unter dem Femur, wo sich eine knöcherne Schale herausgebildet hat, in der der Femur allein seinen Stützpunkt findet, und oberhalb der Tibia, welche hier direct in die Weichtheile hineinragt. Die Quadricepsmusculatur, sowie die Insertionsstelle der Sehne an der Patella zeigen Verknöcherungen. Gerade dieser Muskel bei der Ataxie, dem übermässigen Vorschl[illegible] des Unterschenkels, fortwährenden Zerrungen und Dehnungen ausgesetzt ist.

Auch die folgenden Abbildungen des linken Knies bieten ähnliche Verhältnisse dar.

Wenn auch die Erklärung der rein mechanischen Entstehung dieser Knochenneubildungen vollkommen einleuchtend ist, so möchte ich doch nicht, wie Wilms, jeden nervösen Einfluss auf die Bildung derselben leugnen. Denn wir beobachten auch bei bettlägerigen Kranken, welche ihre Extremitäten schonen, diese hypertrophirende Form mit Weichtheilverknöcherungen.

Wilms zieht zu diesen Knochenneubildungen in den Muskeln die Reit- und Exercirknochen in Parallele, deren traumatische Entstehung ja sicher ist. Er giebt aber selbst zu, dass für ihre Entstehung ein „unbestimmbares fragliches Disponens" angenommen werden muss, denn sonst müssten wir sie bei jedem Reiter und Soldaten finden. Wenn man „diesem Disponens bis jetzt auch keine greifbare Form zu geben im Stande ist", so liegt doch nach den weiter unten zu besprechenden Degenerationen peripherer Nerven bei Tabikern die Annahme sehr nahe, dass auch nervöse Einflüsse für die Knochenneubildungen und Zerstörungen bei den Arthropathieen in Betracht kommen. —

Ausser diesen pathologisch-anatomischen Veränderungen, die na-

türlich je nach dem Stadium der Erkrankung verschiedene Grade aufweisen, findet man stets einen mehr oder weniger starken Erguss in dem Gelenk, welcher serös, serofibrinös, fibrinös oder nach Rupturen kleiner Gefässe sanguinös sein kann.

Die umgebenden Weichtheile sind bis zu den benachbarten Gelenken geschwollen; jedoch handelt es sich nicht um ein Oedem, wie wir es bei Circulationsstörungen des grossen oder kleinen Kreislaufs im Unterhautzellgewebe auftreten sehen, sondern um eine eigenthümliche derbe Schwellung, eine Infiltration der tiefer gelegenen, den Knochen umgebenden Weichtheile, die daher auf Fingerdruck keine oder nur eine flache Delle hinterlassen.

Nach Rotter (58) ist diese Schwellung dadurch veranlasst, dass stets die betreffende Gelenkkapsel eingerissen ist, und die Synovia in die tiefliegenden Weichtheile gleichsam hineingepresst wird. Es haben dies mehrere Beobachtungen bestätigt, bei denen durch Punction Synovialflüssigkeit in den Weichtheilen nachgewiesen wurde. Auch weist Rotter darauf hin, dass die Schwellung nach gewöhnlichen traumatischen Kapselrissen denselben Charakter, wie die der Arthropathieen, trägt. Bei dem frischen Erguss, den ich bei der Calcaneusfractur des ersten Patienten zu beobachten Gelegenheit hatte, ist leider eine Punction des Infiltrats nicht vorgenommen worden; möglich ist es aber immerhin, dass bei der Fractur das Talo-Calcaneusgelenk mit eröffnet worden ist.

Nach Anderen spielen nervöse Einflüsse die grösste Rolle für das Eintreten der Schwellung, da Temperaturerhöhung und Röthung des befallenen Gliedes oder das gelegentliche Auftreten eines Herpes, sowie gleichzeitig eintretende Crises gastriques beobachtet wurden. Diese beiden letzteren Complicationen sind jedenfalls nur selten, während sich Temperatursteigerung und Röthung häufiger finden.

Auch in unserem frischen Falle fühlte sich die Haut des linken Unterschenkels heiss an. Rotter will dies nun so erklären, dass durch das Oedem der tiefergelegenen Weichtheile die Circulation erschwert wird, und die oberflächlichen Collateralbahnen eine Röthung und erhöhte Temperatur bedingen. Wäre diese Annahme richtig, so liesse sich gar nicht erklären, weshalb wir nicht bei jeder Arthropathie diese Röthung und Temperaturerhöhung finden, da ja durch das tiefliegende Infiltrat immer eine erschwerte Circulation bedingt wird. — Für die Erklärung der Schwellung können wir daher nervöser Einflüsse nicht entrathen; vielleicht dass diese in einer Degeneration des Sympathicus zu suchen sind, wie Minor (41) annimmt; wahrscheinlich aber ist die Erkrankung des die Ernährung

regelnden sensibelen Nerven die Ursache; ich komme auf diese Frage weiter unten noch zurück. Für die Fälle, in denen erhöhte Temperatur besteht, wie in unserem Falle I am linken Fussgelenk, ist es wahrscheinlich, dass diese Erscheinungen durch einen Kapselriss hervorgerufen werden, indem die in die periarticulären Gewebe eindringende Synovialflüssigkeit einen Entzündungsreiz setzt. Denn wir sehen ja bei Anwesenheit fremder Stoffe in den Geweben — und als ein solcher ist die Synovialflüssigkeit im Bindegewebe und in den Muskeln aufzufassen — zu ihrer Resorption stets denselben Vorgang sich abspielen, wie bei der Entzündung. Daher verschwinden auch nach einiger Zeit — nach beendeter Resorption — die Entzündungserscheinungen Röthung und Hitze.

Auf die Erkrankung der Tarsalknochen und Gelenke, die Charcot und Féré (48) zuerst unter dem Namen Pied tabétique beschrieben haben, möchte ich noch näher eingehen, da sie eine besondere Stellung unter den Arthropathieen einnimmt.

Es handelt sich bei dem tabischen Fuss eigentlich mehr um eine Osteopathie, wie die zur Section gekommenen Fälle beweisen, in denen in erster Linie die Fussknochen, in zweiter die Gelenke betheiligt sind. In den meisten Fällen bekommt der Arzt den tabischen Fuss erst zur Untersuchung, wenn der Krankheitsprocess weit vorgeschritten ist, da derselbe dem Kranken keine Schmerzen und nur eine geringe Functionsstörung verursacht.

Der Fuss zeigt ein monströses Aussehen, ist verdickt, mitunter besteht auch Schwellung. Das Typische ist eine Abknickung des Fusses in den Tarso-Metatarsalgelenken nach aussen, seltener nach innen. Dadurch entsteht eine winkelige Ausbuchtung meist des inneren Fussrandes; das Os scaphoideum, cuneiforme I, sowie in zweiter Linie die anderen Tarsalknochen sind verdickt, so dass das Fussgewölbe verschwindet, und ein Pes planus entsteht. Oder die einzelnen Tarsalknochen sind fracturirt, abgeschliffen bis zur Unkenntlichkeit, theilweise wieder verwachsen oder in lauter einzelne Knochenfragmente zerfallen, wie Charcot (48) einen solchen Pied tabétique mit 25 losen Knochenfragmenten beschrieben hat. — Die klinischen Erscheinungen sind sonst die gleichen, wie bei den Erkrankungen anderer Gelenke; nur pflegt der Verlauf ein mehr chronischer zu sein.

Wir haben es im Falle I sowohl, wie im Falle II mit einer atypischen Form des tabischen Fusses zu thun. Bei dem rechten Fuss des Patienten handelt es sich um eine reine Osteopathie; ich habe von Gaucher und Duflocq (49) einen ähnlichen Fuss beschrieben gefunden, bei dem die Tibia auch stark verdickt und mit

der Concavität nach innen gebogen war, und das Gelenk, wie der Fuss keine Schwellung zeigte.

In unserem Falle ist noch eine Veränderung des Calcaneus, des Os scaphoideum und der Ossa cuneiformia durch das Radiogramm nachzuweisen gewesen. Die typische Abknickung des Fusses in den Tarso-Metatarsalgelenken, die Verdickung des inneren Fussrandes, sowie ein Pes planus sind jedoch nicht vorhanden. — Der rechte Fuss der zweiten Patientin kommt dem typischen Bilde des Tabesfusses schon näher. Wir haben es hier in erster Linie mit einer Arthropathie des Sprunggelenkes zu thun, daneben mit einer Osteopathie der Tarsalknochen. Der innere Fussrand ist verdickt, Pes planus ist vorhanden, doch fehlt wiederum die winkelige Ausbuchtung, wie sie Charcot als typisch bezeichnet. Es ist aber wohl denkbar, dass sich dieselbe auch noch im weiteren Verlaufe der Erkrankung herausbildet; wir können somit diesen Fuss als eine Vorstufe zu dem Pied tabétique Charcot's auffassen.

Vielleicht das erste Anfangsstadium desselben haben wir in der Calcaneusfractur des ersten Patienten. Ich habe in der Literatur weder über den Beginn eines Pied tabétique, noch über eine Beobachtung einer frischen Calcaneusfractur bei Tabikern Angaben gefunden, und glaube daher, dass es sich hier um den Anfang der Entwickelung eines tabischen Fusses handelt. Möglich ist es aber, dass sich die Erkrankung auf die Osteopathie des Calcaneus beschränkt; Tuffier und Chipault (76) beschreiben einen solchen Fall von Calcaneusveränderung bei einem Tabiker, die wahrscheinlich auf eine alte Fractur zurückzuführen ist. Ob sich hier im Anschluss an die Calcaneusfractur ein typischer Pied tabétique entwickeln wird, wird mit Wahrscheinlichkeit nicht festzustellen sein, da Patient in seine Heimath entlassen ist.

Jürgens (25), welcher eine Anzahl von im Leben noch keine Erscheinungen bietenden Gelenken von zur Section gekommenen Tabiden untersucht hat, verlegt den Anfang des pathologischen Processes in die Kapsel und den Bandapparat; er fand die Synovialis geröthet, die Bänder verlängert und erschlafft, die Kapsel dilatirt, während die knorpeligen Gelenkenden noch normale Structur zeigten.

Nach Rotter u. A. ist die Arthropathie im Beginne entweder eine deformirende Gelenkentzündung — Beginn also im Knorpel — oder eine Gelenkfractur. Er hat einige Präparate beschrieben, welche nur Veränderungen des Knochens ohne veränderte Knorpelstructur aufwiesen.

Viele der neueren Autoren verlegen den primären Sitz des Lei-

dens ausschliesslich in den Knochen, und zwar stützen sie sich dabei auf die Untersuchungen Blanchard's (45) und Regnard's (45). Bei der histologischen Untersuchung tabischer Knochen fand ersterer eine Dilatation der Havers'schen Canälchen, die confluiren können zu grösseren Hohlräumen; in diesen fanden sich reichliche Fettzellen. Diese Umwandlung des Knochengewebes ist in den der Markhöhle zugewandten Partieen am meisten ausgesprochen; erstreckt sich diese Rarefication des Knochengewebes bis zur Peripherie, so kommt es zu der siebartigen, porösen Beschaffenheit derselben.

Ergänzt werden diese Befunde durch die chemischen Untersuchungen Regnard's, der eine Abnahme der Phosphate und Zunahme des Fettgehaltes im tabischen Knochen feststellen konnte.

Diese Veränderungen in der chemischen Zusammensetzung und im Bau des Knochengewebes bedingt die Brüchigkeit der tabischen Knochen. Diese verminderte Widerstandsfähigkeit des Knochengewebes wollen Weiszäcker u. A. allein für die Entstehung der Arthropathieen verantwortlich machen. Wenn auch Spontanfracturen der Epiphysen, wie die drei Präparate Rotter's beweisen, Gelenkaffectionen zur Folge haben können, so stehen dem gegenüber doch die Befunde Virchow's, Jürgen's und auch Rotter's, wo die Knorpel einerseits, Bänder und Kapsel andererseits der Ausgangspunkt für die Arthropathieen waren. Ich glaube daher mit Kredel (33), dass der krankhafte Process seinen Beginn von allen das Gelenk zusammensetzenden Theilen nehmen kann, und zwar hervorgerufen durch die Degeneration der betreffenden, den Gelenkapparat versorgenden sensiblen Nerven. Natürlich betheiligt sich in den ausgesprochenen Fällen an dem Process immer der Knochen, entweder primär oder secundär, und es ist, wenigstens vom klinischen Standpunkte aus, nicht ganz ungerechtfertigt, wenn Sternberg (70) statt Arthropathie den Namen Osteoarthropathie eingeführt wissen will.

Die Knochenbrüchigkeit bei Tabikern hat einerseits Spontanfracturen der Diaphysen zur Folge, andererseits kann sie eine Arthropathie bedingen: durch eine intracapsuläre Fractur, indem abgesprengte Knochensplitter eine Gelenkaffection durch den fortwährenden Reiz herbeiführen; oder durch eine Osteopathie der knöchernen Gelenkenden mit secundärer Betheiligung des Knorpels, indem der Knochen in Folge seiner verminderten Widerstandsfähigkeit durch den fortwährenden Druck der Gelenkenden auf einander dem subchondralen Schwunde anheim fällt, und der Gelenkknorpel sich erst in zweiter Linie durch Druckusur an dem Process betheiligt; in diesem Falle braucht es also nicht zur Fractur zu kommen.

Charcot (50) glaubt Spontanfracturen der Diaphysen und Arthropathieen Tabiker nicht von einander trennen zu dürfen; nach seiner Ansicht handelt es sich in beiden Fällen um herdweise Erkrankungen trophoneurotischer Fasern des Knochens, bei Spontanfracturen in der Diaphyse, bei Arthropathieen in der Epiphyse gelegen. Wenn auch diese Charcot'sche Annahme nicht erwiesen ist, so wird doch von den meisten neueren Autoren keine scharfe Grenze zwischen beiden Erkrankungen gezogen, da es sich eben bei beiden um denselben pathologischen Process handelt, die Rarefication des Knochengewebes. Es hat diese Verallgemeinerung also, wie oben auseinander gesetzt, nur für die weiter fortgeschrittenen Fälle und im klinischen Sinne Giltigkeit, da zwar die Knochenbrüchigkeit für die Spontanfracturen der Diaphysen die alleinige Ursache abgiebt, wir aber für die Arthropathieen noch andere Arten der Entstehung kennen.

Diese Knochenbrüchigkeit kann ein sehr frühzeitiges Symptom der Tabes sein. Tilmann (74) hat spontane Oberschenkelfracturen beobachtet bei Individuen, welche noch nicht die geringsten Symptome der Tabes zeigten; erst nach Jahren traten die ersten in Erscheinung.

Die Spontanfracturen der Diaphysen befallen in erster Linie den Femur, dann den Humerus und die anderen Knochen. Die Bruchenden zeigen meist eine reichliche Callusproduction, in Folge der fortwährenden Verschiebung der Fragmente aneinander, da die Patienten wegen der Analgesie das befallene Glied nicht fixiren.

Eine geringere Tendenz zur Heilung zeigen die Spontanfracturen der Epiphysen. Diese leiten entweder, wie schon gesagt, eine Arthropathie ein, oder treten im Verlaufe einer solchen auf, wenn der in seiner Zusammensetzung veränderte Knochen den Ansprüchen, welche der schonungslose Fortgebrauch des betreffenden Gliedes an ihn stellt, nicht mehr gewachsen ist. Die abgesprengten Theile fallen entweder dem Schwunde anheim oder bleiben als Corpora libera im Gelenk liegen. Oder aber sie wuchern und geben Veranlassung zur Verknöcherung der umgebenden Weichtheile.

Selten beobachtet man Spontanfracturen oder Osteopathieen der knöchernen Gelenkenden, welche nicht mit einer Arthropathie einhergehen.

Ich will an dieser Stelle über einen solchen Fall berichten, der zu gleicher Zeit, wie die beiden ersten Patienten, in hiesiger Klinik zur Beobachtung kam.

Fall III. Der Chausséeaufseher L., 48 Jahre alt, stammt aus erblich nicht belasteter Familie. Der Vater starb an der Cholera, die Mutter,

sowie 3 Geschwister leben und sind gesund. 1872 hat er einen Typhus durchgemacht, später einmal Lungenentzündung und die Gelbsucht gehabt. 1875 acquirirte er den ersten weichen Schanker, der zu einer Paraphimose Veranlassung gab; später hat er noch mehrmals weiche Schanker, Gonorrhöen und Bubonen gehabt. Jedoch sind niemals indolente Drüsenschwellungen sowie Ausschläge aufgetreten; eine Schmiercur hat er nicht durchgemacht. Er ist verheirathet und Vater 5 gesunder Kinder. Seine Frau hat nie abortirt.

Im Jahre 1880 verstauchte er sich beim Militär den linken Fuss, hatte dabei starke Schmerzen und wurde dreimal im Lazareth behandelt. 1/2 Jahr später, also im 26. Lebensjahre, traten in demselben Fuss, von der Achillessehne ausgehend, schiessende Schmerzen auf, liessen jedoch bald nach.

Nach einem weiteren halben Jahre begannen dieselben wiederum mit erneuter Heftigkeit, und zwar in beiden Beinen; seitdem ist er dieselben, trotz Badecuren, niemals los geworden, sie „wanderten" durch den ganzen Körper.

1890 trat zum ersten Male, später noch öfter, vorübergehende Blasenschwäche auf, so dass Patient den Urin manchmal nicht halten konnte. 1895 bemerkte er, dass er schlechter zu sehen begann; es trat plötzlich Doppeltsehen und Schielen auf dem rechten Auge auf. — Auch machte sich, jedoch nur vorübergehend, Taubheitsgefühl in beiden Leistengegenden bemerkbar. Im Sommer 1901 spürte er ein gleiches taubes Gefühl im linken Knie, zugleich konnte er es nicht ganz beugen; Schwellung oder Schmerzen waren aber nicht vorhanden; nach 8 Tagen waren die Beschwerden verschwunden. Im Winter 1901 wiederholte sich dieser Vorgang, jedoch mit dem Unterschiede, dass diesmal eine starke Schwellung des Unterschenkels, sowie hörbare Geräusche im Gelenk bei Bewegungen sich hinzugesellten. Bei Hochlagerung des Beins ging die Schwellung zurück, trat aber bei Gebrauch desselben sofort wieder auf; Schmerzen waren dabei nicht vorhanden. Im Januar 1902 bemerkte Patient, dass sich allmählich das Bein immer mehr nach aussen bog im Kniegelenk, und dass sich die Unterschenkelknochen am Knie verdickten. Beim Stehen auf dem linken Beine allein hatte er nur unsicheren Halt.

Beschwerden hat er bei der Aufnahme in die Klinik nur durch die sehr heftigen blitzartigen Schmerzen in beiden Beinen; ab und zu treten auch beim Bücken Schwindelanfälle auf. Ihm ist aber nie aufgefallen, dass er in letzter Zeit unsicherer geht; er hat vielmehr zahlreiche anstrengende Jagden mitgemacht und ist auch des Nachts stets sicher auf den Beinen gewesen. Abnahme der Potenz hat sich bei ihm nicht bemerkbar gemacht.

Status praesens. L. ist ein mässig kräftig gebauter Mann, 1,71 m gross, mit gering entwickeltem Fettpolster; er ist für sein Alter stark ergraut.

Der linke Unterschenkel ist in seinem oberen Drittel mit der Convexität nach aussen gebogen und nur 2 cm verkürzt. Stützt sich der Patient auf das linke Bein, so erscheint die Krümmung noch vermehrt. Der Umfang des Knies ist unterhalb der Patella gemessen links 2 cm grösser, als rechts. Ein Gelenkerguss besteht nicht. Die linke Tibia ist an ihrer ganzen vorderen Kante höckrig. An der oberen Gelenkflächenkante, sowie an der Tuberositas tibiae fühlt man Verdickungen

des Knochens mit rauher Oberfläche; auch die Fibula ist in ihrem Capitulum verdickt und höckrig.

Bei Bewegungen, die schmerzlos und ausgiebig erfolgen, fühlt man ein Ueberschnappen der Sehnen des Musculus semitendinosus und semimembranosus auf dem darunterliegenden Condylus internus tibiae. Crepitation im Gelenk ist nicht nachzuweisen.

An beiden Unterschenkeln besteht ein geringes Oedem bis auf den Fussrücken sich erstreckend, das je nach Hochlagerung oder Gebrauch des Beins verschiedene Stärke zeigt. Diese Schwellung hinterlässt einen tiefen Fingereindruck und hat eine teigige weiche Consistenz.

Die übrige Untersuchung des Patienten ergiebt: Reflectorische Pupillenstarre auf Lichteinfall beiderseits. Die Pupillen sind ungleich weit, die rechte grösser als die linke. Die Beweglichkeit des rechten Auges nach oben und innen ist herabgesetzt, nach aussen und unten normal: Parese des rechten Rectus internus. Rechts ist die temporale Papillenhälfte etwas blasser, als die nasale, aber noch innerhalb normaler Grenzen. Die Venen sind normal, die Arterien vielleicht um ein Geringes verengt. Links sind Papille und Gefässe normal.

Es besteht ferner eine geringe linksseitige Facialisparese; die linke Nasolabialfalte ist fast verstrichen, der linke Mundwinkel hängt etwas herab, Pfeifen gelingt schlecht. Die Augenlidspalten sind gleich, Stirnrunzeln geht gut von statten.

Lähmungen an den Gliedmaassen sind nicht vorhanden. Der Gang ist gering ataktisch, bei geschlossenen Augen stark schwankend. Romberg'sches Phänomen ist deutlich ausgeprägt. Ataxie der oberen Extremität besteht nicht.

Die taktile Empfindlichkeit ist nicht herabgesetzt; leise Pinselberührungen werden überall sofort angegeben. Dagegen ist die Schmerzempfindung an den Streckseiten der Beine, sowie in der Leistengegend herabgesetzt: tiefe Nadelstiche werden als stumpfe Berührungen angegeben. Die Temperaturempfindung für warm ist an den unteren Extremitäten aufgehoben; heisse Gegenstände werden als Berührungen empfunden. Ueber die verschiedenen Stellungen einzelner Glieder wird prompt Auskunft gegeben, dagegen werden Berührungen falsch localisirt.

Die Pupillarreflexe fehlen; desgleichen sind die Sehnenreflexe der oberen Extremitätenmuskeln nicht auszulösen. Patellar- und Achillessehnenreflex sind beiderseits vorhanden. Die Hautreflexe, Fusssohlen-Cremaster-Bauchdecken-, sind deutlich.

Die Untersuchung der inneren Organe ergiebt normale Verhältnisse; der Urin ist frei von pathologischen Bestandtheilen.

Für die Diagnose Tabes dorsalis sprechen:

1. Pupillenstarre, Romberg'sches Phänomen.
2. Lancinirende Schmerzen.
3. Sensibilitätsstörungen.
4. Ataxie der unteren Extremitäten.

Das Röntgenbild (Taf. IX, Fig. 9) von hinten aufgenommen, zeigt sehr deutlich die Abknickung der Tibia in ihrem oberen Theile, sowie die seitliche Verbreiterung derselben.

In Fig. 10 treten die Knochenwucherungen noch deutlicher hervor, die vordere Gelenkflächenkante der Tibia ist etwas abgeschliffen. Hinten an der Tibia hat sich eine neue Knochenmasse gebildet, die auch noch auf die Fibula überzugreifen scheint.

Entweder haben wir es in diesem Fall mit einer verheilten spontanen Compressionsfractur und Callus luxurians zu thun — die anamnestischen Angaben hierüber lassen uns zwar im Stich, da Patient ein Trauma nicht anzugeben weiss und sein Bein stets hat gebrauchen können. Auf beides ist allerdings kein grosser Werth zu legen, da dem Tabiker in Folge der tiefen Analgesie ein Trauma gar nicht zum Bewusstsein zu kommen braucht, und da ferner eine Compressionsfractur mit Einkeilung der Fragmente auch die Möglichkeit des Fortgebrauchs der Extremität nicht ausschliesst. Oder es hat keine Fractur stattgefunden, sondern die Verkürzung und Abknickung der Tibia ist durch eine Osteopathie entstanden: in Folge der herabgesetzten Widerstandsfähigkeit giebt das Knochengewebe dem permanenten Druck der Gelenkenden aufeinander nach und fällt allmählich dem Schwunde anheim. Mit dieser Atrophie gehen zugleich hypertrophirende Processe einher, die zu den Knochenwucherungen geführt haben. Für diese Annahme würde die allmähliche Entstehung der Verkürzung und Einbiegung der Tibia sprechen. Der Gelenkknorpel ist an dem Process nicht betheiligt, da kein Erguss besteht. Vielleicht sind die zweimal plötzlich aufgetretenen und wieder verschwundenen Schwellungen des Knies auf eine vorübergehende Betheiligung des Gelenkapparates an der Erkrankung zu beziehen.

Zwei wichtige Factoren, welche den Verlauf der Arthropathieen ungünstig beeinflussen können, und auf die ich schon mehrfach hingewiesen habe, bleiben uns noch zu besprechen: es sind dies die Analgesie und die Ataxie.

Rotter (58) hat beiden eine zu grosse Bedeutung beigelegt und die Analgesie als unbedingtes Erforderniss für die Entstehung der Arthropathieen hingestellt. Sonnenburg (69) berichtet dagegen von Fällen, in denen sich Arthropathieen unter grosser Schmerzhaftigkeit und ohne jede Ataxie entwickelten.

Die Analgesie kommt demnach nur als ein den ungünstigen Verlauf der Gelenkaffectionen beschleunigendes Moment in Betracht, weil sie den ferneren Gebrauch eines erkrankten Gelenks noch zulässt, wo ein Patient mit normaler Schmerzempfindung dasselbe schon längst ruhig gestellt hätte.

Diese Analgesie kann eine sehr hochgradige sein; die Kranken vermögen ihre Glieder ohne die geringsten Schmerzen in die perver-

sesten Stellungen zu bringen. Ein ausgezeichnetes Beispiel für die völlige Empfindungslosigkeit bietet der schon des Oefteren von Anderen citirte Fall von Goldstein (19), wo ein Weber mit einer Arthropathie des linken Knies, einer Tibiafractur und einem resecirten Fussgelenk täglich einen weiten Weg zu seiner Fabrik zurücklegte.

Es ist ohne Weiteres klar, dass durch diesen Missbrauch der erkrankten Gelenke der Zerstörungs- und Abschleifungsprocess der knöchernen Gelenkenden, die Lockerung der Kapsel und Bänder wesentlich beschleunigt wird.

Das Gleiche gilt von der Ataxie: Befällt die Gelenkaffection ein bereits ataktisches Individuum, welches seine Glieder ohne Schmerzen weiter gebraucht, so werden durch die unzweckmässigen und in ihrer Intensität viel zu ausgiebigen Muskelcontractionen Kapsel, Bänder, Weichtheile erheblichen Zerrungen und Quetschungen, die Gelenkenden starkem Drucke ausgesetzt, so dass durch die Lockerung der Bandmassen und Abschleifung der Knochen die hochgradigsten Schlottergelenke und Dislocationen die Folge sind. Es kommt, besonders am Kniegelenk, da dies den stärksten mechanischen Insulten ausgesetzt ist, zur Bildung der Genua recurvata, Genua valga und seltener vara; meist verbindet sich die Valgus mit der Recurvatumstellung. Je ausgeprägter die Ataxie ist, um so rapider ist der ungünstige Verlauf, so dass schon 3 Wochen nach der Entstehung der Arthropathie sich ein vollkommenes Hampelmannsbein ausgebildet haben kann.

Tritt die Gelenkerkrankung im Prodromal- oder präataktischen Stadium der Tabes auf, so pflegt die Ataxie sich auch nach kurzer Zeit einzustellen und eine Reihe bisher nicht manifester Symptome nach sich zu ziehen.

Nach Rotter u. A. treten die Arthropathieen häufiger im ataktischen Stadium der Tabes auf; nach Charcot und den meisten Autoren im präataktischen; jedenfalls ist ihr Auftreten an kein bestimmtes Stadium gebunden.

In Fall I und III bestand jedenfalls noch keine Ataxie; die zweite Patientin giebt zwar an, keine Gehstörungen früher gehabt zu haben; die tabischen Symptome sind aber so ausgeprägt, dass die Krankheit schon vor 2 Jahren, als die Arthropathie entstand, nicht mehr in ihrem Anfangsstadium gewesen sein kann; auch die Ataxie der oberen Extremität lässt darauf schliessen.

Die über die Häufigkeit des Vorkommens von Arthropathieen bei Tabikern aufgestellten Statistiken haben bisher keine übereinstimmenden Resultate geliefert: Leimbach (35) fand unter 400 Tabesfällen, aus der Erb'schen Klinik zusammengestellt, 7 Arthropa-

thieen, d. h. 1,75 Proc., Lotheissen (38) rechnet fast 10 Proc. Auf das männliche Geschlecht kommen $^2/_3$, auf das weibliche $^1/_3$ der Gelenkerkrankungen. Das weibliche Geschlecht wird im Allgemeinen in früheren Lebensjahren befallen, entsprechend dem früheren Auftreten der Tabes überhaupt bei Weibern.

Das jüngste Individuum, bei dem Charcot (48) einen Pied tabétique beobachten konnte, war ein 20jähriges Mädchen, bei dem die Arthropathie im 18. Jahre auftrat. Auch in unserem Falle II begann die Gelenkerkrankung sehr früh, im 20. Lebensjahre der Patientin.

Was die Häufigkeit des Befallenseins der einzelnen Gelenke anbetrifft, so geht aus den Statistiken hervor, dass in erster Linie die untere Extremität ergriffen wird. Nach der Zusammenstellung Chipault's (vgl. Ahrens [1]) war von 207 Fällen, in denen insgesammt 268 Gelenke erkrankt waren, das Knie 120 mal, die Hüfte 57, der Fuss 40 mal befallen; die übrigen 51 sind Gelenkerkrankungen der oberen Extremität, des Unterkiefers und der sehr selten ergriffenen Wirbelsäule (Krönig [34]).

Die Arthropathieen treten monarticulär und polyarticulär auf; am häufigsten erkranken symmetrisch die Kniee, die Hüftgelenke und die Füsse; symmetrische Erkrankungen der oberen Extremität sind seltener.

Aus den Statistiken geht die auffallende Thatsache hervor, dass das Kniegelenk in nahezu der Hälfte der Fälle ergriffen ist (im Gegensatz zur Arthritis deformans, welche in erster Linie die Hüfte bevorzugt). Es ist dies dadurch zu erklären, dass das Knie am meisten schädigenden Einflüssen und Traumen ausgesetzt ist.

Dass das Trauma sowohl für den Beginn, wie für den weiteren Verlauf der Arthropathieen eine wesentliche Rolle spielt, ist leicht verständlich.

Nach Charcot entsteht die Arthropathie spontan oder im Anschluss an ein leichtes Trauma. Die spontane Entstehung ist aber, worauf zuerst v. Volkmann (79) und Rotter hingewiesen haben, nur eine scheinbare, da sich sofort nach dem Auftreten des Ergusses oder häufig schon vorher (Westphal [83]) crepitirende Geräusche in dem befallenen Gelenk nachweisen lassen, was auf schon vorher bestehende Veränderungen im Gelenkapparat hindeutet. Auch das plötzliche Auftreten des meist enormen Ergusses spricht für eine äussere Einwirkung auf das schon erkrankte Gelenk. Dass dieser äussere Anlass dem in seiner Sensibilität, insbesondere der Gelenknerven, geschädigten Tabiker häufig gar nicht zum Bewusstsein kommt, ist leicht erklärlich. Andererseits ist die Widerstandsfähigkeit eines solchen erkrankten Gelenkes so herabgemindert, dass ein geringer

äusserer Anlass, der gar nicht als Trauma imponirt, wie schnelles Umdrehen, eine rasche Bewegung genügt, um den Erguss hervorzurufen. Es ist also das Trauma, als auslösendes Moment, ein unbedingtes Erforderniss für das Auftreten der Arthropathieen.

Auf genaueres Befragen des Patienten wird man auch in der Mehrzahl der Fälle ein leichtes Trauma eruiren können. Im Fall I war sogar für beide Kniegelenkserkrankungen ein schwereres Trauma die äussere Veranlassung; doch gehört dies schon zu den Seltenheiten. So sind z. B. von Klemperer (30) Fälle berichtet, in denen ein schwereres Trauma, welches im Stande gewesen wäre, bei gesunden Menschen eine Fractur oder Luxation herbeizuführen, eine Arthropathie einleitete, und es ist immerhin die Möglichkeit nicht auszuschliessen, dass sich bei einem Tabiker, an dessen Gelenken pathologisch-anatomisch noch keine Veränderungen bestehen, auf Grund eines solchen Traumas eine Arthropathie entwickeln kann. So halten v. Leyden (37) (vgl. auch Becker [3]), Klemperer (30), Strauss (72), Bloch (7) und Andere die Entstehung einer Arthropathie, ja sogar einer Tabes auf traumatischer Basis für möglich, indem sich durch das Trauma eine periphere Neuritis entwickeln soll, die eine aufsteigende Degeneration der Spinalganglien, hinteren Wurzeln und Hinterstränge zur Folge haben könnte. Und in der That berichtet Oppenheim (54) über die neuesten Untersuchungen und Versuche, nach welchen eine Zerstörung der peripheren sensiblen Nerven eine ascendirende Degeneration bis in die Hinterstränge nach sich ziehen kann. Es ist daher nach Oppenheim die Möglichkeit des peripheren Ursprungs der Tabes immerhin in's Auge zu fassen.

Ich komme damit zu der Frage der Entstehung der tabischen Arthropathieen und will vorher kurz auf die wichtigsten Theorien und Ansichten, welche in grosser Zahl seit Charcot's erster Beschreibung der Arthropathieen über die Genese derselben aufgestellt sind, eingehen.

Die erste Ansicht Charcot's (43), dass den tabischen Gelenkaffectionen eine Degeneration trophischer Centren in den Vorderhörnern des Rückenmarks zu Grunde läge, wurde durch spätere Sectionsbefunde widerlegt, so dass Charcot selbst davon zurückkam. In neuester Zeit ist wieder mehrfach auf die Möglichkeit des spinalen Ursprungs der Arthropathieen hingewiesen worden, so von Gibert (17), der an das Vorhandensein eines trophischen Centrums im Rückenmark glaubt, dessen Reizung eine Knochenhypertrophie zur Folge haben soll; ein anatomischer Nachweis ist jedoch nicht erbracht. Charcot (50) änderte später seine Ansicht dahin, dass es sich um

eine Erkrankung trophoneurotischer Fasern des Knochens handeln sollte. Wenn auch bisher der Nachweis trophoneurotischer Fasern noch nicht gelungen ist, so hängt doch mit grosser Wahrscheinlichkeit die Erkrankung mit der Degeneration der die Ernährung regelnden sensiblen Nerven zusammen, auf die weiter unten noch näher eingegangen werden soll.

Die Theorie Buzzard's (45), welcher ein Centrum für die Gelenke in der Medulla oblongata neben dem Vaguskern annahm, wegen des relativ häufigen Zusammentreffens von Arthropathieen mit gastrischen Krisen, hat für uns nur noch historisches Interesse. Seeligmüller (66) glaubte zuerst diese Ansicht durch einen anatomischen Beweis bestätigen zu können, doch hat sich, wie spätere Sectionsbefunde ergaben, diese Annahme als irrig erwiesen.

v. Volkmann (79) hielt früher die tabische Arthropathie für eine Arthritis deformans, die in Folge zu starker Inanspruchnahme und Zerrung der Bänder durch die Ataxie zu Stande kommt, und wollte auf diesem rein mechanischen Wege die Entstehung der Arthropathieen erklären. Diese Ansicht ist durch die Thatsache hinfällig, dass ein grosser Theil, wenn nicht die Mehrzahl der tabischen Gelenkerkrankungen, im präataktischen Stadium auftritt, lange bevor irgend welche Störungen der Coordination vorhanden sind; andererseits müssten wir bei jedem ataktischen Tabiker eine Arthropathie erwarten.

Virchow (78), Rotter (58) u. A. halten die tabischen Gelenkaffectionen gleichfalls für Arthritis deformans, welche in Folge der durch das Nervenleiden geschaffenen Prädisposition einen besonders schweren und rapiden Verlauf nimmt. Klinisch sind beide Erkrankungen, wie ich schon früher dargethan habe, vollkommen von einander verschieden. Auf die pathologisch-anatomischen Unterschiede habe ich auch schon mehrfach hingewiesen; fassen wir sie noch einmal kurz zusammen: Die hypertrophische Form der Arthropathia tabica kann ein ähnliches Bild darbieten, wie die Arthritis deformans, besonders deren monarticuläre Form; jedoch nehmen bei der ersteren die extracapsulären Veränderungen, die Osteophytenbildung, die periostalen Knochenauflagerungen, die Verknöcherungen der Weichtheile einen bedeutenderen Umfang an. Die atrophische Form der Arthropathie zeichnet sich durch den rapiden und enormen Knochenschwund, durch die Bildung hochgradigster Schlottergelenke aus; bei der Arthritis deformans ist die Atrophie niemals eine so hochgradige; und neben der Usur findet stets gleichzeitig Neubildung von Knochen und Knorpel statt; sie führt niemals zu solchen Schlottergelenken, sondern fast stets zu Versteifungen.

Damit können wir wohl sagen, dass die tabische Gelenkerkrankung klinisch wie pathologisch-anatomisch deutlich von der Arthritis deformans abzugrenzen ist.

Strümpell's (73) Ansicht, die tabischen Arthropathieen seien vielleicht als syphilitische Gelenkerkrankungen aufzufassen, ist auch nicht haltbar. Wir sehen im Verlaufe anderer Rückenmarkserkrankungen, z. B. der Syringomyelie, nach Stichverletzungen des Rückenmarks (vgl. Sonnenburg[69]) fast die gleichen Arthropathieen auftreten, wie bei der Tabes, wo also Lues gar nicht in Betracht kommen kann. Ausserdem lassen sehr häufig die anamnestischen Angaben in Bezug auf Syphilis im Stich; und, ohne dass irgend welche objectiven Symptome für acquirirte oder congenitale Lues nachweisbar sind, trotzdem Syphilis als ätiologisches Moment für Tabes von vornherein anzunehmen, hiesse den Thatsachen Zwang anthun.

Im Fall I ist eine syphilitische Infection nicht nachzuweisen; Patient hat 7 lebende gesunde Kinder; seine Frau abortirte zwar einmal, jedoch im Verlaufe einer Lungenentzündung. Andere Anzeichen für Lues sind gar nicht vorhanden. Im Falle II könnte es sich wegen des jugendlichen Alters der Patientin (Auftreten der Arthropathie im 20. Lebensjahre) nur um eine congenitale Lues handeln: Die Anamnese ergiebt, dass 3 Geschwister gleich nach der Geburt gestorben sind; sie waren aber jünger, als die Patientin, das spricht wieder gegen Syphilis der Eltern. An objectiven Symptomen ist die Rauhigkeit der einen Tibiakante das einzige und nicht einmal zu verwerthende Anzeichen für Lues. Die Annahme einer congenitalen Syphilis wäre also in diesem Falle nur eine gezwungene. — Bei dem III. Patienten liegt mit grösster Wahrscheinlichkeit eine Lues vor, trotzdem Secundärerscheinungen nicht aufgetreten sind.

Um mit einigen Worten auf die Tabes-Syphilisfrage einzugehen — mich mit derselben näher zu beschäftigen, würde weit über den Rahmen dieser Arbeit hinausgehen —, so ist bisher statistisch nur ein Zusammenhang zwischen Syphilis und Tabes festgestellt worden: und zwar wird die letztere als eine durch ein postsyphilitisches Gift hervorgerufene Erkrankung der Hinterstränge, hinteren Wurzeln, Spinalganglien und sensiblen peripheren Nerven aufgefasst. Damit kann aber nicht gesagt sein, was auch Pel (55) neuerdings wieder ausdrücklich betont, dass nicht auch andere Gifte, als das postsyphilitische, Tabes hervorrufen können. Bekanntlich vermögen das Ergotin, Blei, die Toxine, welche durch Diabetes mellitus im Körper erzeugt werden, eine der Tabes ähnliche Erkrankung der Hinterstränge herbeizuführen; auch durch Ueberanstrengung hat Edinger (13) bei

Ratten experimentell eine Degeneration der Hinterstränge erzeugt. Nach Benedict (4), Goldflam (18) u. A. spielt die erbliche Anlage für die Entstehung der Tabes eine grosse Rolle, und dies kommt besonders für die Fälle in Betracht, wo, wie bei der II. Patientin, die Tabes in sehr jugendlichem Alter auftritt. Strümpell will auch diese Fälle mit grösster Wahrscheinlichkeit auf congenitale Lues zurückführen; in unserem Falle sind, wie erwähnt, gar keine Anhaltspunkte für diese Annahme vorhanden. — Ich wollte mit diesen kurzen Hinweisen im Vorigen nur andeuten, dass noch andere Entstehungsursachen für die Tabes in Betracht kommen müssen, als die Syphilis, dass nicht jede Tabes auf Lues beruhen muss, wie die eifrigsten Verfechter dieser Ansicht annehmen. —

Um nun wieder zu den Arthropathieen zurückzukehren, so wurde mehr Licht in die bis dahin dunkle Frage ihrer Genese gebracht durch die Ergebnisse der Untersuchungen an peripheren Nerven bei Tabikern, wie sie zuerst von Oppenheim und Siemerling (54), Pitres et Vaillard (54), Déjérine (51), Westphal (82), Gumpertz (20) am Lebenden und von zahlreichen Anderen angestellt wurden. Durch sie wurde eine Degeneration sensibler und motorischer Nerven, sowohl des Gelenkapparates, wie der Knochen, bei Arthropathieen gefunden. Die sensiblen Nerven stehen nun bekanntlich in reflectorischer Beziehung zu den Vasomotoren, wie das auch das von Klemm (29) angeführte Experiment Schiff's beweist, welcher nach Reizung der sensiblen Nerven am Ohre des Kaninchens Contractionen und Erweiterung der Gefässe beobachten konnte.

Nach Leyden und Goldscheider (37) sind nun in Folge dieser reflectorischen Verknüpfung mit den Vasomotoren die sensiblen Nerven der regulatorische Apparat für die Ernährung der Gewebe, so dass bei erhöhten Ansprüchen der Ernährung auch eine erhöhte Zufuhr stattfindet, und umgekehrt. Diese Anpassungsfähigkeit der Gewebe an die verschiedenen Anforderungen der Ernährung kann nur durch reflectorische Vorgänge bedingt sein.

Bei Schädigung der sensiblen Nerven wird also die reflectorische Reizung der Vasomotoren gar nicht mehr oder nur unvollkommen stattfinden, je nachdem sämmtliche oder nur ein Theil der sensiblen Nervenfasern dem Schwunde anheimgefallen sind. Eine herabgesetzte Anpassung und Störung der Ernährung ist die Folge: bei vollkommener Degeneration der sensiblen Gelenknerven kommt es zur atrophirenden Form der Arthropathieen; sind noch einige Nervenfasern unversehrt, so findet durch sie die compensatorische Hypertrophie statt, welche das auf der einen Seite verloren Gegangene durch

Wucherung zu ersetzen bestrebt ist: es kommt zur hypertrophischen Form der Arthropathieen.

Ob sich auch der Sympathicus selbst an der Degeneration betheiligt, wie Minor (41), Roux (vgl. 54) u. A. glauben, müssen weitere Untersuchungen auf diesem Gebiete lehren.

So erklärt sich also durch die Degeneration der die betreffenden Gelenkgebiete und Knochen versorgenden Nerven die Erschlaffung und verminderte Widerstandsfähigkeit der Bänder und Kapsel, die veränderte Beschaffenheit und Brüchigkeit des Knorpels und des Knochens, so auch durch die Störung der Ernährung die Weichtheilschwellung.

Dass wir, wie dies gegen diese Theorie eingewendet worden ist, die Arthropathieen nicht häufiger oder bei jedem Tabiker finden, erklärt sich ohne Weiteres damit, dass die Degeneration peripherer sensibler Nerven als eines der inconstanten Symptome der Tabes aufzufassen ist. Auch die anderen bei Tabes vorkommenden trophischen Störungen, Ausfall der Zähne, mal perforant u. s. w. sind als auf Degeneration der betreffenden sensiblen Nerven beruhend nachgewiesen worden. Da auch motorische Nerven bei Tabikern degenerirt gefunden wurden, sind die Facialisparesen, wie sie Fall I und III darbieten, und die von Buzzard (46) und Feldmann (14) berichteten mit grösster Wahrscheinlichkeit auf periphere Degeneration des Facialis zurückzuführen.

Jedenfalls hat von allen Theorien über die Entstehung der tabischen Arthropathieen diese letztere die meiste Wahrscheinlichkeit für sich, und in diesem Sinne sprechen sich daher auch die meisten neueren Autoren aus. —

Was die Therapie dieser Arthropathieen anbetrifft, so will ich mich kurz fassen und verweise auf die Arbeit von Ahrens (1), welcher sich eingehend mit der Behandlung tabischer Gelenkaffectionen durch orthopädische Stützapparate befasst hat.

Die conservative Behandlung der Arthropathieen ist von jeher in den Vordergrund getreten; es sind zwar zahlreiche Operationen, Arthrectomien und Resectionen tabischer Gelenke vorgenommen worden — Schocherd (62) hat die Resultate zusammengestellt —, jedoch nur wenige haben das gewünschte Ergebniss — eine gute Ankylosirung geliefert.

Patient I ist mit einem Schienenapparat an beiden Beinen, ähnlich wie ihn Ahrens schildert, entlassen worden. Der Apparat ist so eingerichtet, dass die erkrankten Gelenke innerhalb der physiologischen Grenzen bewegt werden können, und andererseits eine Ent-

lastung der Gelenkenden von dem gegenseitigen Druck stattfindet. Lederkappen schützen die Kniegelenke; ein Beckenring verlegt den Unterstützungspunkt für die Extremität auf das Os ischii und Os pubis; von einem Rumpfcorset, wie Ahrens es fordert, ist abgesehen worden. Für die erkrankten Füsse sind passende Stiefel, für das verkürzte rechte Bein mit erhöhter Sohle angefertigt worden.

Die II. Patientin musste ohne passenden Stützapparat entlassen werden, da die Berufsgenossenschaft die Kosten für einen solchen nicht übernahm.

Patient III wurde mit Schmiercur und Jodkalium behandelt: Die lancinirenden Schmerzen liessen bedeutend nach; die Schwindelanfälle traten nicht mehr auf; die Oculomotoriusparese wurde gebessert. Dagegen blieb die Osteopathie des linken Knies unverändert; einen Stützapparat wollte sich Patient nicht anfertigen lassen.

Von operativen Eingriffen halten König (31), Schocherd, Ahrens und mit ihnen die meisten Chirurgen nur die Amputation oberhalb des erkrankten Gelenkes für indicirt, wenn selbst orthopädische Apparate dem Tabiker den Gebrauch seiner Extremitäten nicht ermöglichen — also in den seltensten Fällen.

Der Endzweck der Behandlung muss jedenfalls darin bestehen, den Tabiker vor einem langen Krankenlager zu bewahren, da sonst leicht ein Decubitus oder andere Folgezustände der Tabes und andauernder Bettruhe das Leben des Kranken bedrohen.

Zum Schluss möchte ich noch kurz auf eine praktisch wichtige Frage, die bei der Begutachtung derartiger Kranker an den Arzt herantritt, eingehen.

Wenn auch bis jetzt pathologisch-anatomisch ein Zusammenhang zwischen Trauma und Tabes noch nicht erwiesen ist, so kann man doch vom klinischen und praktischen Standpunkte aus im Sinne der Unfallversicherung von einer traumatischen Tabes sprechen (vgl. Becker [3]). Dafür müssen nach Trömmer folgende Bedingungen erfüllt sein: ein zeitlicher Zusammenhang der Krankheitserscheinungen mit der Verletzung, bei peripherer Verletzung ein örtlicher Connex, und eine schwerere Läsion.

Es sind nun namentlich von Klemperer (30) zahlreiche Fälle zusammengestellt, bei denen kurz nach einem Unfall eine Tabes auftrat.

Auch meine Fälle I und III bieten Beispiele hierfür: Patient 1 erlitt 1893 eine Unterschenkelfractur, bei der er starke Schmerzen hatte. Die Tabes hatte also zu dieser Zeit offenbar noch nicht bestanden. In den folgenden Jahren entwickelte sich nach und nach die Deformität des-

selben Unterschenkels und Fusses, also war vielleicht im Anschluss an die Fractur die tabische Osteopathie aufgetreten.

Fall III bietet ein noch markanteres Beispiel: Patient erlitt im Alter von 26 Jahren eine stark schmerzende Distorsion des rechten Fusses; ein halbes Jahr später traten in demselben Fussgelenk typische lancinirende Schmerzen auf; in diesem Falle sind die drei von Trömmer geforderten Bedingungen zweifellos vorhanden. Es sind demnach die Fälle, in denen tabische Symptome vor dem Unfall nicht constatirt worden sind, als auf traumatischer Basis entstandene Tabes anzusehen und dementsprechend, im Sinne des Verletzten, zu begutachten.

Wenn nun bei einer schon vorher bestehenden Tabes durch einen Unfall eine Arthropathie sich entwickelt, so könnte es für die Begutachtung dieses Falles in Betracht kommen, dass durch das Grundleiden eine Disposition für die Gelenkaffection geschaffen ist. Frick (16) und Goldstein (19) halten daher einen solchen Unfall nicht für entschädigungspflichtig, indem sie auf § 1, Anmerkung 35 des Unf.-Vers.-Ges. Bezug nehmen: „Allmählich bei der Betriebsarbeit und unter deren Einfluss entstandene Verletzungen, sowie die allmähliche Abnutzung der körperlichen Kräfte und Verschlimmerung krankhafter Anlagen sind als unvermeidliche constitutionelle Krankheitsphasen keine Unfälle."

Nach Entscheidung des RVA. aber (Becker [3]) ist im Sinne des verletzten Tabikers zu entscheiden, wenn nachgewiesen wird, dass durch einen Betriebsunfall eine Verschlimmerung des bestehenden Leidens hervorgerufen ist.

Wir sehen ja zahlreiche Tabiker, welche jahrelang im Besitze ihrer vollen Erwerbsfähigkeit ihrem Berufe oder Handwerk nachgehen; betrifft nun einen solchen Kranken ein Unfall, der ihn in seiner Erwerbsfähigkeit schädigt, so ist die Frage, ob sich die Verschlimmerung seines Leidens in Folge der durch dasselbe bedingten Disposition auch vielleicht früher oder später durch einen anderen Unfall eingestellt hätte, der nicht im Betriebe geschehen wäre, nicht Sache des Begutachters; für ihn muss die Thatsache maassgebend sein, dass durch den betreffenden Betriebsunfall eine Verschlimmerung des Leidens, und damit eine Verminderung der Erwerbsfähigkeit herbeigeführt worden ist; er hat also in diesem Sinne zu Gunsten des Verletzten sein Gutachten abzugeben.

Zum Schlusse möchte ich nicht verfehlen, auch an dieser Stelle meinem hochverehrten Lehrer, Herrn Prof. Dr. Bier, für die gütige Ueberlassung des Materials zur Veröffentlichung, sowie für die liebenswürdige Unterstützung meinen aufrichtigsten Dank auszusprechen.

Literatur.

(Die ausländische Literatur ist in den Arbeiten von Rotter, Weiszäker u. A. nachzusehen.)

1) Ahrens, Zeitschr. f. orthop. Chirurgie. 1901.
2) Auerbach, Inaug.-Diss. Berlin 1897.
3) Becker, Lehrb. d. ärztl. Sachverst.-Thätigkeit. 1899. S. 190ff.
4) Benedict, Ref. Centralbl. f. allgem. Pathologie u. path. Aantomie. 1900. S. 502.
5) Bensch, Berliner klin. Wochenschr. 1886. S. 870.
6) v. Bergmann, Bruns'-Mikulicz' Handb. d. prakt. Chirurgie. 1900.
7) Bloch, Deutsche med. Wochenschr. 1901. V.-B. 125.
8) Bruns, Berliner klin. Wochenschr. 1882. S. 164.
9) Büdinger, Beitr. z. klin. Medicin u. Chirurgie. Wien 1896.
10) Collier, Ref. Neurolog. Centralbl. 1888. S. 498.
11) Czerny, Wiener med. Wochenschr. 1886. 26, 27.
12) Dupré et Devaux, Ref. Neurolog. Centralbl. 1901. S. 1051.
13) Edinger, Ref. Centralbl. f. allgem. Pathologie u. path. Anatomie. 1898. S. 393.
14) Feldmann, Ref. Neurolog. Centralbl. 1890. S. 302.
15) Flatow, Inaug.-Diss. Berlin 1888.
16) Frick, Monatsschr. f. Unfallheilkunde. 1895. S. 198.
17) Gibert, Ref. Neurolog. Centralbl. 1901. S. 32.
18) Goldflam, Deutsche Zeitschr. f. Nervenheilkunde. 1892. II.
19) Goldstein, Monatsschr. f. Unfallheilkunde. 1896. 10.
20) Gumpertz, Zeitschr. f. klin. Medicin. 35. I, II.
21) Hitzig, Ref. Neurolog. Centralbl. 1894. S. 649.
22) Höldmoser, Wiener klin. Wochenschr. 1901. 26.
23) Hoffmann, Berliner klin. Wochenschr. 1885. S. 178.
24) Jacob, Ebenda. 1899. S. 53.
25) Jürgens, Ebenda. 1886. S. 855.
26) v. Kahlden, Virchow's Archiv. 1887. Bd. 109.
27) Karg, Archiv f. klin. Chirurgie. 1891. S. 101.
28) Kienböck, Neurolog. Centralbl. 1901. S. 55.
29) Klemm, Deutsche Zeitschr. f. Chirurgie. Bd. 39.
30) Klemperer, Zeitschr. f. klin. Medicin. 1890. XVII.
31) König, Berliner klin. Wochenschr. 1897. S. 658.
32) Kraus, Ebenda. 1886. S. 744.
33) Kredel, Volkmann's Sammlungen klin. Vorträge. 1888. Nr. 309.
34) Krönig, Berliner klin. Wochenschr. 1885. S. 61.
35) Leimbach, Deutsche Zeitschr. f. Nervenheilkunde. VII. 502.
36) v. Leyden, Deutsche med. Wochenschr. 1885. Nr. 50.
37) v. Leyden und Goldscheider, Lehrb. d. Rückenmarkskr. in Nothnagel's Spec. Path. u. Ther.
38) Lotheissen, Beitr. z. klin. Chirurgie. 1898.
39) Löwenfeld, Münchner med. Wochenschr. 1887.
40) May, Inaug.-Diss. Kiel 1891.
41) Minor, Ref. Neurolog. Centralbl. 1886. S. 324.
42) Möbius, Schmidt's Jahrb. Referate über Tabes dorsalis.
43) Derselbe, Schmidt's Jahrb. Bd. 146. S. 150.

44) Möbius, Schmidt's Jahrb. Bd. 186. S. 54.
45) Derselbe, Ebenda. Bd. 190. S. 276 ff.
46) Derselbe, Ebenda. Bd. 196. S. 81.
47) Derselbe, Ebenda. Bd. 196. S. 87.
48) Derselbe, Ebenda. Bd. 203. S. 294.
49) Derselbe, Ebenda. Bd. 203. S. 295.
50) Derselbe, Ebenda. Bd. 209. S. 209.
51) Derselbe, Ebenda Bd. 209. S. 212.
52) Müller, Berliner klin. Wochenschr. 1897. S. 657.
53) Noyes, Ref. Neurolog. Centralbl. 1894. S. 653.
54) Oppenheim, Lehrb. d. Nervenkr. 1902.
55) Pel, Berliner klin. Wochenschr. 1900. S. 629.
56) Rosenbach, Handb. d. prakt. Medicin. III. 1901.
57) Rotter, Berliner klin. Wochenschr. 1886. 836, 851.
58) Derselbe. Archiv f. klin. Chirurgie. 1887. Bd. 36.
59) Sakaky, Deutsche med. Wochenschr. 1884.
60) Salomon, Inaug.-Diss. Jena 1891.
61) Schneider, Inaug.-Diss. Halle 1898.
62) Schocherd, Inaug.-Diss. Heidelberg 1894.
63) Schöne, Inaug.-Diss. Halle 1895.
64) Schoonheid, Inaug.-Diss. Heidelberg 1894.
65) Schuchardt, Deutsche Chirurgie. 28. Krankheit. d. Knochen u. Gelenke.
66) Seeligmüller, Tagebl. d. Naturf.-Vers. in Salzburg 1882 S. 140.
67) Senator, Berliner klin. Wochenschr. 1898. S. 633.
68) Sick, Deutsche med. Wochenschr. 1892. S. 1021.
69) Sonnenburg, Archiv f. klin. Chirurgie. Bd. 36. S. 126.
70) Sternberg, Wiener klin. Wochenschr. 1900. S. 1190.
71) Sterne, Inaug.-Diss. Berlin 1891.
72) Strauss, Deutsche med. Wochenschr. 1901. V.-B. 249.
73) Strümpell, Lehrb. d. spec. Pathologie u. Therapie. III. 1899.
74) Tilmann, Berliner klin. Wochenschr. 1896. S. 778.
75) Tillmanns, Lehrb. d. allgem. Chirurgie. 1899.
76) Tuffier et Chipault, Ref. Neurolog. Centralbl. 1889. S. 703.
77) Ullmann, Wiener med. Wochenschr. 1898. 25, 28.
78) Virchow, Berliner klin. Wochenschr. 1886. S. 852.
79) v. Volkmann, Verhandl. d. deutschen Gesellschaft f. Chirurgie. 1886, 1887.
80) Weiszäcker, Beitrag z. klin. Chirurgie. 1888.
81) Westphal, Berliner klin. Wochenschr. 1881. S. 413.
82) Derselbe, Deutsche med. Wochenschr. 1884.
83) Derselbe, Berliner klin. Wochenschr. 1886. S. 671.
84) Wilms, Fortschritte a. d. Gebiete d. Röntgenstrahlen. 1899/1900. Bd. 3.

XXIII.

Ein Fall von musculöser Blasenhalsklappe.

Von

Dr. Willi Hirt aus Breslau,
Specialarzt für Chirurgie der Harnorgane.

(Mit 3 Abbildungen.)

Der Streit um die musculöse Blasenhalsklappe ohne Prostatahypertrophie ist schon ziemlich alt.

Die Hauptgegner auf diesem Gebiete sind Mercier und Dittel. Mercier behauptete, mehr als 300 derartige Gebilde mit seinem „Secateur" eingeschnitten zu haben.

Dittel dagegen leugnete ihr Vorkommen vollkommen, und „erklärte sie, gestützt auf die Autorität von Rokitansky, für imaginäre Bildungen, welche ein dunkel gebliebenes Hinderniss in den Harnwegen zu deuten bestimmt seien" (Socin).

Die Mercier'sche Angabe über die Häufigkeit der musculösen Blasenhalsklappen ist wohl entschieden stark übertrieben, aber auch die Ansicht Dittel's lässt sich nicht halten.

Socin selbst spricht sich dahin aus, „dass es allerdings eine von Prostatahypertrophie unabhängige musculöse Klappe am Blasenhals giebt, dass er sich aber, trotz fleissigen Suchens, von dem häufigen Vorkommen einer solchen nicht überzeugen konnte."

Virchow schreibt (Die krankhaften Geschwülste III):

„Die vom Trigonum herabziehenden Muskelbündel der Blasenwand bilden gegen die Spitze desselben eine stärkere Anhäufung, die namentlich bei älteren Leuten als ein flacher Wulst hervortritt und die sogenannte Valvula vesico-urethralis oder Uvula (Lunette) darstellt. Nicht selten erhebt sie sich durch eine partielle Hyperplasie der Muscularis zu einer stärkeren queren Hervorragung, welche die Entleerung der Blase hindern und sogar dem Katheterismus Hindernisse bereiten kann" (Barrière vesicale).

Aus der älteren Literatur finden sich einige Angaben über dieses Thema bei Socin (Die Krankheiten der Prostata). Neuere Mittheilungen über die musculöse Blasenhalsklappe ohne Prostatahypertrophie rühren von Eigenbrodt und Poppert her.

Eigenbrodt[1]) beschreibt bei einem Patienten, dem wegen heftiger Blasenbeschwerden die Sectio alta gemacht worden war, eine 3 cm lange Falte am Orificum internum urethrae, die offenbar aus Blasenschleimhaut und Blasenmusculatur bestand. Keine Prostatavergrösserung.

Fig. 1.

Poppert hat durch Section eines 24 jährigen Mannes, dem in Folge heftiger Harnbeschwerden die Boutonnière gemacht worden war, folgendes Präparat gewonnen: Es befand sich am Orific. vesicale eine querverlaufende, halbmondförmige Schleimhautklappe die aus einer Schleimhautduplicatur gebildet wurde. An der Basis war sie etwas dicker und enthielt Muskelbündel, die offenbar dem Sphincter vesicae int. angehörten. Höhe der Klappe 3/4 cm, ihr freier Rand 1 1/2 cm breit. Prostata normal, ihr Gewebe schlaff, grauröthlich.

Seit Poppert's Publication im Jahre 1892 (Archiv. f. klin. Chirurgie Bd. 44) ist, soviel ich weiss, in der deutschen Literatur kein ähnlicher Fall mehr beschrieben worden; es ist daher vielleicht nicht unangebracht, die Aufmerksamkeit wieder einmal auf dieses Thema zu lenken, zumal da, soweit mir bekannt ist, ein mikroskopisches Structurbild einer solchen musculösen Klappe noch nicht publicirt ist.

1) Beiträge z. klin. Chirurgie. VIII.

Das hier gegebene Structurbild ist deshalb nicht unwichtig, weil es die rein musculöse Natur der Klappe über allen Zweifel erhebt, und die Dittel-Rokitansky'sche Ansicht damit als unrichtig hingestellt wird.

Das Präparat ist nach dem Tode des um die Chirurgie der Harnorgane hochverdienten Sanitätsraths Dr. Viertel in Breslau in meinen Besitz übergegangen; leider verfüge ich nicht über die dazu gehörige Krankengeschichte und kann daher nur das Präparat als solches beschreiben.

Fig. 2.

Der Blasenboden und die Pars prostatica urethrae sind durch einen in sagittaler Richtung geführten Schnitt in der Mittellinie gespalten. Die Prostata erscheint auf der Schnittfläche theils aus weisslich gefärbtem, festem, fibrös erscheinendem Gewebe, theils aus schwärzlich verfärbtem, schwammig-schlaffen Gewebe zusammengesetzt. Die Prostata ist von normaler Grösse, nur der vordere Lappen ist grösser als normal. Am Orificium internum urethrae erstreckt sich das Gewebe des Blasenbodens über den hinteren Rand der Mündungsstelle der Harnröhre $^1/_2$ cm nach vorn heraus, so dass das Lumen der Harnröhre von einer klappenförmigen Bildung überdacht wird. Diese Klappe reicht bis auf $^1/_4$ cm an den vorderen Prostatalappen heran. Nach der Harnröhre zu fällt sie in einem scharfen Bogen ab und endet am Caput gallinaginis. Der sagittale Durchmesser der Harnröhre ist am Ende der Klappe in der Höhe des Caput gallinaginis fast 4 mal so gross, als in dem Isthmus zwischen Klappenspitze und vorderem Prostatalappen. Die Pars prostatica urethrae wird durch die vorspringende Klappe fast rechtwinklig in ihrem Verlaufe abgeknickt.

Der Blasenboden erscheint, von oben betrachtet, vollkommen glatt und ohne alle Hervorragungen.

Unter dem Mikroskop bei schwacher Vergrösserung zeigt sich, dass die Klappe fast ausschliesslich aus glatter Musculatur besteht, die sich im unmittelbaren Zusammenhang befindet mit der glatten Musculatur des Blasenbodens.

Von den drüsigen Gewebstheilen der Prostata erstreckt sich nur

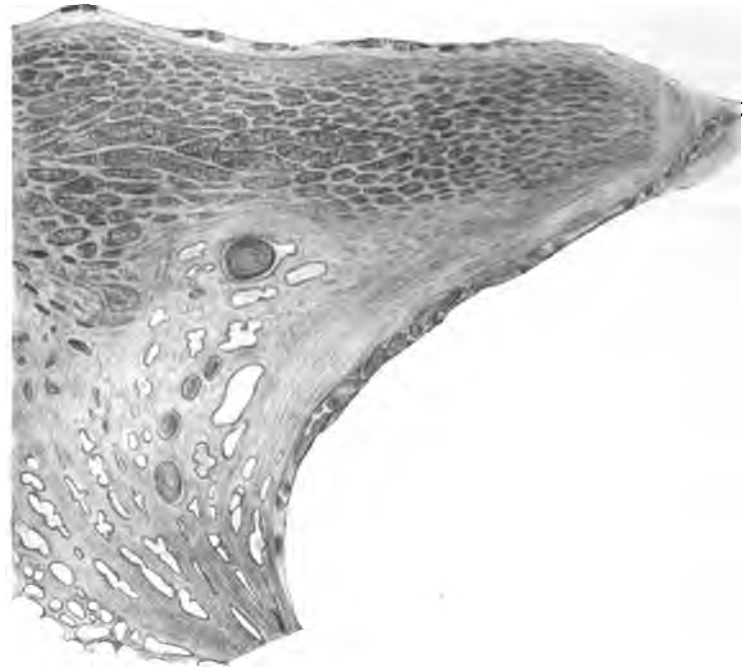

Fig. 3.

ein verhältnissmässig schmaler Pfeiler von Bindegewebssubstanz zur Klappe hin, geht aber nicht in das Innere der Klappe über, sondern verliert sich, immer schmäler werdend, an ihrem Aussenrande.

Es ist meiner Ansicht nach durch den mikroskopischen Befund der Beweis erbracht, dass die Klappe unabhängig von Prostatahypertrophie lediglich durch eine Wucherung der Musculatur des Blasenbodens zu Stande gekommen ist.

Die Zeichnung des mikroskopischen Structurbildes rührt von dem Zeichner der Breslauer Universität, Herrn Dr. Löschmann, her, die

Photographien sind von Herrn Dr. Teichmann, Assistent am hiesigen Augusta-Hospitale, angefertigt.

Fig. 1 zeigt einen sagittalen Schnitt durch den Blasenboden, die Blasenhalsklappe und die Urethra prostatica.

Fig. 2 zeigt den Blasenboden und das Orificium vesicale urethrae. Der neben der inneren Harnröhrenmündung sichtbare Schlitz im Gewebe des Blasenbodens rührt von einer zur mikroskopischen Untersuchung vorgenommenen Gewebsexcision her.

Fig. 3 giebt den mikroskopischen Befund wieder.

XXIV.

Aus der königl. chirurgischen Universitätsklinik zu Königsberg i. Pr.
(Prof. Dr. Freiherr von Eiselsberg.)

Zur Casuistik der isolirten subcutanen Rupturen des Musculus biceps brachii und über einen Fall von Sartoriusriss.

Von

Dr. **Alfred Stieda,**
Assistenzarzt der Klinik.

(Mit 1 Abbildung.)

Die subcutanen Risse des Musculus biceps brachii scheinen, wie schon Pagenstecher[1]) hervorhebt, weniger selten, als unbekannt zu sein. Er selbst beobachtete im Verlauf von einigen Jahren 4 Fälle von Ruptur des langen Bicepskopfes, darunter einen, der von verschiedenen Seiten verkannt worden war. Auch ich hatte während einer nur kurzen Thätigkeit in der hiesigen chirurgischen Poliklinik nicht weniger als 3 einschlägige Fälle zu diagnosticiren Gelegenheit, welche sämmtlich von ihren früheren Beurtheilern nicht als solche erkannt waren. Zwei derselben betrafen den langen Bicepskopf, im dritten Falle handelte es sich um eine Läsion im Bereich der unteren Bicepssehne.

1. August R., 40 Jahre alt, kam am 18. April 1900 mit der Bitte des behandelnden Arztes um die Diagnose seines Leidens in die Poliklinik. Er war angeblich früher gesund. Vor 3 Wochen verspürte er beim Niedersetzen einer über 1 Centner schweren Last im rechten Oberarm einen plötzlichen Schmerz, der von der Schulter bis in den Ellenbogen fuhr. Er hatte das Gefühl, als ob die Haut durchrissen würde. Die Schmerzen hielten noch 1—2 Wochen nach der Verletzung an. Seit derselben bemerkte Patient, dass der rechte Arm schwächer war. Erst vor einer Woche fiel ihm eine Anschwellung an der Beugeseite des rechten Oberarms auf.

1) Ueber Muskel- und Sehnenrisse im Biceps brachialis. Münchner med. Wochenschr. 1900. Nr. 17. S. 572.

Status praesens. Bei herabhängenden Armen sieht man an dem sonst gesunden und muskelkräftigen Manne an der Aussen- und Vorderfläche des rechten Oberarms eine das zweite obere Viertel desselben einnehmende seichte Furche. Unterhalb dieser Furche springt der Muskelbauch des Biceps als spindelförmige Vorwölbung vor. Patient kann den rechten Vorderarm activ gut beugen. Beim Beugen mit Widerstand fällt die stärkere Vorwölbung und Verkürzung des Bicepsbauches noch mehr in's Auge. Letzterer bleibt beim Beugen des Vorderarms im Verhältniss zur anderen Seite weich, doch kann Patient einigen Widerstand überwinden. Eine Fortsetzung des langen Bauches nach oben ist nicht nachzuweisen. Dagegen ist am oberen Ende des letzteren eine derbe, über walnussgrosse, auf Druck kaum empfindliche Resistenz fühlbar. Patient ist nicht im Stande, ein schweres Gewicht, das er mit gestrecktem Arm leicht vom Boden aufhebt, mit im Ellenbogen gebeugten Arm zu halten.[1])

2. Karl K., 53jähriger Arbeiter (J.-N. 442, 1900/1901). Patient giebt an, vor 7 Jahren während seiner Arbeit beim Bau des Nordostsee-Canals auf einer Lowry sitzend mit dieser nach der rechten Seite umgekippt zu sein, wobei er sich den rechten Daumen ausrenkte und die Verletzung zuzog, deretwegen er der Klinik zur Begutachtung überwiesen wurde. Nähere Angaben über die Art des Falles kann er zur Zeit nicht mehr machen; doch geht aus einer in den Akten enthaltenen Aeusserung seinerseits hervor, dass er beim Fall einen Ruck im rechten Arm verspürt und danach dort Schmerzen bekommen habe. Die Daumenverletzung scheint eine dorsale Luxation der ersten Phalanx

1) Derselbe Arzt, der den eben beschriebenen Patienten der Poliklinik zugewiesen hatte, stellte uns am 28. October 1901 einen weiteren Fall von Ruptur der langen Bicepssehne (diesmal mit Diagnose) zur Verfügung.

Der 49jährige Maschinenwärter Eduard Kl., der früher durch Verletzungen das rechte Auge und den rechten Ringfinger verloren hat, sonst aber stets gesund war, schob in der Nacht vom 18./19. October 1901 einen Kohlenkarren, welcher im Ganzen ein Gewicht von 3 Centnern hatte, eine für ihn ungewohnte Beschäftigung. Als der Karren über eine Schiene ging, spürte er plötzlich einen Stich in der rechten Schulter. Am nächsten Morgen bemerkte er beim Baden eine

gewesen zu sein. Patient wurde angeblich mit zwei Armschienen behandelt. Seit dem Unfall will Patient keine Arbeit mehr verrichten können, da er mit dem rechten Arm nicht im Stande sei, eine Last zu heben.

Status praesens. Mittelgrosser Patient mit gut entwickelter Musculatur, gracilem Knochenbau und geringem Panniculus adiposus. Radialarterien sklerotisch. Mässiges Emphysema pulmonum. Am rechten Arm, den Patient offenbar zu Simulationszwecken meist in allen Gelenken krampfhaft gebeugt hält, fällt sofort die Verkürzung des rechten Bicepsbauches auf, die bei starker Anspannung des Muskels ausserordentlich hochgradig ist und mit einer starken Vorwölbung des Muskelbauches einhergeht. Vom oberen Ende lässt sich ein schmaler Strang in einer Länge von 6 cm nach oben bis unter den M. deltoideus verfolgen. An dem Uebergang dieses sehnenartigen Gebildes in den Muskelbauch findet sich eine Verhärtung von 1—1½ cm Länge und 5 mm Breite. Der Functionsprüfung des rechten Armes setzt Patient dadurch, dass er den Arm willkürlich anspannt, einige Schwierigkeiten entgegen. Eine wesentliche Functionsstörung besteht jedenfalls nicht. Er kann den rechten Arm im Ellbogengelenk gut strecken und auch fast ebensoweit beugen wie auf der linken Seite. Die Kraft der Beugung scheint jedoch möglicher Weise in ganz geringem Grade herabgesetzt zu sein.

3. Der Kutscher Heinrich Sch. stellte sich am 31. Juli 1899 in der hiesigen chirurgischen Poliklinik zwecks Begutachtung vor. Er gab an, früher stets gesund gewesen zu sein. Am 8. Mai 1899 erlitt er dadurch einen Unfall, dass er beim Halten des Hinterfusses eines Pferdes, welches beschlagen wurde und sich losriss, ca. 5 Schritte weit nach vorn geschleudert wurde. Er fühlte sofort Schmerzen im linken Ellbogen und Oberarm. Die Gegend der linken Ellbeuge schwoll an und verfärbte sich blauroth. Patient konnte den Arm der Schmerzen wegen nicht gebrauchen. Im Verlauf von 6—8 Wochen soll die Schwellung allmählich geschwunden sein und sich die Bewegungsfähigkeit im Arm wiederhergestellt haben. Doch will Patient auch jetzt noch, wenn er schwere Arbeit verrichtet, Schmerzen in der linken Ellenbeuge verspüren, die in den Oberarm und Vorderarm ausstrahlen sollen. Der Arm soll bei schwerer Arbeit auch leicht ermüden und, wenn er herunterhängt, „taub“ werden.

Die Untersuchung ergiebt:

Active und passive Bewegungen im linken Ellbogengelenk werden

---

Anschwellung vorn am rechten Oberarm. Er hatte weiter keine Schmerzen, höchstens ganz geringe im rechten Ellenbogen, bemerkte keine Blaufärbung, nur die Kraft im Arm war nach seiner Beobachtung herabgesetzt. Insbesondere ist dies nach seiner Angabe der Fall, wenn er einen Gegenstand beim Aufheben mit der supinirten Hand anfasst, er kann mehr Kraft entfalten, wenn er die Gegenstände mit pronirtem Vorderarm aufhebt, dann sei sie nur um ein Geringes vermindert.

Der Befund war typisch für eine Ruptur der langen Bicepssehne und ist aus der Abbildung leicht erkenntlich. Es bestand kein nachweisbares Extravasat, keine Resistenz am oberen Ende des langen Bauches, keine Subluxationsstellung des Humeruskopfes. Ordination: Massage.

in voller Ausgiebigkeit und kräftig ausgeführt. An den knöchernen Gelenkenden sind Veränderungen nicht nachweisbar; dagegen zeigt sich die untere Bicepssehne in einer Ausdehnung von 4 cm bis auf's Dreifache verdickt und ist angeblich auf Druck empfindlich. Die Verdickung fühlt sich derb, aber nicht knochenhart an: Der Lacertus fibrosus ist nicht verändert. Umfang des linken Oberarms 25, des rechten 26 1/4 cm. An dem linken Vorderarm und der linken Hand sind Sensibilitäts- oder Motilitätsstörungen nicht nachweisbar.

Die Entstehung der Verletzung war bei unserem ersten Patienten eine der gewöhnlichen. Der lange Kopf des Biceps zerriss nahe an der Verbindung zwischen Sehne und Muskelbauch beim Bewältigen eines zu grossen Gewichtes dadurch, dass der angespannte Muskel überdehnt wurde. Patient hatte dabei auch das Gefühl, als ob etwas am Arm gerissen wäre. Eine Prädisposition des Muskels durch vorausgegangene Erkrankung in unserem Falle anzunehmen, liegt kein Grund vor, da Patient früher gesund war und sonst eine kräftig entwickelte Musculatur besitzt. Die Annahme derartiger Spontanrupturen ist natürlich nur für diejenigen Fälle zu reserviren, in denen die den Muskel dehnende Gewalt zu der normalen Festigkeit desselben in keinem Verhältniss steht. Die zu überwindende Last war jedenfalls keine geringe. Nach der Verletzung traten sofort Schmerzen und Functionsstörung auf. Letztere besteht darin, dass die Kraft der Beugung des Vorderarms abgeschwächt ist. Nach Hüter soll der Schmerz nach der Verletzung nur bei der Beugung des supinirten Vorderarms auftreten, da die Beugung in Pronationsstellung dem M. brachialis int. zufällt. Dass Patient von einer Sugillation oder Anschwellung nichts erwähnt, ist nicht auffallend, da der Riss dicht an der Sehne, also an gefässarmer Stelle auftrat. Sehr ausgeprägt war auch die Gestaltveränderung des Muskels, an der man die Zerreissung des langen Bicepskopfes schon bei oberflächlicher Untersuchung erkennen kann: es ist die Verkürzung und Vorwölbung des Bicepsbauches, welche bei forcirter Beugung des Vorderarms am deutlichsten hervortritt. Ueber dem Muskelwulst findet sich an der Aussen- und Beugefläche des Oberarms eine seichte Furche. Letztere lässt die Vorwölbung des Muskelbauches noch prägnanter erscheinen. Mit der Gestaltsveränderung des Muskels geht eine Lageveränderung desselben Hand in Hand. Durch die Retraction des langen Kopfes, die oben eine Verbreiterung des Muskels bedingt, nimmt letzterer nicht mehr eine gerade von oben nach unten, sondern von innen oben nach aussen unten verlaufende Richtung ein. Am oberen Rande des verkürzten Muskelbauches fühlte

man die Muskelnarbe, welche, entsprechend der kurzen, seit der Verletzung verstrichenen Zeit noch ziemlich voluminös war.

Die Verletzung scheint in unserem ersten Falle ohne weitere Complicationen stattgefunden zu haben. Denn weder für eine gleichzeitig stattgehabte Luxation des Oberarmkopfes, noch für eine Fractur des oberen Humerusendes oder des Tuberculum minus, Verletzungen, welche mit einer Zerreissung der langen Bicepssehne einhergehen können, finden wir Anhaltspunkte. Auch eine Subluxation des Humeruskopfes nach vorn oben, die in einigen Fällen bei Ruptur des langen Bicepskopfes gefunden wurde, war nicht nachweisbar. Nach Pagenstecher ist die Zerreissung bei nicht eintretender Luxation keine vollständige, insofern noch intacte Fascienstränge den Kopf zurückzuhalten vermögen. Vielleicht ist der Sitz der Ruptur in diesen Fällen von Bedeutung, insofern als bei Zerreissung am oberen Sehnenende auch Kapselrisse die Verletzung compliciren könnten. Auch wäre in solchen Fällen an eine vorher bestehende Arthritis deformans zu denken, die durch Usur der langen Bicepssehne zur pathologischen Ruptur derselben führen kann. Zur Behandlung wurde dem Patienten Massage angerathen.

Während dieser Fall von anscheinend vollständiger Ruptur noch verhältnissmässig frisch zur Beobachtung kam und die Functionsstörung deutlich hervortrat, haben wir in dem zweiten das Resultat des abgelaufenen Vernarbungsprocesses bei einer incompleten Ruptur vor uns.

Auch hier war die Diagnose schon bei oberflächlicher Betrachtung aus der typischen Gestaltsveränderung des Muskels auf eine Ruptur des langen Bicepskopfes zu stellen. Ueber die Art und Weise des Zustandekommens der Verletzung waren bei der langen seit ihr verflossenen Zeit keine genauen Angaben mehr zu erlangen. Ganz ungewöhnlich ist sie jedenfalls nicht. Unter ähnlichen Umständen ist es in zwei von Sallefranque [1]) erwähnten Fällen zur Bicepszerreissung gekommen, nämlich durch Fall von einer Treppe und von einem fahrenden Waggon.

Loos [2]) fügt in seiner umfassenden Zusammenstellung subcutaner Bicepsrupturen diesen Fällen noch vier weitere hinzu, in denen die Zerreissung durch Fall des eigenen Körpers zu Stande kam. Nach Loos ist auch in diesen Fällen eine Dehnung des contrahirten Muskels mit Wahrscheinlichkeit als ätiologisches Moment der Verletzung anzunehmen,

1) De la rupture sous-cutanée du Biceps brachial, d'origine traumatique. Thèse de Paris. 1887. p. 14.

2) Ueber subcutane Bicepsrupturen. Beiträge z. klin. Chirurgie. 19. Bd. 2. Heft.

die noch durch eine im Moment der Verletzung eintretende Subluxationsstellung des Humeruskopfes gesteigert werden kann, „ein Vorgang, der beim Auffallen des Körpers auf die Hand sehr nahe liegt". Letzteres war in zwei Fällen besonders angegeben. Auch bei unserem Patienten wird ein Fall auf die Hand dadurch sehr wahrscheinlich gemacht, dass die Bicepsverletzung mit einer Daumenluxation complicirt war. Als ein bei Rupturen der langen Bicepssehne seltener verzeichneter Befund ist hervorzuheben, dass sich in unserem Falle von der am oberen Ende des Muskelbauches befindlichen Narbe ein mit dieser zusammenhängender schmaler Strang nach aufwärts verfolgen lässt. Die Continuität des langen Bicepskopfes war also nicht völlig unterbrochen; dementsprechend contrahirte sich auch der allerdings verkürzte Muskelbauch ganz gut.

Loos (l. c.) erwähnt nur zwei ähnliche Fälle (Kornfeld[1]) und v. Bruns). Der von dem Rest des Bauches sich nach oben erstreckende Strang stellt nach Loos die Sehnenscheide und ihren Uebergang in die Muskelscheide dar, „so dass noch eine Verbindung mit der Sehne, gefestigt durch Narbenbildung, besteht". Es wäre auch daran zu denken, dass dieser Strang die retrahirte, vom Processus glenoidalis abgerissene und tiefer angeheilte Sehne selbst ist. In unserem Falle spricht die narbige Verdickung am unteren Ende des Stranges, wo er in den Muskelbauch übergeht, dagegen.

Doch hatte ich kürzlich Gelegenheit, einen mit Omarthritis complicirten Fall von typischer Ruptur der langen Bicepssehne zu untersuchen, bei dem sich vom retrahirten Muskelbauch ohne nachweisbaren narbigen Uebergang ein ziemlich dicker sehniger Strang weit nach oben verfolgen liess, der möglicher Weise als oben abgerissene und tiefer angeheilte Sehne aufzufassen wäre. Der retrahirte Muskelbauch contrahirte sich bei diesem Patienten recht gut.

Unser schon von anderer Seite vorher begutachtete zweite Patient hatte, ähnlich wie der vierte Fall von Pagenstecher, eine verschiedene Auffassung erfahren. Der Arzt, welcher ihn bald nach der Verletzung sah, hat ihn wegen einer Entzündung des M. biceps behandelt. Auch der zweite bezeichnete die Affection 1/2 und 1 1/2 Jahre später als eine Muskelentzündung, die nach ihrem Ablauf zu der die Beugungsfähigkeit des Armes beschränkenden Muskelnarbe geführt habe und schätzte die Erwerbsbeschränkung auf 50 bezw. 40 Proc. In dem letzten, von specialistischer Seite herrührenden und vor 3/4 Jahren abgegebenen Gutachten ist von einer Muskelhernie die

1) Monatsschr. f. Unfallheilkunde. 1896 (cit. nach Loos).

Rede. Letztere differentialdiagnostisch wichtige Verwechselung ist vielleicht darauf zurückzuführen, dass mit diesem Namen früher auch die Muskelrupturen bezeichnet wurden. Die Muskelbrüche kennzeichnen sich jedoch als kleine weiche Geschwülste, die bei der Contraction des Muskels meist hart werden, ihren Ort aber nicht verändern. Bei völliger Erschlaffung verschwinden sie völlig und lassen dann eine Lücke in der Fascie erkennen. Diese Verhältnisse lagen in unserem Falle nicht vor. Einen Fall von Muskelhernie am Biceps brachialis erwähnt Knaak[1]), der Muskelbruch kam beim Turnen, und zwar beim Aufziehen am Querbaum mit einem Arm zu Stande. Derselbe Autor citirt auch einen Fall von Legueu, „wo am M. biceps brachii nach lange Zeit vorausgegangenem Muskelsehnenriss eine Hernie unterhalb der alten Narbe auftrat".

Was die heutzutage so wichtige Frage der Erwerbsfähigkeit betrifft, so lassen sich für die Ruptur des langen Bicepsbauches allgemein giltige Vorschriften nicht geben. In manchen Fällen fehlt schliesslich jede Functionsstörung. In unserem 2. Falle, wo sie offenbar sehr gering war, schlossen wir uns der Schätzung des letzten Begutachters an, der eine Erwerbsbeschränkung von höchstens 15 Proc. annahm. Nur in seltenen Fällen dürfte die Beschränkung höhere Grade erreichen. Nach Thiem[2]) beträgt die Rente bei Bicepsrupturen 10—20 Proc., „da meist nur die Kraft beim Beugen eingeschränkt ist".

Der 3. Fall betrifft eine Verletzung im Bereich der unteren Bicepssehne, wenigstens legt die Anamnese die traumatische Natur der festgestellten Verdickung der unteren Bicepssehne sehr nahe. Für die Annahme einer specifischen entzündlichen Veränderung fehlt jeder Anhaltspunkt. Die Auftreibung der Sehne lässt sich so deutlich nach allen Seiten abgrenzen, dass auch eine Verdickung von Nachbarorganen, wie Schleimbeuteln, Lymphdrüsen, welche mit der Sehne verwachsen sein könnten, ganz ausgeschlossen erscheint.

Der Vorgang bei der Verletzung war folgender: Patient hielt beim Beschlagen des Pferdes den Hinterfuss desselben mit dem im Ellenbogengelenk gebeugten Arm fest. Als sich das Pferd loszureissen suchte, spannte Patient seine Armmuskeln und insbesondere den Biceps stark an. Trotzdem riss sich das Pferd los und schleuderte den Patienten 5 Schritt weit nach vorn. Dabei erfolgte eine brüske Zerrung des auf's Höchste angespannten Muskels und führte offenbar zu Einrissen im Bereich des unteren Bicepsabschnittes, ohne

1) Die subcutanen Verletzungen der Muskel. Veröffentlichungen aus dem Gebiete des Militär-Sanitätswesens. Berlin 1900. Heft 16.

2) Thiem, Handb. f. Unfallerkrankungen. Stuttgart 1898. S. 551.

eine völlige Continuitätstrennung des Muskels zu veranlassen. Die darauf hindeutende blutunterlaufene Schwellung in der Ellenbeuge ist auch ärztlicherseits nach dem Unfall festgestellt worden. Während sich das Blutextravasat der Umgebung bald resorbirte, blieben an der Sehne selbst zunächst Veränderungen zurück, welche entweder als organisirtes durch das Trauma gesetzte Blutextravasat oder als Folge einer chronischen traumatischen Entzündung aufzufassen sind. Dass eine vollständige Sehnenruptur vorgelegen hat, ist deshalb ausgeschlossen, weil von einer Retraction des Muskelbauches nach oben nichts zu bemerken war.

Während ich Beobachtungen dieser Art von Verletzung der unteren Bicepssehne in der Literatur nicht gefunden habe, sind Fälle mit vollständiger Zerreissung der unteren Sehne von Storks, Virchow, Leonpacher und Masing beschrieben worden.

Im Fall von Storks[1]) erfolgte die Abreissung der peripheren Sehne durch Fall vom Lehnstuhl. Es bestand eine abnorme Beweglichkeit des Radiusköpfchens, Flexion und Supination waren behindert. An der Vorderseite der Ellenbeuge bestand eine der Sehne entsprechende harte Geschwulst.

Virchow[2]) sah bei einem Manne während eines schweren Anfalles von Delirium tremens den Biceps brachialis dicht über seiner unteren Insertion in die Sehne durchreissen. Das obere Ende rutschte hinauf und fühlte sich cystenartig an, liess sich aber durch Druck ausdehnen und reponiren, eine Heilung kam jedoch nicht zu Stande.

Leonpacher[3]) beobachtete eine Abreissung der linksseitigen Bicepssehne vom Tuberculum radii bei einem 53jährigen Manne während der Turnübung des sog. Auskegelns. Bei diesem Patienten war die Auswärtsdrehung des gestreckten Armes nur mühsam und unter Schmerzen möglich. Das abgerissene Sehnenende war bei gestreckter Extremität 7 cm über der linken Ellenbeuge als muskatnussgrosser beweglicher Wulst zu fühlen. Der Erfolg einer unblutigen Behandlung entsprach auch hier nicht den Erwartungen. Die Kraft des Armes war bei einer ½ Jahr später vorgenommenen Untersuchung noch herabgesetzt und die „gleichzeitige Rotation des gestreckten Armes nach rückwärts und abwärts, wobei starke Supination und Streckung erforderlich ist, gelang nicht".

Der Masing'sche[4]) Patient war ein 64jähriger Briefträger, der beim Herabsteigen einer Treppe ausglitt und sich mit der linken Hand am Geländer festhielt. 36 Stunden nach der Verletzung fand sich nach vorn und unten von der Achselhöhle eine ca. faustgrosse Geschwulst, die rhythmische Bewegung zeigte. Die periphere Sehne lag unregelmässig,

1) Lancet 1842/43 cit. nach Loos.

2) Krankhafte Geschwülste. II. 1863.

3) Aerztliches Intelligenzblatt. 1883. 30. Jahrgang. Nr. 9. S. 75.

4) Zur Casuistik der subcutanen Sehnenzerreissungen. Centralbl. f. Chirurgie. Bd. 10. 1883. S. 302.

korkzieherartig aufgerollt in der Mitte des Oberarms. Die resultirende Functionsstörung war gering und bestand nur in Ermüdung des Armes beim andauernden Tragen schwerer Gegenstände.

Die gutachtliche Beurtheilung unseres Falles war insofern erschwert, als Patient einige Zeit nach dem Unfall von dem ersten Begutachter für vollkommen erwerbsfähig erklärt worden, da weder im objectiven Befunde noch in der Function Abnormes zu finden wäre. Gegen dieses Erachten hatte Patient Einsprache erhoben mit der Begründung, dass er noch nicht vollständig arbeitsfähig sei. Das Attest wurde folgendermaassen abgefasst: „Es ist nicht wahrscheinlich, dass eine Sehnennarbe so lange Zeit nach der Verletzung noch erhebliche Beschwerden macht. Immerhin war die Verletzung eine schwere und es kann zugegeben werden, dass sich die Gebrauchsfähigkeit des Arms auch jetzt noch nicht in ihrem früheren Grade hergestellt hat. Die Beschränkung der Erwerbsfähigkeit beträgt höchstens 20 Proc. Zugleich ist mit ziemlicher Sicherheit zu erwarten, dass sich die Arbeitsfähigkeit, wenn Patient den Arm fleissig gebraucht, nach $^1/_2$—1 Jahr bis zu ihrem früheren Grade erheben wird."

Der Patient wurde dadurch in seinen wahrscheinlich nicht ganz unberechtigten Angaben nicht vollständig desavouirt und zu neuen Beschwerden veranlasst, sondern durch die Arbeit selbst wieder zur völligen Wiederherstellung seiner Erwerbsfähigkeit geleitet.

Die Läsionen der unteren Sehne sind von den Rupturen des Biceps brachialis am seltensten. Nach der Statistik von H. Petit[1]) betraf der Riss unter 83 Fällen nur 3 mal die distale Sehne, 7 mal die Vereinigung der langen Sehne mit dem Muskel, 9 mal den Muskelbauch des langen Kopfes, 21 mal den Muskel selbst und 43 mal die Sehne des langen Kopfes. Nach Leichenexperimenten von Sallefranque, dem sich auch Loos anschliesst, ist die Widerstandskraft an der Grenze zwischen 3. und 4. Viertel des Muskelbauches am geringsten. Im Vergleich zu anderen Muskelzerreissungen gehört die Bicepsruptur nach den Rissen der hinteren Rumpfmuskeln, der Wadenmuskeln und des M. rectus abdom. zu den häufigeren Rupturen und kommt an gleicher Stelle mit den Rissen des Extensor quadriceps (Régeard[2]). Unter den Muskelzerreissungen im Heer, die nach Knaak verhältnissmässig viel häufiger sind, als im Civilleben, verschiebt sich das Verhältniss sehr zu Ungunsten des Biceps.

Die gewöhnliche Aetiologie der Bicepsrupturen ist in Obigem genügend gekennzeichnet: der Muskel reisst, da er dem Zuge nicht gewachsen ist, dem er ausgesetzt wird. Die Symptome der Ruptur des langen Kopfes hatte ich gleichfalls zu schildern schon Gelegenheit. Sitzt der Riss in der Mitte des Biceps, so ziehen sich die Fragmente nach oben und unten zurück; man fühlt dann zwischen denselben

1) Cf. Knaak, l. c. S. 53.

2) Cit. nach Knaak, l. c. S. 52.

eine Lücke. Tritt an der unteren Insertion eine Trennung der Continuität ein, so schnurrt der Muskelbauch nach oben. In frischen Fällen kann man die dislocirten Stücke durch Druck an ihre normale Stelle reponiren.

Was endlich die Behandlung der Bicepsrupturen betrifft, so ist sie nur in zwei Fällen eine operative gewesen. Gersuny [1]) excidirte 1/4 Jahr nach der Verletzung die Narbe zwischen Muskelbauch und Sehne und nähte die Stümpfe aneinander; er erzielte dadurch eine Besserung der Function. Bazy [2]) resecirte die lange Sehne und nähte den Muskelstumpf an das Caput breve.

Bei frischen Rissen dürfte zunächst ein Versuch mit der unblutigen Behandlung gemacht werden. Sie besteht in Fixation des Armes in Beugestellung des Vorderarms, Bindeneinwicklung des Oberarms im Sinne der Reposition der retrahirten Muskelfragmente und nicht zu später Anwendung von Massage. Letztere wendet Barsis [3]) von vornherein an, um das Extravasat wegzuschaffen und die noch intacte Beugemusculatur in ihrer Functionsfähigkeit zu erhöhen. Die Naht kommt bei frischen Rissen in Betracht, wenn die Retention der stark retrahirten Muskelbäuche nicht gelingt. [4]) Insbesondere dürfte dies bei den vollständigen Rupturen der unteren Bicepssehne der Fall sein.

Aber auch bei veralteten Fällen ist die Naht, falls eine erhebliche Functionsstörung besteht, durchaus empfehlenswerth.

Welch' günstige Resultate durch die Reimplantation von ausgerissenen Sehnen auch noch spät nach der Operation zu Stande kommen können, beweist der von v. Eiselsberg [5]) operirte Patient mit Ausreissung bezw. Aufrollung mehrerer Strecksehnen am Vorderarm.

Im Anschluss an diese Fälle von Bicepsriss möchte ich noch eine subcutane Zerreissung des M. sartorius beschreiben, deren Folgen ich bei einem 38 jährigen Besitzer beobachten konnte.

Patient will bisher stets gesund gewesen sein. Am 27. Juni 1899 war er angeblich mit dem Aufladen von Kohlen beschäftigt, als plötzlich ein Waggon in's Rollen kam und sein rechtes Bein mit grosser Gewalt gegen einen eisernen Ständer drückte. Patient fiel hin und konnte nicht

1) v. Hochstetter, Wiener klin. Wochenschr. 1890.

2) La semaine médicale. 1895. p. 105.

3) Ueber die subcutane Ruptur des langen Bicepskopfes. Wiener med. Presse. 1896. Nr. 50. S. 1566.

4) In diesem Sinne hat Dreyzehner (Archiv f. klin. Chirurgie. Bd. 65. Heft 2) unlängst in einem Fall von Abreissung der Sehne des langen Biscepskopfes an ihrer Ansatzstelle eine Fixation der Sehne hoch oben in ihrer Scheide mit gutem functionellen Erfolg ausgeführt.

5) Archiv f. klin. Chirurgie. Bd. 61. S. 996.

allein aufstehen. Eine äussere Verletzung fand nicht statt, dagegen begann das Bein in der Mitte des Oberschenkels zu schwellen und sich zu verfärben. Zunächst wurde die Schwellung drei Tage lang mit Umschlägen behandelt, dann wurde um den Oberschenkel ein circulärer Gypsverband angelegt. Nach 2 Wochen wurde dieser wieder abgenommen, und Patient konnte stark hinkend umhergehen. Nach 4 Monaten vermochte er wieder leichte Arbeit zu thun, jedoch bekam er stets Schmerzen an der Stelle der Quetschung, auch soll der Oberschenkel nach Anstrengungen anschwellen.

Status praesens: Sonst gesunder, etwas blass aussehender Mann. Patellarreflexe beiderseits gesteigert, aber von gleicher Stärke, Fussklonus nicht nachweisbar. Beim liegenden Patienten erscheint die Furche zwischen Adductoren und Extensoren im mittleren Drittel des rechten Oberschenkels stärker ausgeprägt, als auf der gesunden Seite. An dieser Stelle kann der untersuchende Finger auch tiefer in die Weichtheile des Oberschenkels eindringen. Der Druck ist hier angeblich etwas schmerzhaft. Am oberen Ende dieser Einsenkung fühlt man einen leicht von oben innen nach unten aussen verlaufenden Querwulst. Bewegungen im Hüft- und Kniegelenk werden langsam aber ausgiebig ausgeführt. Bei energischeren passiven Bewegungen will Patient geringe Schmerzen verspüren. Stellt sich Patient nur auf das kranke Bein, so sieht man im oberen Theil des mittleren Drittels des rechten Oberschenkels einen einige Centimeter breiten Muskelstumpf sich in der Richtung nach der Spina ossi il. sup. zurückziehen und unterhalb desselben eine tiefe Einsenkung zu Stande kommen. Das Hinaufschnellen des Muskelstumpfes erkennt man auch deutlich, wenn Patient im Sitzen willkürlich die Oberschenkelmusculatur anspannt oder das im Kniegelenk gebeugte rechte Bein auf den linken Oberschenkel legt. Die grössten Umfänge der Unterschenkel betragen beiderseits 32 cm, über den Kniegelenken rechts 33,5, links 33 cm. An den Oberschenkeln betragen sie 3 Querfinger oberhalb des oberen Patellarrandes beiderseits 34,5 cm, 15 cm oberhalb der Kniescheibe (an der Stelle der Furche) rechts 41, links 41,5 cm, endlich 3 Querfinger unterhalb der Genitocruralfurche, entsprechend dem retrahirten Muskelbauch, rechts 45,5, links 45 cm. Die Schmerzempfindung ist am ganzen rechten Bein angeblich etwas herabgesetzt. Am Knochen konnten auch durch die Untersuchung mittelst Röntgogramms Veränderungen nicht festgestellt werden.

In der Literatur fand ich nur 2 Fälle von Sartoriusriss in der Knaak'schen Arbeit verzeichnet, die an Soldaten beobachtet waren. Von diesen ist auch nur gesagt, dass der eine Riss beim Weit- und Hochspringen, der andere beim Anhalten im schnellen Lauf eintrat. In unserem Falle kam die Zerreissung wohl dadurch zu Stande, dass der angespannte Muskel noch von einer directen Gewalt betroffen wurde. Anamnestisch haben wir die Zeichen einer ausgedehnten Gewebszerreissung und Functionsstörung. Im jetzigen Befunde sind die Symptome der stattgehabten Continuitätstrennung unverkennbar: der bei

der Contraction nach aussen oben zurückschnellende Muskelbauch, die Lücke zwischen Extensoren und Adductoren an der Stelle des Risses, die Narbe am unteren Ende des oberen Muskelfragments. Die Vorwölbung bei der Contraction ist entsprechend der mehr oder weniger platten Muskelform eine nur flache; hier müssen auch atrophische Processe in Betracht gezogen werden. Vom unteren Muskelfragment war nichts mehr nachzuweisen, da es, wahrscheinlich durch die Verletzung ausser Innervation gesetzt, vollkommen zu einer kurzen fibrösen Platte atrophirte.

Eine nachweisbare Functionsstörung bestand in unserem Falle nicht. Die Umfangsdifferenz an den Oberschenkeln war auf die veränderte Volumsvertheilung des Sartorius zu beziehen, es konnte daher auch keine Verminderung der Erwerbsfähigkeit durch den Muskelriss, der in den früheren, zu demselben Schluss führenden Gutachten übrigens nur als „Muskelnarbe am Oberschenkel" figurirte, angenommen werden.

Von einer operativen Therapie ist natürlich in derartigen Fällen Abstand zu nehmen. In der ersten Zeit dürfte der Bluterguss zudem die Diagnose unmöglich machen. Letztere ist auch in den veralteten Fällen nicht so ohne Weiteres zu stellen, wie z. B. bei den erwähnten Rissen des Biceps brachii. Dass eine Continuitätstrennung im Bereich eines Muskels vorliegt, ist ja auch am Oberschenkel leicht aus den typischen Symptomen zu erkennen. Man muss jedoch immer genauer zusehen, will man den betroffenen Muskel mit Sicherheit feststellen, da in dieser Gegend ausser dem Sartorius noch Adductoren, Vastus medialis in Betracht kommen. Dass auch eine Ruptur des M. rectus femoris, die nach König nicht selten vorkommt, bei oberflächlicher Betrachtung differential-diagnostisch in Betracht kommen kann, möge noch zum Schluss folgender Fall beweisen:

Der jetzt 38 jährige Arbeiter Friedrich W. verunglückte am 22. März 1891 dadurch, dass er von einer mit Erde beladenen umkippenden Lowry niedergeschlagen wurde. Der Rand der Lowry soll gegen den linken Oberschenkel getroffen haben. Patient, der von vorne getroffen wurde, fiel auf den Rücken. Er acquirirte ausser der uns interessirenden Verletzung eine complicirte Fractur beider rechten Unterschenkelknochen. Am linken Oberschenkel trat nach dem Unfall eine Schwellung an der Vorderseite auf, die Haut darüber verfärbte sich blau und grün. 6 Wochen lang konnte Patient im linken Knie keine ausgiebigen Bewegungen ausführen. Die Schwellung am linken Oberschenkel verschwand erst nach ca. drei Monaten. Als die Schwellung nachliess, bemerkte Patient bei Bewegungen des Oberschenkels, dass in der Mitte desselben an der Vorderseite eine Vertiefung auftrat, während oben sich ein länglicher Wulst bildete. Er

will jetzt noch bei Anstrengungen Schmerzen im linken Oberschenkel an der Vorderseite verspüren.

Beim liegenden Patienten fällt am linken Oberschenkel an der Vorderfläche etwas oberhalb der Mitte eine seichte Vertiefung auf, der sich nach oben eine flache Vorwölbung anschliesst. Spannt Patient die Oberschenkelmuskeln an, so nimmt die erwähnte Vertiefung zu und an Stelle der Vorwölbung tritt ein kinderarmstarker, sich fest contrahirender nach oben verlaufender Wulst. In der Ruhe fühlt man an der Grenze zwischen Vertiefung und Vorwölbung eine kleinfingerdicke, unregelmässig strangartige, fast gerade von oben nach unten ziehende Verhärtung. Der vorhin beschriebene, beim Anspannen der Oberschenkelmuskel auftretende Muskelwulst entspricht dem graden Oberschenkelmuskel und lässt sich nach handbreitem Verlauf in eine Sehne, die nach oben verläuft, verfolgen. Aussen vom geschilderten Muskelwulst, durch eine deutliche Furche getrennt, ist der Muskelbauch des Tensor fasciae deutlich abgrenzbar. Die Muskelvertiefung hat bei gespannter Musculatur eine Länge von 4 Querfingern. Umfang des rechten Oberschenkels 8 cm, oberhalb der Patella 33, links auch 33 cm, 18 cm oberhalb der Patella rechts 41½, links 39½, 29 cm oberhalb der Patella rechts 43 cm, links 45 cm. Am besten kann man sich die Verhältnisse am linken Oberschenkel zur Anschauung bringen, wenn man den Patienten im Stehen veranlasst, das im Knie gestreckte linke Bein im Hüftgelenk zu beugen. Man sieht dann ausser dem geschilderten Befunde links im mittleren Drittel des Oberschenkels vorn eine schmale Längsfurche zwischen M. vastus medialis und lateralis, während an derselben Stelle rechts der untere Theil des Bauches des M. rectus zwischen den genannten Vasti zu sehen ist.

Es konnte hier bei oberflächlicher Betrachtung zunächst der retrahirte Muskelbauch des M. rectus fem. zusammen mit dem des Tensor fasciae bei der Contraction als ein von innen unten nach oben aussen verlaufender Muskelwulst imponiren, dessen Richtung demnach dem Sartorius entsprechen würde. Auffallen musste jedoch sofort die starke Entwicklung des Muskelbauches, und bei genauer Untersuchung ergab sich denn auch, dass der Sartorius selbst als intacter Muskel functionirte, dass der vermeintliche einheitliche Muskelbauch durch eine deutliche Furche getheilt war und aussen dem Tensor fasciae, innen dem retrahirten Rectus femoris entsprach, der sich nach seinem oberen Insertionspunkt hin in eine Sehne verfolgen liess. —

Auch in diesem Falle war die Ruptur durch eine den offenbar angespannten Muskel treffende directe Gewalteinwirkung zu Stande gekommen, und von einer Functionsstörung nichts zu bemerken.

XXV.

Zur Dampfdesinfection in der Chirurgie.

Von

Dr. **Egbert Braatz**,
Privatdocent der Chirurgie in Königsberg i. Pr.

(Mit 4 Abbildungen.)

II.

Dass die bisher hier herrschenden Ansichten in der Theorie und Praxis einer gründlichen Revision bedürfen, habe ich bereits in mehrfacher Beziehung in meinem Artikel vom vorigen Jahre[1]) gezeigt. Es erwies sich, dass nicht nur die Schimmelbusch'schen Verbandstoffeinsätze sehr bedenkliche Constructionsfehler besitzen, sondern dass auch die noch allgemein herrschende Theorie von der Nothwendigkeit der Vorwärmung der Verbandstoffe durchaus unrichtig ist. Zum Schlusse hatte ich noch dabei erwähnt, dass daher auch die Construction des allgemein gebräuchlichen Lautenschläger'schen Sterilisators, die auf der unrichtigen Voraussetzung von dem Nutzen der Vorwärmung beruht, eine fehlerhafte sein müsse. Seither habe ich an der experimentellen Klärung einiger weiterer für die chirurgische Dampfdesinfection sehr wichtiger Punkte nach Maassgabe meiner freien Zeit ruhig weiter gearbeitet.

Unterdessen ist auf jenen meinen Artikel eine Art Entgegnung erschienen.

Es konnte nicht überraschen, dass diese gerade von jener Stelle aus erfolgte, welche als Hauptträgerin und Verbreiterin jener unrichtigen Theorien und fehlerhaften Apparate dazu die meiste Veranlassung hatte.

---

1) E. Braatz, Zur Dampfdesinfection in der Chirurgie. Th. I. Münchner med. Wochenschr. 1901. Nr. 2.

M. Borchardt[1]), Assistent an der v. Bergmann'schen Klinik, hat in einer sehr fleissigen Arbeit sich den von mir dort behandelten Fragen zugewandt. Er sei zu dieser Nachprüfung auch dadurch veranlasst worden, weil ihm meine Versuche noch lückenhaft vorgekommen seien.

Man kann aber nicht verlangen, dass in einer Arbeit von 16 Seiten eine erschöpfende Darstellung aller die Dampfdesinfection betreffenden Fragen enthalten sei, und überdies hatte ich jenen meinen Artikel als I bezeichnet, also noch weitere Beiträge in Aussicht gestellt. Wenn diese Beiträge nun nicht in dem Tempo erscheinen, als es der Ungeduld mancher Chirurgen zu entsprechen scheint, so mag man doch andererseits bedenken, dass diese Lebensfragen der chirurgischen Dampfdesinfection mehr als ein Decennium als abgeschlossen und erledigt angesehen waren und von einer Ungeduld nach einer Erörterung derselben nichts zu spüren gewesen ist. Soweit es mir möglich ist, werde ich auch noch weiter zur Durcharbeitung unserer Frage beitragen.

Auf verschiedene Weise sucht Borchardt die Irrlehre von der Nothwendigkeit der Vorwärmung für die Dampfsterilisation der Verbandstoffe in ein milderes Licht zu setzen. So führt er an, dass er bei seinen theoretischen Vorwärmungsversuchen nie so hohe Temperaturen erhalten habe wie ich. Er meint, das käme daher, dass sich bei meinen Versuchen die Metallwände des Apparates und des Siebgefässes beim Vorwärmen so viel höher erhitzt hätten, als die Gaze, dass in Folge dessen sich der Dampf an diesen Metallwänden so stark überhitzte.

Nun liegt es schon in der Natur dieser Versuche, dass man nicht immer absolut übereinstimmende Zahlen bekommen wird. Es können da genug Nebenumstände die Ursache dafür sein. Schon ein Einschieben des Thermometers durch den doppelten Deckel des Apparates in die Verbandgaze kann zur Folge haben, dass es einmal lockerer in der Gaze steckt, als das andere Mal. Ferner wird auch die Stärke der Heizflamme unter dem Dampfgeber von Einfluss sein u. s. w. Um aber jenem Einwande von dem Einfluss der höher als 100° temporirten Metallwände zu begegnen, habe ich eine Versuchsanordnung getroffen, welche jene höhere Erhitzung ausschliesst: Ich habe die Gaze nicht durch eine untergestellte Gasflamme, sondern dadurch vorgewärmt, dass ich 100grädigen Dampf durch die Doppelwände des Apparates leitete.

1) M. Borchardt, Die Desinfection unserer Verbandstoffe. Archiv f. klin. Chirurgie. 65. Bd. Heft 2.

Ferner habe ich die Gaze überhaupt nicht in einem Metallbehälter, sondern frei als solche, nur mit einer Binde umwickelt, vorgewärmt.

Das Resultat zeigt folgender Versuch I am 6. Januar 1902: 10 g Verbandgaze, nur mit einer gleichen Gazebinde umwickelt, wird ohne jedes Einsatzgefäss in den Desinfectionsraum des Apparates gebracht. Im Dampfgeber sind anstatt der sonstigen 3 Liter 4 Liter Wasser



Fig. 1.

enthalten. Unter demselben stehen zur Heizung zwei dreiröhrige Bunsenbrenner. Der Dampf wird zuerst in die Doppelwand des Apparates geleitet. In der Gaze befindet sich Thermometer 3, in der Doppelwand Thermometer 2 und im Desinfectionsraum Thermometer 1.

Barometerdruck 746 mm, Zimmertemperatur 16° C. Die Gaze steht auf einem durchlöcherten Boden von Asbestpappe (s. Fig. 1).

Zeit	Dampfgeber	Desinfectionsraum	Zwischenraum der Doppelwände	Gaze
9 h. 30 m.	angesteckt	—	—	—
9 h. 50 m.	85°	—	—	—
9 h. 51 m.	99,5°	—	65°	—
9 h. 53 m.	99,5°	—	95°	—
9 h. 54 m.	99,5°	—	98°	—
9 h. 55 m.	99,5°	68°	98°	—
9 h. 58 m.	99,5°	85°	98°	50°
10 h.	99,5°	90°	98°	53°
10 h. 5 m.	99,5°	94°	98°	55°
10 h. 10 m.	99,5°	95°	98 1/3°	62°
10 h. 15 m.	99,5°	95 1/2°	98 1/3°	70°
10 h. 20 m.	99,5°	96°	98 1/3°	79°
10 h. 25 m.	99,5°	96°	98 1/3°	85°
10 h. 30 m.	99,5°	96 1/3°	98 1/3°	89°
10 h. 35 m.	99,5°	96 1/3°	98 1/3°	92°
10 h. 40 m.	99,5°	96 1/3°	98 1/3°	94°
10 h. 45 m.	99,5°	96 1/2°	98 1/3°	95°
10 h. 50 m.	99,5°	96 3/4°	98 1/3°	95 1/3°

Der Dampfschlauch wird vom Zwischenwandtubus a abgenommen und auf den Tubus b nach dem Desinfectionsraum gesteckt.

10 h. 50 1/2 m.	99,5°	—	—	102°
10 h. 51 m.	99,5°	—	—	110°
10 h. 52 m.	99,5°	—	—	115°
10 h. 53 m.	99,5°	101°	90°	119°
10 h. 54 m.	99,5°	101°	87 1/2°	120 1/2°
10 h. 58 m.	99,5°	101°	85 1/2°	117°
11 h. 1 m.	99,5°	100 1/2°	83 1/2°	111°
11 h. 2 m.	99,5°	100 1/2°	—	108°
11 h. 3 m.	99,5°	100°	81 1/2°	105°
11 h. 5 m.	99,5°	100°	81°	101°
11 h. 6 m.	99,5°	100°	80 1/2°	100°
11 h. 9 m.	99,5°	100°	80°	99 1/3°
11 h. 10 m.	99,5°	100°	80°	99°
11 h. 13 m.	99,5°	100°	80°	99°

Versuch abgebrochen. Ueber das Gewicht der Gaze siehe später.

In dem entsprechenden Fall Borchardt's war die Watte auf 95,3° vorgewärmt, die Metallwand des Einsatzgefässes zeigte als höchste im Apparat vorhandene Temperatur 99° und die Ueberhitzung stieg dort auf 118,5°.

In unserem Versuch betrug die Ueberhitzung bei gleich hoher Vorwärmung und der höchsten Temperatur von 98 1/2° im Apparat 120 1/2, also noch zwei Grade höher. Dabei war das ganze Zimmer durch die Dampfvorwärmung beim Dampfeinlass in die Gaze stark mit Dampf angefüllt, die Luft also feucht. Die Ueberhitzung konnte hier nicht von den Metallwänden herrühren.

Und nun gar erst die Versuche Rubner's. Rubner (l. c.) er-

hielt, wenn er Wolle in der Siebkugel, also von Kupferwänden umgeben, vorgewärmt hatte und in Dampf brachte, 127°, und wenn er sie als Knäuel, ohne Umhüllung, ebenso behandelte, 147°! Die theoretische Berechnung Rubner's ergiebt noch ganz andere Zahlen: „Wenn man sich denkt, dass mit einem Male der hygroskopische Körper mit Wasser sättigt, so könnte sich Wolle auf 305°, Seide auf 155°, Baumwollwatte auf 143° erwärmen." Die hygroskopische Bindung des Wassers tritt aber im Versuch nicht plötzlich ein, daher steigt hier die Temperatur der Ueberhitzung auch nicht auf jene enormen Höhen der theoretischen Berechnung.

Unter solchen Umständen liegt keine Veranlassung für Borchardt vor, die von mir gefundenen Zahlen so ausserordentlich hoch zu finden. Borchardt greift auch von einer anderen Seite die Frage der Vorwärmung an. Auf S. 8 sagt er: „Die Braatz'schen Zahlen legten die Vermuthung nahe, dass eine Ueberhitzung des Dampfes nur unter besonderen Umständen eintreten würde."

Unter „besonderen Umständen"? Welches die besonderen Umstände nach der Rubner'schen und meiner Arbeit snin könnten, war schwer zu vermuthen.

Auf S. 16 (l. c.) finden wir aber folgende Antwort: „Fest steht jedenfalls die Thatsache, dass sich Dampf in Watte nur unter besonderen Umständen überhitzt. Weder in auf 40, noch in solcher auf 50 und 60° vorgewärmter Watte kommt eine Ueberhitzung zu Stande; dieselbe zeigt sich erst bei einer Vorwärmung auf 70° und nimmt dann proportional dem Grade der Vorwärmung zu." Auf S. 8 hatte Borchardt die Hoffnung ausgesprochen, den Punkt zu finden, wo die Vorwärmung günstig wirken würde: „Wir hofften den Punkt feststellen zu können, bis zu welchem die Verbandstoffe zweckmässig vorgewärmt werden, d. h. den Punkt, bei welchem die Condensation nur eine verhältnissmässig geringe ist, die Verbandstoffe also nicht durchnässt werden und andererseits eine Ueberhitzung vermieden wird."

Borchardt geht also von der allgemein verbreiteten Voraussetzung aus, dass Verbandstoffe bei der Sterilisirung durch Dampf „durchnässt" werden.

Das ist aber ein alter Irrthum, dessen Wurzeln weit zurückliegen. Sie stammen aus der Zeit, als Verwaltungsdirector Merke in Moabit (1882) einen Dampf von 3—4 Atmosphären in einen Dampfraum leitete, der nur unter einer gewöhnlichen Atmosphäre stand. Das giebt natürlich einen grossen Ueberschuss von Wasser. Niemals aber werden so poröse Gegenstände, wie Verbandgaze und

Verbandwatte „durchnässt", wenn sie nur mit gewöhnlichem Dampf in Berührung kommen. Sie werden nur dampffeucht. In wenigen Minuten ist an der Luft der überschüssige Dampf verflogen und die Verbandstoffe fühlen sich trocken an. Schon vor etwa 9½ Jahren habe ich in meinem Buche[1]) mehrfach betont, dass die Furcht der Chirurgen vor Durchwässerung der im Dampf sterilisirten Verbandstoffe gegenstandslos sei. Flügge hat für die Verhältnisse der Hygieniker bereits 1886 eine Durchwässerung der Gegenstände im Dampf in Abrede gestellt, und Rubner sagt in seiner oft erwähnten Abhandlung von 1898 S. 723: „Man macht aber einen fundamentalen Fehler, wenn man ‚Condensation' von Dampf, wie das ja bisher immer geschehen ist, als gleichbedeutend mit Ausscheidung von tropfbar flüssigem Wasser ansieht." „Hygroskopische Feuchtigkeit ist nicht als Nässe fühlbar, das Wasser ist gebunden." Ferner: „Wenn dieses Wasser wirklich als fühlbares Wasser vorhanden wäre, so würde dieses nur ⅓ von jener Menge ausmachen, welche das gleiche Gewebe aufnimmt, wenn man es nass macht und mit der Hand kräftig ausdrückt." Die Verbandgaze kann auch viel mehr aufnehmen, als die theoretische Berechnung ergiebt, ohne wirklich nass zu werden.

Auf jenem von Rubner urgirten fehlerhaften Fundament ruht nun auch der Borchardt'sche Versuch, jenen günstigen Punkt der Vorwärmung zu finden. Er will mit der Vorwärmung etwas verhindern, was gar nicht eintritt.

Borchardt hat in dem theoretischen Theil seiner Untersuchungen (mit der von mir gebrauchten Apparatenanordnung) gefunden, dass dieser angeblich günstige Punkt unter 60° liege. Doch scheint er dabei nicht bemerkt zu haben, dass er damit nichts weiter gezeigt, als dass keine Ueberhitzung eintritt. Dass dabei die Verbandstoffe nicht so „durchnässt" werden, diesen Beweis ist er schuldig geblieben. Diesen Beweis kann man nur mit der Waage liefern. Ich hatte solche Wägeversuche schon früher mehrfach unternommen und habe sie nun auch auf die Borchard'sche Behauptung angewandt. Von einer Anzahl dieser Versuche führe ich aus folgenden drei, mit gleichen Gazerollen angestellten die Resultate an. Es wurden in den Apparat, der innen überall mit Asbest bekleidet war, 10 g Gaze auf eine durchlöcherte Asbestplatte von derselben Dichte wie in meinen früheren Untersuchungen gebracht. Jedes Mal blieb die Gaze 15 Minuten im Dampf von 100°.

---

1) Braatz, Grundlagen der Aseptik. Mai 1893.

Am Schlusse des Versuches (2. Januar 1902) wog

		Gewichtzunahme
I. die nicht vorgewärmte Gaze . . .	12,6 g	= + 2,5
II. die auf 88° vorgewärmte Gaze . .	13,6 „	= + 3,6
III. die auf 60½° vorgewärmte Gaze .	12,6 „	= + 2,6.

Also: Wenn man Verbandgaze auf 88° vorwärmt, dann Dampf zuströmen lässt, der sich nun überhitzt (in unserem Falle auf 115°) und dann von dem Augenblick gerechnet, wo der Dampf wieder 100° erreicht hat, die Gaze noch 15 Minuten in demselben verbleiben lässt, so nimmt dieselbe mehr Wasser auf, als wenn sie nicht vorgewärmt wurde. Es zeigt sich also, dass man mit der Vorwärmung der Gaze gerade das Gegentheil von dem erreicht, was man so unendlich oft damit beabsichtigt: anstatt trockener wird sie feuchter.

Wärmt man dagegen die Gaze nach dem Vorschlage von Borchardt nur auf 60° vor, so erhält man allerdings keine Dampfüberhitzung, aber ebenso wenig kann von einem „günstigen" Einfluss einer solchen Vorwärmung die Rede sein. Die so auf 60° vorgewärmte Gaze verhält sich in Bezug auf die aufgenommene Feuchtigkeitsmenge genau so, als ob sie überhaupt nicht vorgewärmt wäre.

Trockener bleiben die Verbandstoffe nur dann, wenn sie nur im überhitzten Dampf befindlich gewesen sind.

Erstens ist aber diese Zeit durch Vorwärmung nicht beliebig lang zu erreichen, da manchmal die hohe Temperatur jäh abstürzt, und zweitens wird man sich hüten müssen, einem solchen minderwerthigen Dampf die Sterilisirung anzuvertrauen. In einem Versuch vom 25. October 1901 hatte ich 15 g Verbandgaze verwandt und liess dieselbe 6 Minuten in durch Vorwärmung auf 98° überhitzten Dampf von 110—122—121°. Die 15 g Gaze hatten hier nur 0,6 g Feuchtigkeit aufgenommen, während sonst 10 g ebensolcher Gaze[1]) unvorgewärmt in 15 Minuten um 2,6 g schwerer geworden war. Wenn auch hier bei diesen genannten Versuchen es sich noch um einen Zeitunterschied handelt, so geht daraus doch soviel hervor, dass die Gaze in überhitztem Dampf nur wenig Feuchtigkeit aufnimmt, aber eben zu wenig, denn es handelt sich um zu trockenen ungesättigten Dampf. Der trockene überhitzte Dampf hat aber auch sonst seine physikalischen Eigenschaften als Dampf eingebüsst. Er ist eigent-

1) Ich habe zu jedem einzelnen meiner Versuche ausnahmslos nur frische, vorher noch nicht sterilisirte Gaze genommen, weil zumal wiederholte Dampfsterilisirung verändernd auf Gaze wirkt.

lich gar kein Dampf mehr, da er nicht mehr den Gesetzen des Dampfes, sondern denen der Gase folgt.

Interessant ist es nun, zu sehen, wie die ganze Theorie von der Nothwendigkeit der Vorwärmung in die Lehre von der Dampfsterilisation und damit in die Chirurgie hineingekommen ist. Wir werden mit dem Eingehen auf den Ursprung jener Maassnahme zugleich einen weiteren Ueberblick über den wirklichen Werth derselben gewinnen.

Der Ursprung unserer Dampfsterilisation liegt etwa 22 Jahre zurück.[1]) Hatte man in früheren Zeiten zur Zerstörung der Ansteckungsstoffe sich der Schwefel- und Chlorräucherungen, später der Besprengung mit Carbolsäure bedient, so wurde in den 70er Jahren der Gebrauch der trockenen Hitze allgemeiner, wenn auch in kleinerem Maassstabe. Mit der wissenschaftlichen Begründung dieser Proceduren stand es damals aber in der Hygiene genau so wie in der Chirurgie, der eigentlich Lister'schen Antiseptik. Hier wie dort wurde nur darauf gesehen, dass desinficirt wurde, hier wie dort kannte man weder die Stärke des zu bekämpfenden Feindes, noch die Stärke der aufgewendeten Kampfmittel. Das Carbolöl, der Carbolspray sind dafür schlagende Beweise.

Man stützte sich wohl auf Erfahrung und Experiment, aber letzteres diente nur zur Garnirung der nicht auf inductivem Wege gewonnenen, sondern eigentlich aus allgemeinen Begriffen nur abgeleiteten Auffassungen.

Aus mangelhaften Versuchen schloss man unendlich viel mehr, als man das Recht hatte. Nicht das, was aus dem Experiment folgte, sondern was einem gerade beliebte. Auf dem Gebiete der Desinfection war es nun in erster Reihe Max von Pettenkofer, der hier das Verlangen nach exacterer Untersuchung stellte, und zwar im Untersuchungsplan der Choloracommission des Deutschen Reiches (1873): „Bisher habe man[2]) eigentlich nur immer darauf gesehen, dass überhaupt Desinfectionsmittel zur Anwendung kamen, und viel weniger darauf, womit, wie und namentlich mit wieviel desinficirt wurde. Der Misserfolg könne darin seinen Grund haben, dass man nicht die rechten Gegenstände, oder nicht mit den rechten Mitteln und rechten Mengen, oder nicht in der rechten Weise desinficirt hat." Diese Ideen sollten später im Kaiserlichen Reichsgesundheitsamte in Berlin ihre weitere Bearbeitung finden, an welcher Wolffhügel, ein

1) Vgl. die kurze zusammenfassende Darstellung dieser Frage in meinen „Grundlagen der Aseptik". 1893.

2) G. Wolffhügel, Ueber Desinfection mittelst Hitze, ausführliches Referat über einen Vortrag Wolffhügel's, Gesundheitsingenieur. 1887. S. 1.

langjähriger Assistent v. Pettenkofer's, lebhaften Antheil nahm. „Die Commission", heisst es in jenem Bericht weiter, „sah sich daher veranlasst, in ihren Schlussbetrachtungen (1879) darauf hinzuweisen, dass man umfassende Ermittelungen und Versuche anstellen müsse, um eine sichere wissenschaftliche und praktische Grundlage für Desinfectionsvorschriften zu erlangen. Namentlich haben aber in Deutschland die Verlegenheiten, in welchen die Behörden sich im Jahre 1879 hinsichtlich der Wahl geeigneter Verfahren der Desinfection zum Schutze gegen die Gefahr einer Einschleppung der Pest befanden, diese Aufgabe als eine dringliche erscheinen lassen.

Dadurch hat Wolffhügel, welcher zu jener Zeit in das Kaiserliche Gesundheitsamt als Mitglied eingetreten war, Gelegenheit gefunden, sein von Pettenkofer's Anregung genährtes Verlangen nach einer systematischen Bearbeitung des Gegenstandes der Verwirklichung näher zu führen. Im Laufe des genannten Jahres wurden im Gesundheitsamte unter seiner Leitung die Vorarbeiten für solche Ermittelungen gemacht. Die Ausführung konnte erst im Juni 1880, nach der Intriebsetzung der Laboratorien, ihren Anfang nehmen, sie gewann alsbald damit einen festeren Boden, dass R. Koch in das Gesundheitsamt als Mitglied eintrat und sich in hervorragender Weise an den Untersuchungen betheiligte.

Die Bearbeitung der Desinfectionsfrage ist gebunden an die Entwicklung der Erkenntniss des Wesens der Ansteckungsstoffe selbst. Es sind daher die bekannten Vervollkommnungen der bakteriologischen Technik und die dadurch angebahnten Entdeckungen R. Koch's in der Erforschung der Krankheitsursachen auch der Desinfectionslehre zu Statten gekommen, indem sie uns zu deren experimentellen Begründung neue und bessere Wege erschlossen haben. Wir verdanken R. Koch nicht nur die Bereitstellung der rechten Prüfsteine für die Beurtheilung der Desinfectionsmittel, sondern auch die Ausbildung einer einfachen zuverlässigen Prüfungsmethode."

Die Prüfungsmethode wurde nun zum ersten Male am 9. November 1880[1]) an denselben Apparaten angewandt, von welchen auch die Vorwärmung der Desinfectionsobjecte stammt, nämlich den beiden grossen Heissluftsterilisatoren im Barackenlazareth zu Moabit. Die beiden Apparate, in welchen nur heisse Luft zur Anwendung kam, waren 1873 und 1879 von dem kürzlich verstorbenen Verwaltungsdirector Merke erbaut und wurden als musterhaft ange-

1) Mittheilungen aus dem Kaiserlichen Gesundheitsamt. 1881. Bd. 1. S. 301: Dr. Robert Koch u. Dr. Gustav Wolffhügel, Untersuchungen über Desinfection mit heisser Luft.

sehen, u. A. auch von den Mitgliedern des Chirurgencongresses 1879.

Bei der Prüfung mit den Koch'schen Reinculturen hatte es sich herausgestellt, dass jene Moabiter Apparate zur Tödtung von Bakteriensporen nicht ausreichten, dass die heisse Luft als Sterilisirungmittel zu verwerfen sei. Nun waren aber jene Heissluftsterilisatoren so eingerichtet, dass die Luft nicht durch eine besondere Feuerung erhitzt wurde, sondern dadurch, dass aus dem Maschinenhause Dampf von 3½—5 Atmosphären Druck durch Rippenröhren in die Wandungen des Desinfectionsraumes geleitet wurde. Es konnte dadurch die Luft auf 125° (Koch) erhitzt werden.

Als nun die Minderwerthigkeit der heissen Luft und die hervorragende Desinfectionskraft des strömenden Wasserdampfes[1]) durch Koch und Wolffhügel erwiesen war, konnte Merke seine Heissluftsterilisatoren leicht in Dampfsterilisatoren umwandeln, indem er den Dampf, anstatt nur um die Wände, direct in das Innere des Apparates leitete.[2]) Bei dieser Anordnung erhielt Merke öfter eine starke Durchnässung der Desinfectionsobjecte. Als solche dienten fest zusammengerollte und verschnürte wollene Decken. Die Wassermenge, welche durch den Dampf unter einem Druck von 3½—4 Atmosphären in den Desinfectionsraum geschleudert wurde, war eine gewaltige. In einem Versuch (b, IV) wurden am Abflussrohr des Schornsteins 11 Liter Wasser abgefangen, und am Boden des Apparates von 6,28 cbm Inhalt stand das Wasser 40 cm hoch. Gegen die Durchnässung der Decken traf Merke nun folgende Einrichtung. Der Desinfectionsversuch wurde dadurch eingeleitet, dass zunächst kein Dampf in den Desinfectionsraum kam, sondern derselbe wie früher bei der Heissluftsterilisation nur in den Heizröhren um die Wandungen des Apparates circulirte und dadurch nur die Luft erhitzte. Dann wurde der Dampf in das Innere des Raumes geleitet, schliesslich dieses abgesperrt und zum Schluss längere Zeit, bis zu 1 Stunde, bei offener Ventilation mit Trockenluft nachgeheizt. Ein solcher Versuch dauerte etwa 2 Stunden.

Einmal ist es sicher, dass die Vorwärmung auf das Innere der fest verschnürten Decken keinen wesentlichen Einfluss gehabt

---

1) Mittheilungen aus dem Kaiserlichen Gesundheitsamte. 1881. Bd. 1. S. 322: R. Koch, Gaffky u. Löffler, Versuche über die Verwerthbarkeit heisser Wasserdünste zu Desinfectionszwecken.

2) H. Merke, Ueber Desinfectionsapparate und Desinfectionsversuche. Vierteljahrsschr. f. gerichtl. Medicin u. öffentliches Sanitätswesen. Neue Folge. Bd. 37. 1882.

haben kann, da bei ihrer kurzen Dauer dort keine irgendwie erhebliche Temperatur erzeugt sein konnte. Ferner kommt in den Merke-schen Versuchen sehr in Betracht die stets angewandte und von der Gesammtwirkung nicht zu trennende energische Nachheizung, die offenbar den grössten Antheil an dem Trocknen hatte. Man sieht aus alledem, dass man kein Recht hat, jene Merke'schen Versuche als Beweis für den Vortheil der Vorwärmung anzusehen. Es kommen auch noch andere, die Klarheit jener Versuche trübende Umstände hinzu. Denn mit Vorwärmung und Nachheizung war nicht selten sicher auch noch Ueberdruck in den Merke'schen Apparaten vorhanden, wobei es denn ganz besonders auf den Luftgehalt des Dampfes ankommt. Was die Prüfung mit Bacillensporen betrifft, so war bei der langen Dauer der Sterilisation das Resultat trotz alledem ein günstiges. Es herrschten im Innern der Decken, wo die Thermometer und Bakterienproben lagen, auch keineswegs besonders hohe Temperaturen, oft nur wenig über 100°.

Gegen den Ueberfluss von Wasser hätte sich Merke weit einfacher schon dadurch schützen können, dass er ein Reductionsmanometer angewandt hätte, welches den Druck von 3—4½ Atmosphären etwa auf nur eine herabgesetzt hätte. Eine solche Schutzvorrichtung haben später Merke-Schimmel[1]) in der That angebracht. Der Dampf strömte dadurch nur mit 1/20 Atmosphäre Ueberdruck ein, also mit 60—80 mal geringerem Druck. Jedenfalls muss man anerkennen, dass Merke bei dem damaligen Stande der Dinge sich Verdienste um die Dampfdesinfection erworben hat, und man muss nicht vergessen, dass auch das Kaiserliche Gesundheitsamt in einem vom Berliner Magistrat gewünschten Gutachten[2]) sich ausdrücklich dahin äusserte, dass die Merke'schen Moabiter Desinfectoren vor allen anderen den Vorzug verdienten.

Auch Wolffhügel spricht sich in jenem oben erwähnten Vortrag auf der Berliner Naturforscher- und Aerzteversammlung im Jahre 1886 dahin aus, dass die Vorwärmung (l. c. S. 7) für manche Gegenstände, wie Watte oder Federn, nothwendig erscheine. Dass eine Ueberhitzung des Dampfes die Desinfectionskraft desselben erheblich herabsetzt, wusste man damals noch nicht, das wurde zuerst von Erwin von Esmarch im Jahre 1888 nachgewiesen. Auf diese v. Esmarch'sche Arbeit hin wurden dann in der Hygiene allgemein

1) Vierteljahrsschr. f. gerichtl. Medicin. 1886. Bd. 45. S. 156: Merke, Die erste öffentliche Desinfectionsanstalt der Stadt Berlin.

2) Merke l. c. S. 138.

solche Apparate eingeführt, bei welchen jede Vorrichtung zur Ueberhitzung des Dampfes principiell vermieden war. In der Chirurgie verhält sich diese Sache umgekehrt. Hier sind noch allgemein solche Constructionen, die principiell auf Ueberhitzung eingerichtet sind, in vollem Ansehen und werden viel gebraucht in dem Lautenschläger'schen Dampfsterilisator.

Der Apparat von Lautenschläger (s. Fig. 2) ist aus drei ineinander geschobenen Metallcylindern so construirt, dass die Heizgase den Dampfraum umgeben und erhitzen sollen. Dadurch sollte eine Durchnässung der Verbandstoffe vermieden werden. Die Vorwärmung in ihm war, wie Schimmelbusch u. A. betont haben, eine „gute", eine „starke", und es liess sich errathen, was sich die Empfehler des Apparates unter einer guten Vorwärmung gedacht haben, da doch die Verbandstoffe nicht nur von dem in's Sieden gerathenden Wasser umgeben sind, sondern auch die Heizgase keineswegs an die 100° gebunden zu sein brauchen, sondern den Dampf noch beliebig höher zu erhitzen im Stande sind.

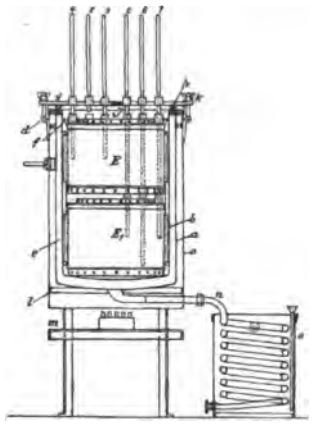

Fig. 2.

Nun wies ich in dieser meiner Arbeit (l. c. Theil I) zuerst darauf hin, dass von einer besonderen Vorwärmung im Innern der Verbandstoffbehälter keine Rede sein könne, weil die heisse Luft zu langsam eindringe, und machte nur die Concession an die Vertheidiger des Apparates, dass die von ihnen verlangte Vorwärmung wenigstens in den Randschichten der Verbandstoffe anzunehmen sei. Selbst das war ihnen zu viel. Und es kam zu einem merkwürdigen Rollentausch. Ich gestehe dem Lautenschläger'schen Apparat wenigstens einen kleinen Rest von derjenigen Leistung zu, auf welche seine ganze Construction abzielt, und seine Anhänger sträuben sich mächtig dagegen, dass der Apparat das halte, was er verspricht und was sich seine Freunde mehr als 10 Jahre hindurch als selbstverständlich von ihm versprochen haben. Jetzt soll er mit einem Male gar nicht mehr vorwärmen oder sein Vorwärmen nur in enggesteckter Grenze zeigen.

Wieviel anspruchsvoller ist das Postulat der Vorwärmung an seinem Ursprungsorte, in Moabit, aufgetreten. Merke hat (l. c. 1882) in seinen Versuchen im Jahre 1881 bis zu folgenden Temperaturen

vorgewärmt: 106°, 112°, 107°, 116°, 110°, nur in einem einzigen Versuch (XVIII) finden wir, dass nur auf 73° vorgewärmt worden war. Und wenn man glaubt, dass die hohen Vorwärmungstemperaturen nur damals eingehalten wurden, so täuscht man sich. 1886 [1]) wird betont, dass die Desinfection genau so wie 1881 gehandhabt wurde und 1890 finden wir in dem officiellen Bericht über „Die öffentliche Gesundheits- und Krankenpflege der Stadt Berlin", herausgegeben für den X. internationalen Aerztecongress, S. 128 folgende Stelle über das Moabiter Barackenlazareth: „Die Desinfection selbst geschieht in der Weise, dass zunächst die Kammer mittelst der kupfernen Dampfrohre auf 100° C. erwärmt wird und dann strömender gespannter Dampf aus den durchlöcherten Eisenröhren direct auf die Desinfectionsobjecte einwirkt; die letzteren werden hier bis auf eine Temperatur von über 100° C. erhitzt, welche Wärmegrade unter solchen Umständen auch die widerstandsfähigsten Sporen zu zerstören im Stande sind. Nach beendetem Desinfectionsprocess wird durch starke Ventilation ein schnelles Abtrocknen der Effecten bewirkt."

Aus den von uns eben citirten Zahlen können wir uns auch eine Vorstellung davon machen, was Schimmelbusch sich etwa unter „guter" Vorwärmung gedacht hat. Ist diese letztere auch sogar bis 116° gegangen, so wird man kaum fehlgehen, wenn man voraussetzt, dass die Anhänger der Vorwärmung — wenn sie sich überhaupt dabei etwas Bestimmtes dachten — etwa 100° verlangten. Und da gerade der Lautenschläger'sche Apparat wegen seiner guten Vorwärmung so viel Beifall und gute Empfehlung fand, so wird man ihm auch diese Leistung, d. h. eine Vorwärmung von ca. 100°, gern zugetraut haben. Nun soll derselbe Apparat nach Borchardt plötzlich allgemein nicht über 45° vorwärmen!

Hatte Borchardt in seinen allgemeinen Untersuchungen gefunden, dass eine Vorwärmung unter 60° keine Ueberhitzung zur Folge hat, so fand er bei der Prüfung eines grossen Lautenschläger'schen Apparates, dass die Vorwärmung höchstens bis 45° kam. In These 3 seiner Arbeit sagt er: „Deshalb soll die Vorwärmung 50° nicht übersteigen." Also Borchardt, selbst im Angesicht des Genius loci, gesteht dem Lautenschläger'schen Apparat eine Lebensspanne von 5° zu. Auf diese Weise verträgt dieser Apparat eigentlich fast weniger Temperaturschwankung, als ein Mensch mit

1) Vierteljahrsschr. f. gerichtl. Medicin. 1886. Bd. 45. 1. Merke, Die erste öffentliche Desinfectionsanstalt der Stadt Berlin und 2. P. Guttmann, Desinfectionsversuche.

seiner Körpertemperatur. Und auf welchem Wege ist Borchardt noch dazu zu einem solchen Resultat gekommen. „Der Apparat," sagt er S. 25, „den wir zu diesem Versuche benutzten, ist ein Lautenschläger'scher, wie er in den meisten Kliniken und Krankenhäusern in Anwendung steht." Das ist nicht der Fall. Die allgemein gebräuchlichen Sterilisatoren sind nicht so eingerichtet, wie der von Borchardt zum Experiment benutzte. Denn Borchardt hat zu seinen Versuchen einen Apparat genommen, an dem eine so eingreifende Veränderung vorgenommen worden war, dass seine Haupteinrichtung fortgefallen ist. Mir war die Metamorphose zunächst nicht aufgefallen, und ich entdeckte sie erst bei nochmaligem Hinsehen: „Um eine Ueberhitzung des Kupfermantels a durch die aufsteigenden Verbrennungsgase zu verhüten, wird diesen der Weg nach oben durch die Platte l (s. Fig. 2) verlegt, so dass sie gezwungen sind, durch den freien Raum m zu entweichen." Mit diesem eingeschobenen Diaphragma hat aber Borchardt zugegeben, dass die von mir an dem Apparat urgirte Ueberhitzungsgefahr zu Recht besteht und hat damit den so lange hoch gehaltenen classischen Typus desselben preisgegeben. Deswegen beweisen auch die Borchardtschen Vorwärmungsversuche am Lautenschläger'schen Apparat nichts, und ich selbst habe daher auch keine besondere Veranlassung, solche Vorwärmungsversuche nachzuprüfen. Habe ich nun auch Verbandstoff-Vorwärmungsversuche mit dem Lautenschläger'schen Apparat noch nicht vorgenommen, so habe ich doch einige Versuche in Bezug auf die Ueberhitzung durch Heizgase am leeren Apparat gemacht. Ich liess mir zu diesen Versuchen einen solchen Sterilisator (30 : 20 cm) kommen, der freilich auch schon nicht mehr ganz frei den Heizgasen den Eintritt in den äusseren Zwischenräumen gestattete. Nimmt man zu diesen Versuchen einen schwachen Brenner, dessen Flamme recht zusammenhält, wie er dem Apparat beigegeben ist, so leistet die Energie des Dampfes der Ueberhitzung noch Widerstand. Nahm ich aber zur Feuerung auch nur einen fünfröhrigen Bunsenbrenner — und ich habe an anderen (Koch'schen) Apparaten viel stärkere Heizquellen für 4½ Liter Wasser benutzt —, so entfaltete sich die durch die Construction beabsichtigte Ueberhitzung in recht auffallender Weise, wie folgender Versuch zeigt, zu welchem in den Deckel des Apparates entsprechende Löcher gebohrt wurden:

Versuch am 16. März 1902 mit leerem, ungefülltem Apparat, fünfröhriger Bunsenbrenner, angesteckt 4 Uhr Nachmittags.

Thermometer:	I.	II.	III.	IV.	V.
Zeit	Steckt seitlich im Dampfraum, berührt von innen die Wand oben	Steckt etwas weiter centralwärts frei im Dampfraum oben	Steckt im Mittelpunkt des Deckels oben	Steckt frei im Dampfraume wie II, tief bis unter die Mitte reichend	Steckt von aussen in einem Heissluftloch, berührt die Aussenwand des Dampfcylinders
4 h. 10 m.	70°	—	—	—	159°
4 h. 13 m.	84°	50°	49°	—	170°
4 h. 17 m.	Das Wasser kocht.				
4 h. 23 m.	106°	100°	100°	100°	134°
4 h. 27 m.	111°	104°	100°	100°	192°
4 h. 30 m.	114°	106°	102°	100 1/3°	220°
4 h. 35 m.	120°	109°	103°	100 1/3°	227°
4 h. 39 m.	122°	112°	109°	100 1/3°	228°
4 h. 45 m.	124°	114°	113°	100 1/3°	228°

Versuch abgebrochen.

Aus dieser Tabelle ersieht man deutlich, wie nach der Peripherie, also nach den Heizgasen hin, die Temperaturen immer höher werden (100°, 104°, 111°, 103°, 109°, 120°).

Ein irgend erheblicher Ueberdruck konnte im Apparat nicht vorhanden sein, da das Thermometer, welches tief in den Dampfraum hineinragte, nicht über 100 1/3° hinauskam. Die Heizgase erwärmten an zwei entgegengesetzten Seiten ungleichmässig. Während das Thermometer V von 159° auf 228 kam, betrugen zur entsprechenden Zeit bei Thermometer VI, das nicht in der Tabelle mit aufgeführt ist, 110° und 157°. Dieser Unterschied kam daher, dass der Dampfcylinder nicht gerade gehängt werden konnte, sondern etwas schief hing. Dadurch traten an der einen Seite mehr Heizgase nach oben, als auf der anderen. Diese beiden Aussenthermometer steckten in horizontaler Lage so in dem nächsten Loch von einer der drei Ueberwurfschrauben, dass die Quecksilberkugel gerade in der Mitte des Schraubenblattes lag. Dass eine Ueberhitzung des Dampfes in dem Lautenschläger'schen Apparat, entsprechend seiner Constructionsanlage, auch schon ohne den Vorwärmungseffect eintreten kann, wird darnach kein Unvoreingenommener anzweifeln können, wenn auch diese Versuche durchaus ungleichmässig ausfallen. Auch unterliegt es keinem Zweifel, dass die meisten der im Gebrauche befindlichen Lautenschläger'schen Sterilisatoren keine solche Einrichtung zum

Absperren der Heizgase besitzen, wie sie Borchardt zu seinen Versuchen benutzt hat.

Die in der letzten Tabelle gegebenen Zahlen sind die höchsten, welche ich in den wenigen Versuchen (3), die ich in dieser Richtung angestellt, erhalten habe. Der Apparat arbeitet keineswegs gleichmässig und man bekommt leicht recht verschiedene Resultate. Immerhin zeigen die beobachteten Temperaturen, was alles bei diesem Apparat von Ueberhitzung schon allein durch die Heizgase vorkommen kann.

Eine weitere, sehr wichtige Frage für die chirurgische Dampfdesinfection ist die Richtung, in welcher man den Dampf zuleiten soll, von oben oder von unten. Meine vergleichenden Versuche darüber habe ich vor mehreren Jahren angefangen. Allgemein gilt es als zweifellos ausgemacht, dass man den Dampf von oben einleiten soll und auch Borchardt sagt (l. c. S. 31): „Auch heute verlangen wir von einem guten Apparat: 1. dass der Dampf von oben in den Apparat einströmt, denn es hat eine grosse Reihe von Arbeiten, die ich als bekannt voraussetzen darf, bewiesen, dass die schwere Luft die Neigung hat, zu Boden zu sinken, dass der von oben einströmende Dampf die Luft gleichmässig vor sich her nach abwärts treibt, und dass die Luft gewissermaassen unten aus dem Apparat herausfällt; strömt umgekehrt der Dampf von unten nach oben, so bekommt man im Desinfectionsraum eine Zeit lang ungleichmässige Luftdampfgemische."

Richtig ist, dass die Luft etwa 2 mal so schwer ist, wie der Dampf, und dass dieser, einerlei, ob er von unten oder von oben eingeleitet wird, sich immer zuerst oben im Apparat ansammelt und die Luft verdrängt. „Fällt" nun aber in der That die Luft aus dem Apparat unten so einfach heraus? Das wäre nur möglich, wenn der Apparat keinen Boden hätte. Nein, die Luft muss vielmehr unten durch eine enge Oeffnung, durch das Abzugsrohr hindurch, das sogar noch durch Wasser verschlossen ist. Sammelt sich der Dampf oben schnell an, so wird sich die Grenze zwischen Luft und Dampf keineswegs nur in einer Ebene nach unten bewegen, es werden auch bei der Einleitung von oben Dampf und Luft zum Theil gemengt sein, wie schon Vogel (l. c.) hervorgehoben hat.

Nach meinen Versuchen steigt bei schwacher Heizquelle die Temperatur etwas schneller in einem geschlossenen, der Länge nach aufrecht stehenden Kasten, wenn man den Dampf von oben einleitet. Das will aber an sich nicht viel bedeuten. Es kommt darauf an, ob man guten Dampf auch bekommen kann, wenn man ihn von unten einleitet. Denn es liegt auf der Hand, dass die Zuleitung von oben

eine Reihe von praktisch schwer wiegenden Unbequemlichkeiten hat. Der Deckel muss in diesem Fall fest angeschraubt sein, die Dichtung muss gut schliessen. Diese wird durch einen Gummiring bewirkt, dessen Schwefelgehalt das Kupfer des Apparates schwarz färbt, so dass ein solcher Apparat manchmal aussieht wie ein vollgeräucherter Schornstein. Ausserdem muss man sehr auf der Hut sein, dass man den Korken, der das zur Füllung des Apparates dienende Wasserstandsrohr verschliesst, herauszieht, bevor man die Heizflammen auslöscht, sonst saugt der Apparat alles Kühlwasser ein und das Verbandmaterial wird dadurch unter Wasser gesetzt und dadurch für den Gebrauch ganz untauglich, da das Kühlwasser ja nicht nothwendig steril ist.

Ein solches Ereigniss kann im Augenblick, wo man eine nothwendige Operation beginnen soll, sehr unangenehm sein. Auch habe ich schon Apparate gesehen, deren Deckel nicht fest schloss und bei welchen der Dampf zum Theil anstatt durch den Apparat zu gehen, gleich von Anfang an lebhaft nach oben entwich. Sehr viel praktischer wäre ein Apparat, der oben nur einen einfach aufliegenden Klappdeckel hat, ohne jede Verschraubung. Ferner ist die durch diese Zuleitung von oben bedingte aufrecht stehende Cylinderform unpraktisch, weil hier die Gegenstände im Apparat über einander liegen müssen, während sie in einem flachen Kasten übersichtlich und zum Gebrauche bequemer neben einander liegen können. Das waren die Gründe, die mich von jeher veranlassten, diese Fragen nicht ganz aus dem Auge zu lassen. Untersuchungen darüber, wie es sich mit der Luftreinheit des Dampfes verhält, je nachdem man ihn von oben oder von unten einleitet, waren meines Wissens noch überhaupt nicht angestellt und die darüber geäusserten Ansichten beruhten mithin nur auf willkürlichen Annahmen.

Ich hatte nun bei meinen Versuchen über diese Frage eigentlich nur erwartet, dass der Dampf, auch wenn man ihn nicht von oben, sondern von unten einleitet, ebenso gut brauchbar sein werde, als wenn man ihn von oben her eintreten lässt.

Die Sache scheint aber sogar noch ganz anders zu liegen.

In seiner oft von uns citirten Arbeit behandelt Rubner[1]) auch den Luftgehalt des Dampfes und macht Mittheilung über Versuche, die er an dem (Koch'schen) Dampftopf angestellt hat. Dazu benutzte er erstens das Zulkowski-Endiometer. Dieses besteht aus zwei durch einen dicken Gummischlauch an einem Stativ befestigten com-

1) Rubner, Zur Theorie der Dampfdesinfection. Hygien. Rundschau. August 1898. S. 723.

municirenden Röhren, von denen die eine oben geschlossen und durch einen Gummischlauch mit dem Dampfapparat verbunden ist. Beide Röhren sind zunächst mit Wasser gefüllt. So wie der Versuch begonnen hat und der Dampf in den Apparat eintritt, so sammelt sich die in ihm enthaltene Luft oben in der ersten Röhre an. Das Arbeiten mit diesem Apparat verlangt einige technische Rücksichten, mit denen man sich erst vertraut machen muss, um mit ihm sicher zu arbeiten.

Dann hat ferner Rubner eine noch genauere Versuchsanordnung getroffen, die gestattet, den Luftgehalt des Dampfes nach seinem Procentgehalt zu messen. Er verwandte dazu einen metallenen Messcylinder von 200 ccm Inhalt. Oben und unten kann dieser Cylinder durch Ventile mittelst einer Schraube verschlossen und so die Dampfprobe aus dem Sterilisator entnommen werden, während der Dampfapparat durch den Deckel geschlossen ist.

Darüber, in welchem Grade die Desinfectionskraft des Dampfes durch in ihm noch enthaltene Luft herabgesetzt wird, macht Rubner folgende Angaben:

Milzbrandsporen, welche in Dampf von 100° bei voller Sättigung 1 Minute überleben, in 3 Minuten todt sind, sind in einem Luftgemisch von 8,4 (91,6 Proc. Dampf) in gerade 3 Minuten todt, bei 20 Proc. Luftgehalt in 10 Minuten und bei 37 Proc. waren die Sporen in 30 Minuten noch nicht todt.

Luftinseln sind ein starkes Hinderniss für das Eindringen des Dampfes und derselbe schlägt sich an ihnen so reichlich nieder, wie an Impermeabeln.

Zuerst machte ich die Versuche mit dem Zulkowski'schen Endiometer.

Ich nahm dazu einerseits einen kleinen einfachen, von Th. Schmucker in Heidelberg nach meinen Angaben angefertigten Dampftopf von 30 cm Höhe und 20 cm Durchmesser im Dampfraum, unter Benutzung des ihm beigegebenen Brenners. Er wurde mit 4½ Liter Wasser gefüllt. Zum Gegenversuch verwandte ich den vorhin erwähnten Lautenschläger'schen Sterilisator von ebenfalls 30 : 20 Dampfraum unter Benutzung des ihm beigegebenen Brenners und unter Füllung mit 4½ Liter Wasser.

Mit dem Dampftopf habe ich eine ganze Anzahl von solchen Versuchen angestellt, die im Wesentlichen alle wie der folgende vom 22. März 1902 ausgefallen sind: Es waren oben in der geschlossenen Röhre des Zulkowski'schen Endiometers von dem Augenblick an, da der Dampf 100° zeigte, mit Luft gefüllt:

nach 3½ Minuten 3 Theilstriche
" 6½ " 4 "
" 7½ " 4 "

Nun wollte ich den Versuch abbrechen, vorher aber erst sehen, wie ein weniger genauer Verschluss des Deckels auf den Luftgehalt wirkt. Das Entfernen eines Thermometers hatte keinen Einfluss eines zweiten Thermometers mitsammt dem Korken bewirkte nach 2 weiteren Minuten 10 Theilstriche, nach 3 Minuten 14. Nun lüftete ich den Deckel auf ca. 2 mm an seiner Seite. Ich musste so aber erst den Deckel noch mehrere Centimeter lüften, um den Zulkowski-schen Apparat zum Auslaufen zu bringen.

Mit dem Lautenschläger'schen Apparat waren die Resultate viel ungünstiger.

Ich stellte am 24. März damit drei Versuche an, die alle ein wesentlich gleiches Resultat hatten. Von ihnen will ich nur den Versuch III anführen, bei dem der Zeitpunkt des Auslaufens noch am spätesten eintrat:

Es waren mit Luft gefüllt:

nach 1¼ Minuten 10 Theilstriche
" 3¼ " 14 "
" 4¼ " 17 "
" 5¼ " 24 "

nach 6 Minuten war der Apparat leer ausgelaufen, die Luft hatte die ganze Wassersäule im Endiometer verdrängt.

Ich hatte bei diesen Versuchen die Verbindung mit dem Zulkowski'schen Apparat am Deckel des Sterilisators hergestellt, wie am Dampftopf. Da diese Versuche so ungünstig ausfielen, dachte ich, die Versuche würden günstiger ausfallen, wenn ich das Endiometer mit dem Ausdampfrohr verbände. Ich bohrte daher in das abführende Bleirohr ein kleines seitliches Loch und befestigte hier das Verbindungsrohr. Alles vergebens, der Zulkowski'sche Apparat entleerte sich schnell auch hier. Ob und unter welchen Umständen der Lautenschläger'sche Apparat mit dem Zulkowski'schen Endiometer auch bessere Resultate giebt, weiss ich nicht.

Nun blieb, um den Luftgehalt des Dampfes zu prüfen, noch die genauere Probe auf den Procentgehalt durch Absperren eines Dampfquantums in einem verschliessbaren Behälter im Sinne Rubner's. Ich wandte aber nicht die dazu von Rubner angegebene Vorrichtung an, aus mehreren Gründen, hauptsächlich aber deswegen, weil sich der Rubner'sche Apparat nicht leicht im Verbandstoffbehälter unterbringen lässt, wozu ich eine solche Vorrichtung gelegentlich ebenfalls verwenden wollte.

Anstatt eines metallenen Messcylinders von 200 ccm mit Ventilen nahm ich einen ovalen Glasballon von 100 ccm. Dieser endigt an seinen beiden Polen in zwei Röhren, auf welche, in zwei Stückchen Duritschlauch gezogen, sie durch einen umgelegten Draht fest an die Glaswand der Röhren angedrückt sind (s. Fig. 3).

Um die Gummischläuche im Dampf bei geschlossenem Sterilisator abzuklemmen, liess ich mir 2 lange Röhrchen [1]) anfertigen, die sich leicht durch einen Korken stecken lassen. Auf dem unteren Ende tragen sie einen kleinen Rahmen, durch welchen die Schlauchenden gesteckt werden, am anderen Ende eine Schraube, mit welcher man den Schlauch abklemmen kann.



Fig. 3.

Diese Vorrichtung wird nun in der Weise angewandt, wie es die Fig. 3 zeigt. Man hängt zunächst den Glasballon auf einen Drahthaken in der Mitte des Deckels unter demselben auf und bringt die Gummischläuche durch den Quetschrahmen der Röhrchen. Vorher hatte man centralwärts noch je einen mit einer Schraube verschliessbaren Quetschhahn auf die Schläuche geschoben (s. Fig. 3). Alle diese Schlussvorrichtungen bleiben offen. Nun wird der so armirte Deckel, den man sich dazu hat halten lassen, auf den Sterilisator gesetzt, dass jene ganze Einrichtung sich im Dampfraum befindet. Will man nun nach einer bestimmten Zeit die Dampfprobe absperren, so dreht man die aussen befindlichen Schrauben zu, fest, jedoch nicht übermässig fest, um nicht den Gummischlauch durchzuschneiden. Jetzt unterbricht man den Versuch, hebt den Deckel ab, schliesst zunächst die Schraubenquetschhähne und nimmt nun die Röhrenklemmen von den Schläuchen und den Glasballon vom Deckel ab.

Was nun weiter?

Rubner hat aus seinem Messcylinder die Luft durch einen Kohlensäurestrom ausgeblasen und über Kalilauge aufgefangen. Ich war mit diesem Verfahren nicht sehr zurechtgekommen. Zuerst stellte

1) Die Glasballons sind von dem hiesigen Glasbläser Deckert, die Röhrchen vom Instrumentenmacher Heldt angefertigt.

ich mir die Kohlensäure aus Marmor und Salzsäure her. Es ist da nicht leicht, den Kohlensäurestrom ganz luftrein zu bekommen, worauf doch hier Alles ankommt. Später versuchte ich dann die flüssige Kohlensäure in ihrer Eisenflasche unter 60—70 Atmosphären mit einem Reductionsmanometer, das den Druck auf ein Minimum herabzusetzen gestattete. Ich gab nach einer Anzahl von Versuchen diesen Weg auf, da dieser misslich ist. Man kann mit dem Reductor trotzdem nicht immer die Situation ganz nach Wunsch beherrschen und der Versuch misslingt vollständig.



Fig. 4.

Wie es auch sonst geht, kam ich auf das Einfachste natürlich zuletzt. Ich füllte über einem Eimer die am Stativ befestigte Messröhre mit Wasser, brachte den verschlossenen Ballon unter Wasser und mit der einen Gummiröhre in den Messcylinder, öffnete die Klemmen und nun stieg die Luft im Cylinder in die Höhe und sammelte sich oben in demselben an (s. Fig. 4). Dieser ist in $^2/_{10}$ ccm graduirt. Da der Glasballon genau 100 ccm enthält, so kann man im Messcylinder bequem den Procentgehalt der Luft einfach ablesen. Der Gummischlauch muss eine gewisse Weite haben. Anfangs hatte ich einen dünneren Schlauch genommen, da stieg die Luft aber von selbst gar nicht in die Höhe und konnte erst durch Schütteln an der Wand des Eimers in Bewegung gesetzt werden. Die von mir jetzt verwandte Gummiröhre hat 6 mm im Lichten und ist im Aussendurchmesser ca. 10 mm stark.

Wenn man den abgeschlossenen Glasballon aus dem siedenden Dampf nimmt, so sieht man, dass die Wände des Gummischlauches sich eng an einander gelegt haben. Das rührt daher, dass im Ballon durch die Condensation des Dampfes ein luftverdünnter Raum entstanden ist und in seinem Innern ein negativer Druck herrscht. Auch habe ich den

heissen Glasball nicht unmittelbar in das kalte Wasser im Eimer gebracht, sondern ihn durch Begiessen mit lauwarmem Wasser etwas abgekühlt. Das Wasser im Eimer habe ich ebenfalls nicht so kalt, wie es aus der Leitung kommt, gewonnen, sondern es angewärmt. Auch diese Prüfungen auf den procentischen Luftgehalt sind für den Lautenschläger'schen Apparat ungünstig ausgefallen.

Drei Versuche mit dem einfachen kleinen (Koch'schen) Dampftopf ergaben für einen Aufenthalt des Glasballs von 5 Minuten Dauer im Dampf von 100° am 27. Mai 1902

im Versuch	I . .	9,1
= =	II . .	6,8
= =	III . .	2,4

im Durchschnitt 6,1 ccm Luft, also 6,1%.

Dagegen waren die entsprechenden Zahlen beim Lautenschläger'schen

Versuch	I (am 23. April) . . .	13,0 Proc.
=	II (am 26. April) . . .	11,8 =
=	III	6,0 =

im Durchschnitt 10,26 Proc.

Nach 10 Minuten war der Luftgehalt im Dampftopf 1,7 Proc. Mit dem Lautenschläger'schen Apparat habe ich noch keinen solchen, 10 Minuten dauernden, Versuch gemacht.

Aus alledem ersieht man, dass, wie ich auch die Versuche variiren mochte, immer übereinstimmend dasselbe resultirte. Alle meine Versuche sprechen dafür, dass im Lautenschläger'schen Apparat mit seiner Dampfzuleitung von oben schwieriger ein möglichst luftfreier Dampf zu erhalten ist, als im gewöhnlichen Dampftopf, der von unten her durchdämpft wird. Dabei lege ich mehr Gewicht der directen Entnahme der Dampfprobe und der Bestimmung des Procentgehaltes an Luft, als der Prüfung mit dem Zulkowski'schen Endiometer bei.

Man hat also keine Berechtigung, in der chirurgischen Desinfection dem von oben eingeleiteten Dampfe grundsätzlich eine Ueberlegenheit zuzusprechen. Damit fällt auch die Nothwendigkeit fort, sich solcher für den täglichen Gebrauch unpraktischer Constructionen zu bedienen, welche den Dampf von oben einleiten.

Mit kurzen Worten möchte ich noch einmal die Frage der Verbandstoffeinsätze berühren. In dem ersten Theil meiner Arbeit hatte ich durch angestellte Versuche bewiesen, dass die mit Verbandstoff gefüllten Schimmelbusch'schen Verbandtrommeln 25 : 20 erst nach

etwa 3/4 Stunden vom siedenden Dampf durchdrungen werden, und hatte erwähnt, dass die von mir im Jahre 1890 construirten dazu eine Zeit von höchstens 10 Minuten brauchen, während meine neueste Modification meiner Verbandstoffeinsätze dazu nur eine Zeit von 1/2 bis 1 1/2 Minuten brauchen. Ich habe diese leichte Durchdringlichkeit für Dampf dadurch erreicht, dass ich in den Einsatz ein Drahtgestell hineinstellte.

Borchardt hat nun meine Versuche mit dem Schimmelbusch'schen Einsatz nachgeprüft und ist zu einem ähnlichen Resultat gekommen. In einem seiner Versuche betrug die Zeit an einem grösseren Einsatz 26 Minuten, „in einem anderen Versuch war das Resultat noch ungünstiger". Borchardt hat in Folge dessen an den Schimmelbusch'schen Einsätzen die Veränderung angebracht, dass sich noch eine Löcherreihe dicht am Boden und am Deckel befindet. Damit hat Borchardt erreicht, dass der Dampf meist in 15 Minuten durchdringt, bei sehr fester Packung in 20—25 Minuten.[1])

Durch Ueberdruck von 1/5 Atmosphäre kann nach Borchardt diese Zeit auf 6—15 Minuten gebracht werden, und Borchardt sieht in der Anwendung des Ueberdruckes den Ausweg, um ein schnelleres Eindringen des Dampfes in die Schimmelbusch'schen Trommeln auch für die Praxis zu ermöglichen. Ich halte es für praktischer und einfacher, an erster Stelle erst die Hindernisse fortzuräumen, welche die Construction der Verbandstoffeinsätze selbst dem Dampfe entgegen stellen. Dieses ist mir, wie die vorhin erwähnten Zahlen beweisen, in einem so hohen Grade bei meinen Einsätzen gelungen, dass der Dampf fast ebenso schnell eindringt, als wenn gar keine Einsätze angewandt wären, als wenn die Verbandstoffe frei von jeder Umhüllung in den Dampf gebracht wären.

Mehr kann man von Verbandstoffeinsätzen nicht verlangen, und ich habe dazu nicht erst den Ueberdruckdampf nöthig gehabt, der die Construction des Sterilisators nur complicirter macht.

Borchardt meint, der massive Deckel auf dem Schimmelbusch'schen Einsatzgefäss hätte einen Vorzug vor meiner Construction, weil er verhindere, dass sich das Condenswasser auf den Verbandstoffen ansammele. Die Menge des Condenswassers, das sich auf dem Deckel sammele, betrage manchmal 20—40 g. Borchardt nimmt also an, dass sich Verbandstoffe gegen Dampf in Bezug auf die Condensation ebenso verhalten wie Metall. Die porösen Verbandstoffe verhalten sich aber gegen Dampf so sehr anders, als gegen Metall-

1) Bei meinem grössten Einsatz von 45:30:27 und fester Füllung nur von Compressen und Schürzen dauerte diese Zeit 5 Minuten.

flächen, dass ein Schluss, wie ihn hier Borchardt zieht, nicht zutreffend ist.

Wenn man die Ausführungen von Borchardt und seinen vielen Vorgängern liest, so sollte man glauben, dass es überhaupt unmöglich sei, im gewöhnlichen Dampf andere als nur nasse Verbandgaze zu erhalten. Das ist aber gerade jener „fundamentale Irrthum", von welchem Rubner spricht. Die Verbandstoffe sind nur dampffeucht und sind in Kurzem, in einigen Minuten, so trocken, wie man es nur wünschen kann. Ich arbeite in meiner Privatklinik seit etwa 10 Jahren mit meinen Verbandstoffeinsätzen und habe noch nie ein durch Dampf allein nass gewordenes Verbandstück in die Hand bekommen. Wenn ich nasse Gaze zum feuchten Verbande brauche, muss ich sie erst in Wasser tauchen. Wenn man die hergebrachten Ausführungen immer wieder liest, als ob die Verbandstoffe nicht trocken genug sein könnten, so möchte es fast scheinen, dass man hier die Trockenheit höher anschlägt, als die Desinfection. Denn alle die genannten Bemühungen, den Dampf künstlich trockener zu machen, als seine volle Sättigung verlangt, verderben ihn nur. Liegt es denn nicht auf der Hand, dass ein praktischer Arzt sich schwerer entschliessen wird, einen Verband einfach durch Auskochen zu sterilisiren, wenn er sich erst einmal die Ansicht angeeignet hat, dass die Trockenheit des Verbandstoffes eine so grosse Rolle spiele.

Ein weiterer Fehler der Schimmelbusch'schen Einsätze, der originalen wie der modificirten, ist ihre cylindrische Form. Diese Form kann nur wieder in einem cylindrischen Desinfector gut Platz finden und hier müssen dann nothwendiger Weise die Trommeln über einander stehen. Nimmt man zum Dampfraum die viel praktischere der flacheren Kastenform, so würde bei Anwendung cylindrischer Einsätze eine grosse Raumverschwendung stattfinden.

Auch noch eines anderen Umstandes möchte ich nicht zu erwähnen vergessen: Es kann bei den Schimmelbusch'schen Trommeln viel eher passiren, dass sie vom Personal aus Versehen mit geschlossenen Löchern in den Dampf gestellt werden, als dass meine Einsätze mit zugeklapptem Deckel in den Apparat gestellt werden. Man ist daher bei meinen Einsätzen auch sicherer gegen unrichtige Handhabung, als bei Schimmelbusch'schen. Durch von Hause aus richtigere Construction schützt man sich besser gegen Verstösse des Personals gegen die Grundsätze der Aseptik, als durch die geistreichsten Controlvorrichtungen.

Borchardt hat nun die Schimmelbusch'schen Verbandstoffeinsätze allerdings verbessert. Diese Mühe wäre nicht einmal nöthig

gewesen, wenn er Körte'sche oder namentlich Rohrbeck'sche Verbandstoffcylinder adoptirt hätte.

Was aber die principiellen Anschauungen über Dampfdesinfection betrifft, kommt Borchardt über die Schimmelbusch'schen Anforderungen nicht hinaus. Er sagt selbst (l. c. S. 31): „Die Anforderungen, die wir heute an einen zuverlässigen Desinfectionsapparat zu stellen haben, sind noch fast dieselben, wie sie Anfang der 90er Jahre Schimmelbusch aufgestellt hat."

Die vier Forderungen, die Schimmelbusch in seiner Aseptik von 1892 S. 87 aufgestellt hat, waren aber folgende:

„1. die Vorwärmung der Desinfectionsobjecte,
2. das Einströmen der Dämpfe in den Desinfectionsraum von oben, statt von unten,
3. das Vorhandensein eines geringen Ueberdruckes,
4. eine Trockenvorrichtung für die Verbandstoffe nach beendeter Desinfection."

Und auf der folgenden Seite (88) heisst es von der Vorwärmung und der Trockenvorrichtung: „Die Vorwärmung und das nachträgliche Trocknen der Sterilisationsobjecte sind wichtig, um die Durchnässung zu beseitigen resp. zu verhindern. Auf eine besondere Trockenvorrichtung ist unter Umständen Verzicht zu leisten, wenn die Vorwärmung eine recht gute ist."

Bei Borchardt lauten die Punkte der Anforderungen an einen „zuverlässigen Desinfectionsapparat":

„Auch heute verlangen wir von einem guten Apparat:

1. dass der Dampf von oben in den Apparat einströmt, denn u. s. w.
2. einen geringen Ueberdruck im Apparat, damit der Dampf möglichst schnell in die Desinfectionsobjecte eindringt.

Wir halten

3. eine geringe Vorwärmung für zweckmässig; die Vorwärmung soll verhüten, dass zu starke Condensationen eintreten und die Verbandstoffe durchnässt werden. Die Vorwärmung darf aber auf der anderen Seite nicht zu gross sein, damit sich in den Objecten kein überhitzter Dampf bilden kann; deshalb soll die Vorwärmung 50° nicht übersteigen.
4. Besondere Trockenvorrichtungen müssen überflüssig sein, die Verbandstoffe müssen, nachdem die Einsätze aus dem Desinfectionsapparat herausgenommen sind, bei zweckmässiger Behandlung schnell trocken und gebrauchsfähig sein."

Und dann heisst es zum Schluss weiter: „Diese vier Bedingungen erfüllt der Lautenschläger'sche Apparat zu unserer vollsten Zu-

friedenheit, so dass wir keinen Grund sehen, unseren bisherigen Desinfectionsmodus zu ändern, vorausgesetzt allerdings, dass die neu construirten Einsätze benutzt werden."

Man lese sich vergleichend das, was Schimmelbusch damals und Borchardt jetzt postulirt, nochmals durch und wird sich selbst die Antwort darauf geben können, ob wirklich die beiden Reihen der Anforderungen noch „fast" dieselben sind, besonders in der Frage der Vorwärmung. Es wird nur der Schein erweckt, als ob der „bisherige Desinfectionsmodus" einwandsfrei gewesen und jene vier neueren Thesen aus experimentellen Thatsachen der Arbeit Borchardt's hergeleitet seien. Das Eine ist aber ebensowenig der Fall als das Zweite. Auf Grund meiner Untersuchungen muss ich vielmehr jenen Borchardt-schen Schlusssätzen Folgendes gegenüberstellen:

1. Dass der von oben eingeleitete Dampf in Bezug auf Luftreinheit dem von unten her einströmenden überlegen sei, beruht auf einer durch Experimente nicht gestützten Annahme. Meine Untersuchungsergebnisse zeigen sogar das conträre Gegentheil. Die Apparate mit Dampfzuleitung von oben besitzen schon durch die bei ihnen nothwendigen Dichtungen und Verschraubungen für den praktischen Gebrauch Unbequemlichkeiten, welche den anderen Apparaten nicht eigen sind.

2. Diese Unbequemlichkeiten sind noch grösser, wenn man Apparate mit Ueberdruck anwendet. Der Ueberdruck verlangt bei der Handhabung eine noch verstärkte Aufmerksamkeit, dass der Dampf luftrein sei.

Das schnellere Eindringen des Dampfes in die Verbandstoffe wird in viel einfacherer und zweckmässigerer Weise erreicht durch rationelle Construction der Verbandstoffeinsätze, als durch Ueberdruck.

3. Jede Vorwärmungseinrichtung ist bei einem Desinfectionsapparat absolut zu vermeiden. Ihren Zweck, trockene Verbandstoffe zu bekommen, erreicht die Vorwärmung nur dann, so lange sie mit dem durch sie hervorgerufenen überhitzten, also zur Desinfection untauglichen Dampf arbeitet, d. h. nach einer Vorwärmung von etwa 80 bis 95 und mehr Graden. Rechnet man die Sterilisation erst von dem Augenblick an, wo der Dampf wieder 100° angenommen hat, so ist bei gleich langer Dampfeinwirkung die vorgewärmte Gaze sogar feuchter, als eine nicht vorgewärmte. Eine auf 60° vorgewärmte Gaze nimmt ebenso viel Dampf auf, wie nicht vorgewärmte. Eine so niedrige Vorwärmung hat also überhaupt keinen Zweck.

4. Besondere Trockenvorrichtungen sind für die chirurgische

Sterilisation ganz überflüssig.[1]) Der einfache Dampf ruft keine Durchnässung der Verbandstoffe hervor, er durchfeuchtet sie nur und verfliegt sehr bald.

Der „bisherige Desinfectionsmodus" erfreut sich der allgemeinsten und höchsten Anerkennung in der ganzen chirurgischen Welt, trotzdem er auf ganz unrichtigen Voraussetzungen beruht. Die Frage der chirurgischen Dampfdesinfection schien endgiltig abgeschlossen zu sein. Erst im Jahre 1898 hat sich v. Mikulicz[2]) über dieselbe in folgender anerkennenden Weise geäussert:

„Wenn wir von diesem Gesichtspunkte aus die durch die Bergmann'sche Schule ausgebildete aseptische Wundbehandlung revidiren, so müssen wir zunächst hervorheben, dass dieselbe, soweit es sich um die Sterilisirung des Tupf- und Verbandmaterials, sowie der Instrumente handelt, ihre Aufgabe mit absoluter Sicherheit erfüllt. Die zu diesem Zwecke von Schimmelbusch construirten oder modificirten Apparate werden auch heute als mustergiltig beibehalten werden können."

Und die v. Bergmann'sche Klinik sieht keinen Grund, von dem bisherigen Desinfectionsmodus abzugehen. Nun, an den Gründen liegt das nicht. Und es wäre auch nicht das erste Mal, dass man in Berlin genöthigt gewesen ist, allgemein als musterhaft anerkannte Desinfectionsverfahren aufzugeben. Wurde doch auch einmal die Heissluftsterilisation in Moabit als das denkbar beste Verfahren angesehen (von 1873—1880) und erwies sich bei der Prüfung durch Koch und Wolffhügel als durchaus ungenügend.

Die experimentellen Beweise müssen schliesslich den Ausschlag geben, und wenn v. Bergmann in seiner schönen Rede[3]) die klinische Arbeit „als eine von Thatsachen ausgehende, auf Thatsachen sich stützende und zu Thatsachen fortschreitende, also eine rein und streng inductive Forschung" bezeichnet, so wird es sich auch in unserer Frage bei unbefangener Prüfung bald zeigen müssen, auf welcher Seite das Gewicht der Thatsachen ruht. Es wäre wirklich sehr an der Zeit,

---

1) Solche Trockenvorrichtungen könnten sogar durch das Nachventiliren mit der unsterilisirten Luft geradezu verunreinigend auf die durch den Dampf sterilisirten Verbandstoffe wirken.

2) Verhandlungen der Deutschen Gesellschaft für Chirurgie. 1898. Grössere Abhandlungen. S. 4.

3) Ernst von Bergmann, Die Entwicklung des chirurgischen Unterrichts in Preussen. Rede zur Feier des Geburtstages Sr. M. des Kaisers und Königs in der Aula der Königlichen Friedrich Wilhelms-Universität am 27. Januar 1893.

wenn die Chirurgen sich mehr als bisher für unsere so überaus wichtige Frage interessirten und selbst für dieselbe arbeiteten, anstatt sich mit dem dürftig zu begnügen, was früher die Hygieniker mehr für sich und ihre Zwecke herausgearbeitet haben.

Namentlich die Lehrinstitute haben die dringende Pflicht, sich ganz besonders mit dieser Grundfrage zu beschäftigen, auf welche sich unsere ganze Aseptik stützt. Denn wenn man sich selbst nicht von unrichtigen Voraussetzungen frei machen kann und in den Principien der Dampfdesinfection unsicher ist, so ist man auch nicht im Stande, Andere darüber gründlich zu belehren. Was helfen da alle Aerztecurse, wenn auch die jüngste Generation der Aerzte, die doch eben von der Universität kommt, in der Lehre von der Dampfdesinfection meist äusserst geringe Kenntnisse besitzt. Von der älteren Generation schon gar nicht zu sprechen. Bevor ein Arzt das Messer zur Operation in die Hand nimmt, muss er erst sein Verbandmaterial, Tupfer u. s. w. zuverlässig vorbereitet haben. Ist er in diesen Vorbereitungen nicht sicher, so wird es oft segensreicher sein, wenn er die Operation lieber gar nicht anfängt.

Wir erachten als das Hauptergebniss der Richtung, welche hier unsere Arbeiten eingeschlagen haben, den Hinweis, dass in der chirurgischen Dampfdesinfection die Sicherheit vor Allem mit der Einfachheit Hand in Hand geht. Dieser Grundsatz ist von unendlicher Tragweite für die Einbürgerung einer tadellosen Wundbehandlung in die Praxis. Wenn ein Arzt Verbandgaze in ein Stück Nesselzeug einwickelt, dieses mit Klemmnadeln zusteckt und dieses Päckchen in einen „Kartoffeldämpfer" thut, so wird dasselbe eher sicherer sterilisirt, als wenn derselbe Verband sich innerhalb eines Schimmelbusch'schen Verbandstoffbehälters im Lautenschläger'schen Sterilisator befunden hätte. Hält man sich dagegen nur an den Vergleich des blossen Augenscheins, so sollte man nur zu leicht zur gegentheiligen Ansicht gelangen und in den complicirter und anspruchsvoller ausgestatteten genannten Apparaten die grössere Sicherheit und Exactheit vermuthen.

Mag man über den Werth der „neueren Richtung" in der Aseptik denken wie man wolle, Eines ist ganz sicher: sie vergrössert die schon vorhanden gewesene Kluft zwischen den Verhältnissen der Kliniken und denen der täglichen Arbeit des praktischen Arztes ruhig immer noch weiter. Anstatt die Fundamente des Baues zu revidiren, ziert sie seine Zinnen mit bunten Arabesken. Diese Richtung führt nicht zu einer Ver-

tiefung der Lehre und leichteren Ausbreitungsfähigkeit der Aseptik unter den Aerzten, sondern lenkt die Aufmerksamkeit von der Hauptsache ab und macht die Aerzte in der Wundbehandlung noch unsicherer, wie sie schon sind.

Die Hauptbedingung für die Beseitigung eines Uebels ist aber vor Allem, dass man dessen Vorhandensein wahrnimmt und zugesteht und nicht mit tröstlichen Experimenten und schönen Reden verdeckt.

XXVI.

Die Behandlung der Oberschenkel- und Oberarmfracturen Neugeborener und kleiner Kinder.

Von

Julius Dollinger,
ord. öff. Professor für Chirurgie in Budapest.

(Mit 2 Abbildungen.)

I. Oberschenkelfracturen.

Brüche der Extremitätenknochen kleiner Kinder ohne Verkürzung sind, wie allbekannt, keine Seltenheit. Ist die Ursache des Bruches eine einfache Einknickung des dünnen Knochens, so zerreisst das dicke Periost nicht, sondern es fixirt die Bruchenden aneinander und verhindert die Verschiebung. Anders steht es bei den intra partum entstandenen Oberschenkelfracturen. Hier gesellt sich noch zur Fractur das Trauma der Geburt, das Kind wird, nachdem der Oberschenkel gebrochen, noch durch die engen Geburtswege hindurchgetrieben, wobei das Periost zerreisst und gewöhnlich eine Verkürzung von $1^1/_2$—$2^1/_2$ cm entsteht. Die Therapie hat daher hier dieselben Aufgaben zu lösen, wie bei den Oberschenkelbrüchen Erwachsener, sie muss die Verkürzung ausgleichen und die Heilung in Winkelstellung verhindern, nur stösst hier die Behandlung auf noch mehr Hindernisse.

Die bisher gebräuchlichen Behandlungsmethoden sind folgende:

1. Methoden, welche einen Körpertheil des Kindes als Schiene benützen und den gebrochenen Oberschenkel daran befestigen.

Eine dieser Methoden besteht darin, dass die gebrochene Extremität an die gesunde befestigt wird (1). Sie kann nur dann mit Erfolg angewendet werden, wenn keine Verkürzung vorhanden ist. Ein weiterer Nachtheil dieser Methode ist, dass die Reinhaltung des Kindes nur dann möglich ist, wenn der Verband täglich zahllose Male erneuert wird. Sein grösster Nachtheil aber liegt darin, dass er nicht

im Stande ist, die Consolidation in Winkelstellung zu verhindern. Die Fractur erfolgt gewöhnlich an der Grenze des oberen und des mittleren Drittels, der M. ileopsoas flectirt das obere Bruchende, und dieser Verband ist nicht im Stande, den dadurch entstandenen, nach vorne gerichteten Winkel auszugleichen.

Nach einer anderen Methode wird der Oberschenkel, nachdem die Inguinalgegend ausgepolstert ist, nach oben geschlagen und mit einer Binde an die vordere Bauchwand befestigt (2), Henke (3) applicirt ausserdem auf die Beugefläche der Extremität eine winkelige Holzschiene, deren Winkel in die Kniebeuge zu liegen kommt. Bei diesem Verbande kann zwar das Kind reingehalten werden, aber die Verkürzung verhindert er nicht.

2. Methoden, bei welchen circuläre Contentivverbände oder Schienen angewendet werden.

Holsburg (4) legt einen Gypsverband an und legt damit das Kind in einen Verschlag, der zur Defäcation mit einem Ausschnitte versehen ist. Gueniot (5) verwendet 2 Guttaperchaschienen, die mit einander dem Hüftgelenke entsprechend mittelst einer Charniere verbunden sind und deren jede mit einem Ringe versehen ist. Der Ring der oberen Schiene umgiebt, 10 cm über der Symphyse, den Rumpf, jener der unteren den Oberschenkel. Kölliker (6) verwendet namentlich in der poliklinischen Praxis ebenfalls 2 Schienen, die in der Höhe des Hüftgelenkes mit einander in einem Winkel von 135 Grad verbunden sind. Die obere Schiene reicht von der Crista ilei bis zu dem Hüftgelenke, die untere von hier bis an das Kniegelenk. Bei allen diesen Methoden geschieht nichts gegen die Verkürzung, sie sind daher nur für solche Fälle geeignet, bei welchen keine Verkürzung vorhanden ist.

3. Methoden mit Gewichtszug.

Die Anwendung des Gewichtszuges in der Weise, wie das bei Erwachsenen gebräuchlich ist, stösst bei kleinen Kindern wegen der Reinigung auf unüberwindliche Hindernisse. Schede's verticale Suspension steuert diesem Uebelstande. Das Kind liegt dabei auf dem Rücken, die Schnecke ist über demselben am Bette befestigt, und der Zug wirkt auf den bis 90 Grad gebeugten Oberschenkel in verticaler Richtung. Durch diese Beugung wird auch das distale Bruchende dem von dem Ileopsoas gebeugten medialen Bruchende genähert. In dieser Lage kann das Kind leicht reingehalten werden und bei gehöriger Controle und entsprechendem Gewichte kann die Verkürzung und die Winkelstellung vermieden werden. Wie sehr aber Beides

bei dieser Methode nothwendig ist, beweist ein nach dieser Methode natürlich unter mangelnder Aufsicht geheilter Fall, in welchem ich wegen Consolidation in Winkelstellung genöthigt war, eine Osteotomie vorzunehmen.

Ein weiterer Nachtheil der Methode ist das fortwährende Liegen des Patienten in derselben Position. Jakubasch sah in Folge dessen bei Kindern Bronchopneumonien auftreten (7) und Wichmann (8) schreibt die verspätete Callusbildung bei rhachitischen Kindern, die nach Schede's Methode behandelt wurden, der Suspension zu. Er beobachtete ausserdem, dass die Knochen der suspendirten Extremität dieser Kinder ausserordentlich erweichten und und dass sie ein schlotterndes Kniegelenk bekamen, welches dann, als die Kinder zu gehen anfingen, zum Genu recurvatum wurde. Kümmel (9) wendete die Methode in 40 Fällen an. Von 12 Kindern, die noch nicht 12 Jahre alt waren, sind 3 gestorben, darunter eines an Morbillen, eines an Diphtherie, eines an Darmkatarrh, während die übrigen mit befriedigendem Resultate geheilt sind. Um den Transport und das Stillen zu erleichtern, legt Moegling (10) den Säugling auf ein schmales Brett, an welches ein sich über das Kind wölbender Reifen befestigt ist. An diesem wird der Schneckenzug oder ein elastischer Zug angebracht.

Nebst allen ihren Vorzügen ist aber die Durchführung dieser Methode bei kleinen Kindern schon wegen der continuirlichen Rückenlage mit sehr grossen Schwierigkeiten verbunden, hingegen halte ich sie bei Neugeborenen für undurchführbar, denn ihre zarte Haut verträgt kein Heftpflaster und der Zug am Fuss ist wegen der Gefahr des dadurch sicher verursachten schlotternden Kniegelenkes nicht gerathen. Diese Nachtheile sämmtlicher bisher angewendeter Methoden bewogen mich im Jahre 1896, als mir ein neugeborenes Kind zur Behandlung übergeben wurde, welches während der Geburt einen Oberschenkelbruch erlitt, einen Verband zu construiren, welcher einestheils die Winkelstellung und die Verkürzung corrigirt, anderntheils das Stillen des Kindes sowie den Transport ermöglicht. Ich habe diesen Verband seither auf der unter meiner Leitung stehenden Universitätsklinik (11) sowie auch in einigen Fällen in meiner Privatpraxis 3 mal bei Neugeborenen und 8 mal bei Kindern im Alter von 1—6 Jahren mit vollkommen gutem Erfolge angewendet. Bei den Neugeborenen wurde der Oberschenkel von dem Geburtshelfer während des Herunterbringens des Beines gebrochen. Der Bruch war in sämmtlichen Fällen zwischen dem oberen und dem mittleren Drittel. Der Ileopsoas beugt das proximale Ende, die Ad-

ductoren ziehen das distale gegen die Mittellinie, wodurch an der Bruchstelle ein mit der Spitze nach aussen und vorne stehender Winkel entsteht. Biegt man hier den Knochen gerade, so findet man gewöhnlich eine Verschiebungsverkürzung von $1^1/_2$—$2^1/_2$ cm. An der Bruchstelle fand sich in allen Fällen ein ziemlich starker Tumor vor.

Die Winkelstellung der Bruchenden gleicht sich am leichtesten aus, wenn der Oberschenkel im Hüftgelenk bis zu einem Winkel von 110 bis 100 Grad gebeugt wird. Bei dieser Stellung des Oberschenkels bieten sich uns folgende Stützpunkte dar: Vorne die Excavation von der Spina ant. superior herab bis zur Eminentia ilio pectinea. Die Spina ist zwar bei Neugeborenen noch knorpelig, trotzdem aber bildet sie einen ganz sicheren Stützpunkt. Rückwärts dient uns als Stützpunkt die vordere Fläche des Ramus inferior ossis ischii und Ramus inferior ossis pubis. Obwohl der vordere Stützpunkt zur Verhinderung der Verkürzung schon allein genügt, so möchte ich diesen zweiten nicht unausgenützt lassen. Zum Angriffspunkt der Contraextension dient die ganze Rückfläche des Unterschenkels. Die Schiene, die diese Punkte benützt, muss sich an ihre Contouren ganz genau anschmiegen, sonst verursacht sie Decubitus. Sie kann daher nur aus einem plastischen Materiale sein, welches, an die genannten Punkte gedrückt, erhärtet, und darum eignet sich dazu am besten die Gypsschiene. Sie

Fig. 1.
Gypsschienen zur Behandlung von Oberschenkelfracturen Neugeborener.

eignet sich hier besser als der circulare Verband, da sie täglich entfernt werden muss und nicht strangulirt. Der Verband besteht aus einer vorderen und aus einer hinteren Schiene (Fig. 1). Beide reichen vom Fuss bis zum Nabel. Der Extremitätentheil einer jeden Schiene umfasst die halbe Circumferenz der Extremität, während der Rumpftheil auf der kranken Seite vorne und rückwärts etwas über die Mittellinie des Rumpfes reicht. Ich verfertige mir die Schienen bei Neugeborenen aus etwa 6 cm breiten, bei grösseren Kindern aus entsprechend breiteren feuchten Gypsbinden, die sich an dem Extremitätentheile der Schiene genau bedecken, gegen den Rumpftheil zu hingegen fächerartig auseinanderweichen und hier einige Male zur Verstärkung der Quere nach hin und her ziehen, man kann sich aber auch vorher eine Form ausschneiden und danach ein Gypskataplasma anfertigen. Die einzelnen Schichten der Binde müssen durch Streichen mit der Hand fest aneinander gepresst werden. Dabei muss aller überflüssiger Gypsbrei entfernt werden, sonst werden die Schienen brüchig. Bei Neugeborenen genügen etwa 10 Mulllagen, bei grösseren Kindern entsprechend mehr. Man muss sich mit der Anfertigung der Schiene eilen, damit sie noch in vollkommen weichem Zustande auf den Körper gelangt. Ist die Binde fertig, so wird sie auf ihrer dem Körper zugewendeten Oberfläche mit einer dünnen Schicht Brunswatte und auf beiden Seiten mit einer Schichte Mull ohne Gyps bedeckt, und dann applicirt. Ich lege zuerst die vordere Schiene an.

Der Gehilfe beugt die Extremität in der Hüfte und im Knie etwa bis 100 Grad, corrigirt die Winkelstellung und die Verkürzung, indem er am Unterschenkel etwas anzieht. Habe ich mich durch Messung davon überzeugt, dass die Verkürzung richtig corrigirt ist, so lege ich zuerst die Schiene, mit ihrer gepolsterten Seite gegen die Haut gekehrt, auf den Körper, befestige sie mit einer feuchten Mullbinde so, dass sie sich überall gut anschmiegt, und drücke jetzt, während der Gehilfe die Extremität auch weiter in Distraction hält, die weiche Gypsschiene mit dem Daumen recht fest in die Excavation unter der Spina ant. sup. Der Eindruck ist auf der beigegebenen Figur gut ersichtlich. Ist die vordere Schiene erhärtet, dann verfertige ich die rückwärtige. Auch sie wird mit einer feuchten Mullbinde an den Rumpf und an die Extremität befestigt und während sie erhärtet, an dem unteren Aste des Sitzbeines und an dem unteren des Schambeines angedrückt. Jetzt entferne ich die Mullbinden, mittelst welchen die Schienen provisorisch an den Körper gedrückt waren, und befestige die Schienen von Neuem mit einigen circulären Mullbindentouren. Damit ist der Verband, welchen Fig. 1 zeigt, fertig und

es beginnt die Sorge, ihn je länger trocken und rein zu erhalten. Bei etwas grösseren Kindern ist diese Aufgabe nicht schwer. Sie werden während des Stuhlganges etwas auf die gesunde Seite gedreht, aber bei Neugeborenen erheischt die Reinhaltung grosse Aufmerksamkeit. Hier kommt man am besten zum Ziele, wenn man den ganzen Verband mit einer Windel umwickelt und ausserdem zwischen die Beine noch eine zweite Windel legt, die, so oft sie durchnässt, also zahllose Male, mit einer trockenen ausgetauscht werden muss.

Der Arzt soll den Verband womöglich täglich selbst controliren. Bei Neugeborenen entferne ich täglich zuerst die eine, dann die andere Schiene, erneuere die fütternde dünne Watteschicht und lege die Schiene, wenn sie trotz aller Vorsicht etwas feucht geworden ist, in die Röhre eines geheizten Sparherdes, wo sie in einigen Minuten vollkommen austrocknet. Unterdessen wird die Musculatur von dem 4.—6. Tage an leicht durchmassirt und die Haut mit etwas Federweiss oder Reispuder eingerieben. Innerhalb 8—10 Tagen erweichen bei dieser Procedur die Schienen gewöhnlich, dann müssen sie mit neuen umgetauscht werden. Während der ganzen Heilungsdauer braucht man gewöhnlich 2—3 Schienenpaare. Die Amme des ersten Neugeborenen hatte kaum etwas Milch. Die Eltern bemerkten das erst spät und darum erfolgte die Consolidation erst am Ende der 4. Woche, hingegen war sie bei dem zweiten und dritten Neugeborenen am 18. und am 21. Tage beendet. Bei grösseren Kindern war der Callus im Laufe der 3. Woche bereits so fest, dass die Schienen entfernt werden konnten. Sind die Schienen bei grösseren Kindern stark genug angefertigt, so können die Kinder darin auf weichen Kissen sitzen.

Den grössten Theil der Patienten behandelten wir ambulant. Zwei davon blieben gegen das Ende der Behandlung von dem klinischen Ambulatorium aus und entzogen sich der weiteren Controle, bei den übrigen war der ganze Verlauf der Behandlung vollkommen glatt, es kam zu keinem Decubitus, und die Vereinigung erfolgte ohne Verkrümmung und ohne Verkürzung. Meine ersten zwei Patienten habe ich im Budapester königlichen Aerzteverein im Jahre 1896 und 1897 geheilt vorgestellt.

Die Vorzüge dieser Methode über den bisher bekannt gewordenen bestehen also darin, dass Neugeborene mit dem Verbande herumgetragen und bequem gestillt werden können; während grössere Kinder nicht fortwährend liegen müssen, sondern einen Theil des Tages sitzend verbringen können, der Hauptvortheil aber ist der, dass die Bruchenden vollkommen gut adaptirt und fixirt sind, so dass wir mit

Sicherheit auf Consolidation ohne Verkürzung und in gerader Stellung rechnen können, was bei keiner der bisherigen Methoden der Fall ist.

II. Oberarmbrüche.

Während der letzten 4 Jahre wurden uns in das Ambulatorium der Klinik 5 Neugeborene gebracht, die während der Geburt im Laufe der nothwendig gewordenen geburtshilflichen Eingriffe Oberarmbrüche erlitten haben. Der Bruch erfolgte in 3 Fällen im mittleren Drittel, in zweien an der Grenze zwischen dem oberen und dem mittleren Drittel. In allen Fällen war Verschiebung und Verkürzung vorhanden. In 2 Fällen wurde zugleich Radialislähmung constatirt (11).

Fig. 2.
Gypsschiene zur Behandlung von Oberarmfracturen Neugeborener.

Die Behandlung geschah in allen 5 Fällen mittelst Gypsschiene (s. Fig. 2). Ich zeichnete mir die Form der Schiene zuerst am Körper des Kindes auf ein Stück Leinwand, schnitt dann aus 8—10fachem ungestärkten Mull dieselbe Form aus, rieb zwischen die einzelnen Blätter je eine dünne Schicht von feinstem Alabastergypspulver, legte das fertige Kataplasma in lauwarmes Wasser, drückte es dann gut aus, bedeckte es an der dem Körper zugewendeten Seite mit einer ganz dünnen Schicht Bruns'scher Watte und darüber mit noch einer Schicht weichem Mull, und applicirte es jetzt in der zu beschreibenden Weise.

Der Oberarm wird bis zu einem Winkel von 130 Grad abducirt, der Vorderarm bis zum rechten Winkel gebeugt und supinirt. Die Supination ist auf der beigegebenen Figur nicht gut reproducirt. In dieser Stellung benütze ich als Stützpunkte einestheils die Seitenfläche des Brustkorbes, anderntheils die Beugefläche des Vorderarmes. Die

Schiene reicht von dem unteren Drittel des Vorderarmes bis hinauf in die Achselhöhle, schlägt hier auf dem Thorax um und zieht an diesem etwa bis zur 12. Rippe herunter. Um Druck in der Achselhöhle zu vermeiden, lege ich ein kleines Wattepolster unter, das ich nach Erhärtung der Schiene aus der Achselhöhle entferne.

Der Armtheil umfasst die halbe Circumferenz der Extremität, der Rumpftheil reicht vorne bis an die Brustwarze, rückwärts bis zum Rippenwinkel (s. Fig. 2). Ist Alles vorbereitet, so lasse ich die Extremität von dem Gehilfen in der gewünschten Position halten und die Verkürzung mittelst leichten Zugs am flectirten Vorderarm ausgleichen, lege das noch weiche Kataplasma an, befestige es mit einigen feuchten Mullbindentouren, so dass es sich überall genau an die Körpertheile anschmiegt, und lasse den Arm solange in dieser Stellung halten, bis der Verband hart geworden ist. Jetzt wird noch eine zweite, schmale, der Länge des Oberarmes entsprechende Gypsschiene angefertigt und an die Aussenfläche des Oberarmes befestigt. Beide werden dann zusammen mit einer weichen Mullbinde in ihrer Lage fixirt. Die weitere Behandlung ist dieselbe, wie bei den Oberschenkelbrüchen, nur kommt man hier gewöhnlich mit einem Verbande aus, da er nicht durchnässt wird. Der Verband soll auch bei diesen Oberarmbrüchen täglich entfernt und die Musculatur leicht massirt werden. Der Verband soll nie zu fest angelegt werden. In keinem dieser Fälle habe ich als Folge Druckes in der Achselhöhle Oedem beobachtet. Die Radialislähmung ist in unseren 2 Fällen während der 3 Wochen, welche Zeit die Consolidation der Bruchenden in Anspruch nahm, vollkommen zurückgegangen.

Ausser diesen 5 Neugeborenen wendeten wir den Verband bei einigen grösseren Kindern an. Hier fixirte ich den Oberarm nicht in Abduction, sondern der Schienentheil, welcher entlang dem Oberarme herunterzieht, berührte den Schienentheil, welcher sich auf den Thorax stützt.

Literaturverzeichniss.

1) Owen, E., The surgical diseases of children. London. Cassel and Comp. 1885.
2) Henke, Zur Frage der Verbandweise fracturirter Oberschenkel bei kleinen Kindern. Berliner klin. Wochenschr. 1882. Nr. 29.
3) Rix, Lancet 1900. Nr. 3999. Hildebrand, siehe Jahresbericht f. Chirurgie. 1898. S. 966.
4) Holsburg, Fracture of the femur in children. Phil. med. and surgical Report. Jahresbericht 1884.

5) Gueniot, Appareil special en guttapercha pour le traitement des fractures de cuisses chez les nouveau-nés. Gazette des hopit. 1872.
6) Kölliker, Winkelschiene für Oberschenkelbrüche. Centralbl. f. Chir. 1891.
7) Jakubasch, Zur Behandlung der Oberschenkelfracturen im Kindesalter. Berliner klin. Wochenschr. 1881.
8) Wichmann, Schädliche Wirkung der Extension in der Behandlung von Oberschenkelbrüchen rhachitischer Kinder. Jahrbuch f. Kinderheilk. Bd. 27.
9) Kümmel, Zur Behandlung der Oberschenkelfracturen im Kindesalter. Berliner klin. Wochenschr. 1882. Nr. 4.
10) Moegling, Zur Behandlung der Oberschenkelbrüche bei kleinen Kindern. Centralbl. f. Chirurgie. 1882. Nr. 18.
11) Dollinger, J., Chirurgische Methoden. S. 488 u. 565. Budapest, Eggenberger. (Ungarisch.)

XXVII.

Besprechungen.

1.

Jahrbücher der Hamburgischen Staatskrankenanstalten. Band VII. Jahrgang 1899/1900. Hamburg und Leipzig, Verlag von Leopold Voss. 1902.

Der stattliche Band ist herausgegeben von den Directoren und Aerzten der Hamburgischen Krankenhäuser unter Redaction von Prof. Dr. Lenhartz, dem Director des Eppendorfer Krankenhauses. Eine Fülle von Material in grossen Zahlen und Einzelbeobachtungen. Die Durchsicht ist von Interesse, um den Betrieb der Krankenanstalten kennen zu lernen.

Der I. Theil enthält die statistischen Berichte der Oberärzte, Theil II eine grössere Anzahl von wissenschaftlichen Arbeiten, von welchen für den Chirurgen speziell wichtig sind:

Allgemeines über Laparotomien von Oberarzt Dr. Kümmell. — Beiträge zur Chirurgie des Magens von Dr. Ringel. — Ueber Coecum-Carcinom von Dr. Aichel. — Ueber das ringförmige Carcinom des Dickdarms von Dr. Hildebrand. — Ueber sonstige zur chronischen Stenose führende Erkrankungen des Darms von Dr. Wieting. — Die chirurgischen Erkrankungen der Leber und der Gallenwege von Dr. Sudeck. — Casuistische Beiträge zur Chirurgie der Pankreaserkrankungen und Fettgewebsnekrose von Dr. Tschirschwitz. — Ueber Dauerresultate der operativen Behandlung der tuberculösen Peritonitis von Dr. Thoenes. — Ueber Perityphlitis von Dr. Scholz. — 20 Fälle operativ behandelter Peritonitistuberculosa von Dr. Müller. — Zur normalen Anatomie und Histologie des Wurmfortsatzes von Dr. Frieben. — Ueber Cysten und Cystofibrome der retrotrachealen Schleimdrüsen von Prosector Dr. Simmonds.

Einen lehrreichen Abschnitt des ersten Theiles bildet das Referat über die wissenschaftlichen Abende, welche im neuen und im alten allgemeinen Krankenhause in den Jahren 1899 und 1900 abgehalten wurden. Helferich.

2.

Monod et Vanverts, Traité de technique opératoire. Tome I. Paris, Masson & Cie. 1902.

Die operative Technik wird in diesem Werke in sehr übersichtlicher und geschickter Weise dargestellt; 932 in den Text gedruckte Abbildungen dienen zur Illustration und namentlich anatomische Details haben durch dieselben eine sehr klare Erläuterung erfahren. Das Buch ist für den Praktiker geschrieben, und kurz gefasst, indem die Verfasser alles Unnöthige bei Seite zu lassen bestrebt waren, aber dabei doch die Fortschritte der neuesten Zeit berücksichtigten. Inhalt: I. Allgemeine Operationslehre. Wundbehandlung, Anästhesie, Operationen an Haut, Knochen, Gelenken, Muskeln und Sehnen, Schleimbeuteln und Sehnenscheiden, Blutgefässen und Nerven. — II. Specielle Operationsmethoden an Hand, Fuss, Schädel, Rückenmark (auch Auge, Nase, Ohr ist bearbeitet!), Hals und Brustkorb. Das Buch giebt einen guten Ueberblick über die jetzt in Frankreich besonders benützten Operationsmethoden. Helferich.

3.

Dr. Joachimsthal, Die angeborenen Verbildungen der unteren Extremitäten. Hamburg, Lucas Gräfe & Sillem. 1902.

Als 8. Ergänzungsband und Theil des „Archiv und Atlas der normalen und pathologischen Anatomie in typischen Röntgenbildern" giebt das vorliegende Werk einen wichtigen Beitrag zur Chirurgie, speciell zur orthopädischen Chirurgie der unteren Extremität. Der Stoff ist in 9 Capiteln verarbeitet: I. Die sogenannten fötalen Amputationen, II. Die angeborenen Defecte der langen Röhrenknochen, III. Die angeborenen Anomalien der Kniescheibe, IV. Ueberzählige Bildungen im Bereiche des Fusses, V. Defectbildungen im Bereiche des Fussskelets mit Einschluss des Spaltfusses, VI. Der partielle Riesenwuchs im Bereiche der unteren Extremität, VII. Die angeborenen Verrenkungen, VIII. Die angeborenen Verlagerungen des Fusses mit besonderer Berücksichtigung des angeborenen Klumpfusses, IX. Die Sirenenbildungen.

In dem VII. Capitel finden sich Beiträge zum Verhalten des Hüftgelenkes bei der angeborenen Verrenkung, welche nach anatomischen Präparaten und klinischen Erfahrungen des Verfassers interessante Details liefern. Verfasser hat mit der unblutigen Methode der Reposition bekanntlich schöne Erfolge erzielt; das ergeben die hier angeführten Zahlen von Neuem. J. führt bei Kindern unter 5 Jahren lediglich die Abduction des im Hüft- und Kniegelenk flectirten Beins aus, und zwar soweit, bis der Kopf deutlich in die Pfanne einschnappt. In extremer Abductionsstellung wird dann das Bein eingegypst mit Herstellung eines muldenförmigen Eindrucks im Gypsverband dicht oberhalb des Trochanters - in Bauchlage mit Hilfe einer eigens gefertigten Beckenstütze. — Ref. übt seit Jahren ein ganz ähnliches Verfahren nur mit dem Unterschied, dass er den fixirenden Gypsverband und in Fällen mit ungenügendem

Pfannenrand einen extra gefertigten Schienenapparat länger tragen lässt, um eine Reluxation zu vermeiden. — In allen Theilen des Werkes kommt die reiche Erfahrung des Verfassers voll zur Geltung. Helferich.

4.

Generalarzt Dr. Schjerning, Stabsarzt Dr. Thöle und Stabsarzt Dr. Voss, Die Schussverletzungen. Hamburg, Lucas Gräfe & Sillem. 1902.

Das vorliegende Werk ist der 7. Ergänzungsband der Fortschritte auf dem Gebiete der Röntgenstrahlen und ein Theil des „Archiv und Atlas der normalen und pathologischen Anatomie in typischen Röntgenbildern.“ Es ist dem Generalstabsarzt der Armee von Leuthold zugeeignet und ein voller Beweis für die vielseitige Leistungsfähigkeit unseres Sanitätscorps. Das Werk bietet folgende Abschnitte: I. Das Röntgenverfahren in der Kriegschirurgie; hier wird behandelt 1. der Werth des Röntgenverfahrens für die kriegschirurgische Praxis, 2. Beschaffenheit der Röntgenapparate für die Feldverhältnisse, 3. Art und Herstellung der Röntgenbilder und Bestimmung der Fremdkörperlage, 4. wo kann und soll im Kriege der Röntgenapparat benutzt werden? — II. Die Handfeuerwaffen. III. Die Geschütze. IV. und V. 30 Röntgentafeln und deren Beschreibung.

Auch dieses Werk macht dem Herausgeber Dr. Albers-Schönberg und der Verlagsfirma in Hamburg alle Ehre. Unter den vielen Bildwerken der modernen medicinischen Literatur enthält keines so schöne Röntgenbilder, wie dieses.

Von Interesse ist der reiche Inhalt in erster Linie für alle diejenigen, welche sich mit Kriegschirurgie beschäftigen wollen, dann aber auch für Alle, welche für die Verwendung der Röntgenstrahlen und die in der Praxis brauchbaren Methoden sich interessiren; denn das Werk enthält eine Uebersicht aller in Frage kommenden Technicismen.

Eine kurze historische Einleitung füllt die ersten Seiten, begründet auf der vollen grundlegenden Würdigung der wissenschaftlichen Chirurgie. Aus dem Werk selbst entnehmen wir die Richtigkeit der am Schluss der Einleitung ausgesprochenen Behauptung: „man kann wohl sagen, dass zu keiner Zeit die Kriegschirurgie als Wissenschaft und Kunst so auf der Höhe stand, wie am Ende des 19. Jahrhunderts.“ Helferich.

Nachtrag.

In der Arbeit Syphilis und Trauma habe ich verabsäumt anzuführen eine kurze, aber bemerkenswerthe Mittheilung von Meinhard Schmidt, Ein Syphilom als Betriebsunfallfolge (Monatsschr. f. Unfallheilkunde. 1901), betreffend ein Gumma der Gefässmusculatur, entstanden nach Fall auf die linke Gesässhälfte.

Dr. P. Stolper-Breslau.

Berichtigung.

In der Arbeit: Ueber eine neue Methode zum plastischen Ersatz verloren gegangener Sehnensubstanz von Dr. J. Hertle im LXV. Bd. S. 393 ist durch ein Versehen Fig. 1 und 2 mit einander vertauscht worden.

Druck von J. B. Hirschfeld in Leipzig.

Fig. 5.

Fig. 6.

Druck von Richard Hahn (H. Otto), Leipzig.

Fig. 7.

Fig. 8.

Fig. 9.

Fig. 10.

Druck von Richard Hahn (H. Otto), Leipzig.

5T

18

ST

1879